

Bulk Fill : de nouvelles avancées

Traitement d'une seconde prémolaire maxillaire avec une intégration aussi esthétique que fonctionnelle.

En 2011, la version *bulk fill Tetric EvoCeram Bulk Fill* était lancée, dans laquelle le photo-initiateur *Ivocerin* fut une réelle innovation. L'incessant développement des produits a conduit à une autre innovation : la version fluide *Tetric EvoFlow Bulk Fill*. Dans le cas présenté ici, la parfaite complémentarité des deux : versions de composite est mise en avant.

ÉTAPES DE DÉVELOPPEMENT

Beaucoup de choses ont été dites sur le changement de paradigme en dentisterie restauratrice directe. Lorsque la plupart d'entre nous ont commencé ou même terminé leurs études dentaires, la maîtrise de la stratification par couches de composite était non seulement obligatoire pour décrocher le diplôme de chirurgien-dentiste, mais surtout essentielle pour obtenir de meilleurs résultats à long terme. Le concept est basé sur le facteur C (*la relation entre la zone de composite adhérent à la dent et la zone qui n'adhère pas*) qui se réduit considérablement lorsque le composite est appliqué en plusieurs étapes par technique de stratification horizontale ou, encore mieux, oblique.

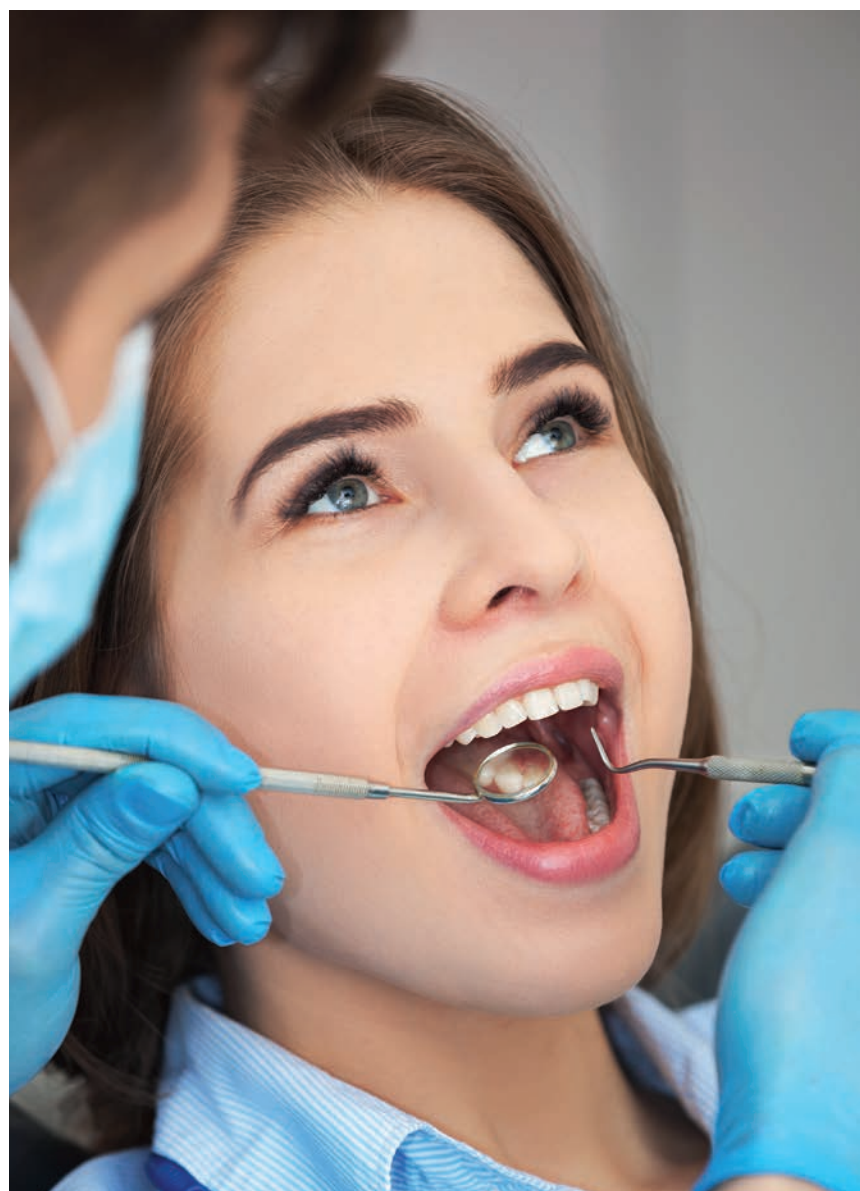Au fur et à mesure que le temps passe, nous réalisons que le facteur C n'est pas aussi déterminant que nous le pensions. Les restaurations de classe I, qui offrent le pire facteur C, présentent de bonnes performances, tandis que les restaurations de classe V avec un facteur C bien meilleur ont obtenu de moins bons résultats que les restaurations de classe II ou même de classe I. Ces résultats, mis en parallèle avec les nouvelles améliorations apportées à la technologie

composite, telles que l'ajout de réducteurs de stress de polymérisation et de nouveaux initiateurs, nous donnent une bonne raison de commencer à pratiquer les obturations *bulk fill*. Cependant, la logique veut que plus la couche est fine, moins le retrait est important, puisque plus il y a de volume de composite, plus le retrait volumétrique opère. C'est la raison pour laquelle les fabricants commencent à associer les avantages de deux groupes de composites *bulk fill*, les fluides et les modelables, dont les performances sont prometteuses.

Il ne reste qu'un seul inconvénient : la translucidité élevée de ces matériaux, nécessaire pour obtenir une plus grande profondeur de polymérisation. Depuis cette année, ce point négatif a disparu grâce à l'arrivée de la nouvelle technologie *Aessencio d'Ivoclar Vivadent*, utilisée dans la version finale. Pendant le processus de polymérisation, la translucidité de ce composite décroît pour devenir très proche de celle de la dentine. Cette technologie, associée au photo-initiateur hautement réactif *Ivocerin* et au réducteur de stress de polymérisation, permet d'appliquer le composite en profondeur par couches allant jusqu'à 4 mm d'épaisseur.

COMPOSITE MODELABLE ET FLUIDE

Les deux versions, modelable et fluide, du composite contiennent le photo-initiateur hautement réactif *Ivocerin*, en complément des systèmes photo-initiateurs conventionnels. Le *Flow Bulk Fill* est utilisé comme matériau de substitution dentaire pour la restauration des cavités de classe I et II. Il doit être recouvert



l'auteur

Dr Eduardo MAHN

• Directeur de la recherche clinique et du programme de dentisterie esthétique - université des Andes (Santiago, Chili).



Le magazine à offrir à vos patients Pour gagner leur motivation !

64 pages d'explications
pédagogiques

Idéal en salle d'attente 😊

Explications précises et pédagogiques

Pathologie



Couverture personnalisable
emplacement vierge dédié
au cachet du cabinet

Schémas explicatifs

Encadrés informatifs et ludiques

SOURIRE
MODE D'EMPLOI

LES THÈMES TRAITÉS :

- La carie
- La maladie parodontale
- L'édentation
- Porter un appareil amovible, les soins locaux
- Le kyste
- Après une chirurgie
- Orthodontie
- Problèmes esthétiques
- Taches, colorations et teintés
- Prévention enfantine...

BON DE COMMANDE

OUI, je commande

SOURIRE
MODE D'EMPLOI

Je retourne le bulletin avec mon règlement
par chèque à l'ordre d'EDP SANTÉ :

SOURIRE MODE D'EMPLOI
EDP Santé
109 avenue Aristide Briand - CS 90042
92 541 MONTROUGE CEDEX
Tél. : 06 73 85 58 29
contact@edpsante.fr

Nom : Prénom :

Adresse :

Code postal : | | | | | Ville :

Tél. : | | | | |

Email :@.....

Je choisis la formule suivante (cocher la case correspondant à la formule choisie)

Version papier

Tarifs

10 exemplaires

45 € TTC

20 exemplaires

82 € TTC

Participation aux frais de livraison : + 4.50 €

Version numérique personnalisée

Utilisation illimitée, avec vos coordonnées
et votre photo en couverture

290 € TTC

(notre équipe prendra contact avec votre cabinet
afin de créer votre couverture personnalisée)

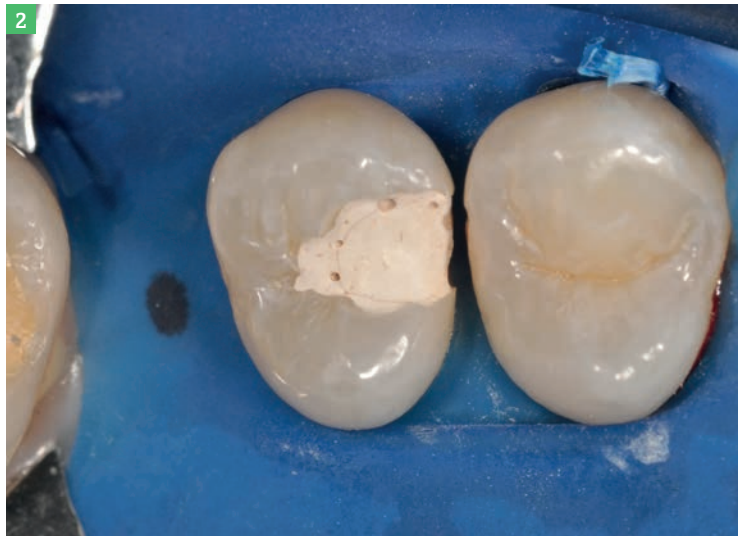
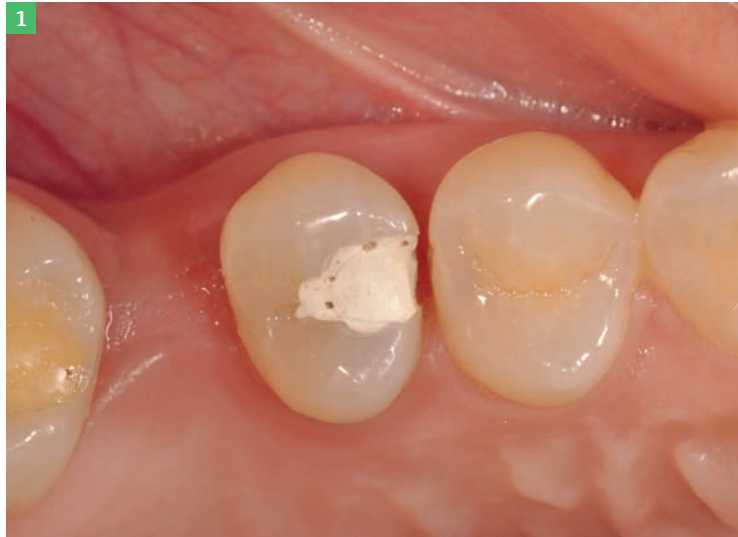
Fig.1 : Situation pré-opératoire.

Fig.2 : Situation après mise en place de la digue.

d'une couche de composite modelable. Pour les dents lactéales, la couche de recouvrement n'est pas nécessaire.

CAS CLINIQUE

Une patiente, âgée de 32 ans, se présente au cabinet dentaire avec une obturation provisoire. La figure 1 montre la situation préopératoire avec absence de points de contacts. La figure 2 illustre la situation après mise en place d'une digue. Après avoir déposé l'obturation provisoire et excavé les résidus de carie, nous plaçons une matrice sectionnelle ; (Fig. 3) que nous fixons avec

un coin interdentaire translucide et une bague (V4 system, Triodent). Cette matrice permet de créer un joint étanche au niveau de l'épaulement, le coin interdentaire servant seulement à isoler la limite cervicale et non à séparer les dents. La séparation indispensable destinée à compenser l'épaisseur de la matrice est obtenue par la pression exercée par la bague translucide. Nous appliquons l'adhésif après avoir mordancé l'émail à l'acide phosphorique pendant 30 secondes ; (Fig.4).

L'adhésif est brossé sur la surface pendant 20 secondes. Cette procédure combine tous les avantages, car le mordantage de l'émail permet de créer un profil de mordantage satisfaisant favorisant une meilleure interaction avec l'adhésif. Puisqu'un automordantage est effectué sur cette zone, la boue dentinaire est laissée telle quelle.

► clinique : Dr Eduardo MAHN

PROTHÈSE

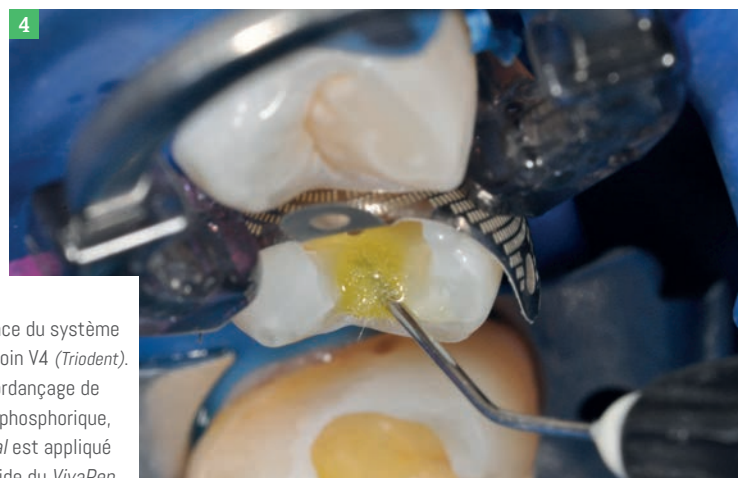
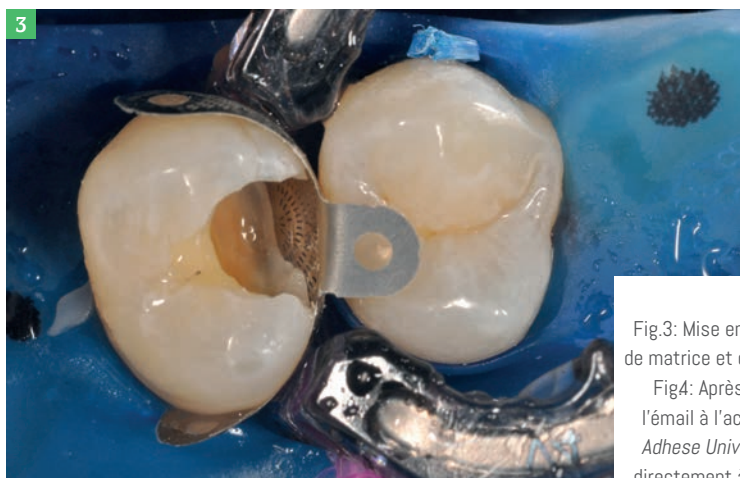

Fig.3: Mise en place du système de matrice et de coin V4 (Triodent).

Fig.4: Après mordantage de l'émail à l'acide phosphorique, Adhese Universal est appliqué directement à l'aide du VivaPen.

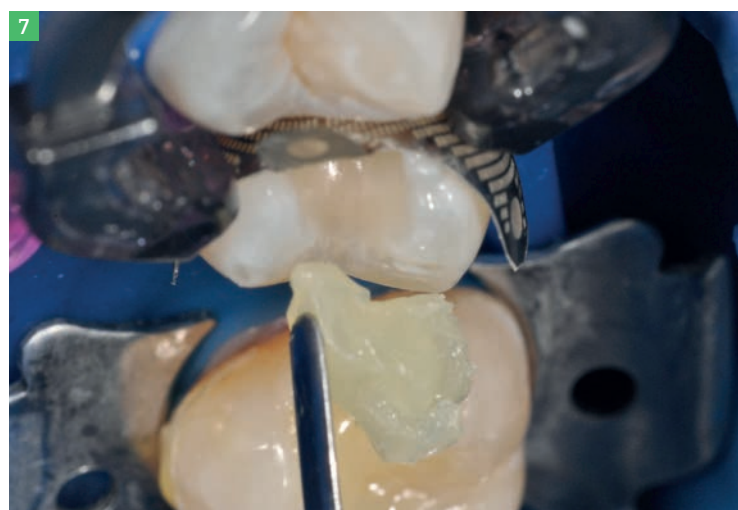
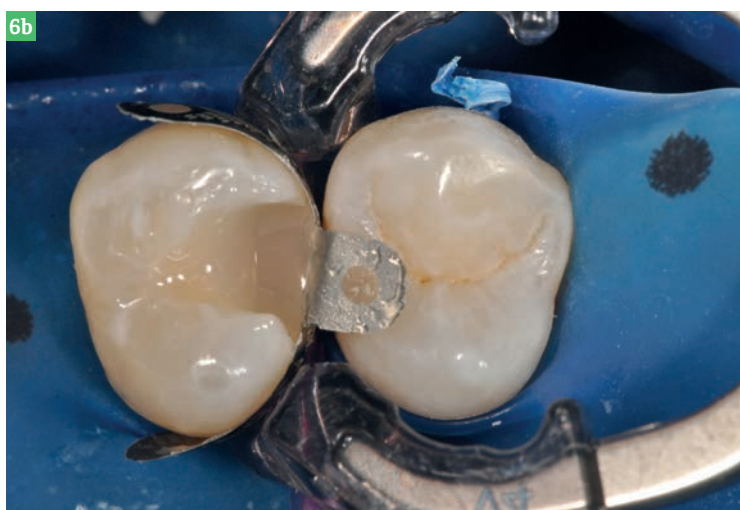
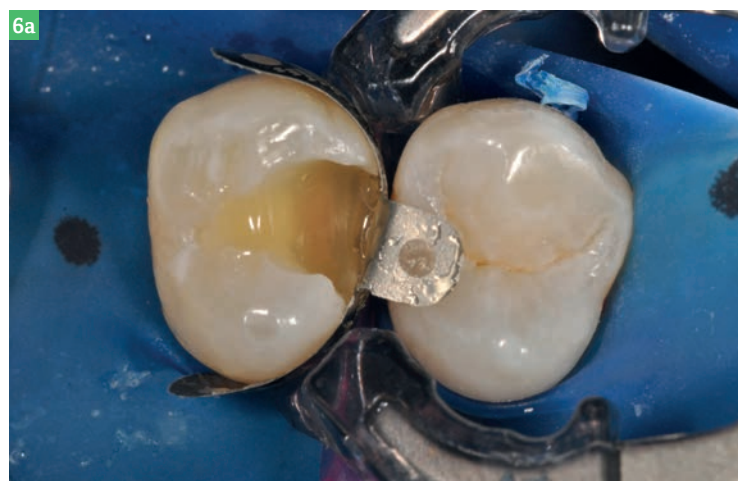
Fig.5 : Après dispersion et séchage, l'adhésif est photopolymérisé.

Fig.6a et 6b : Application de Tetric EvoFlow Bulk Fill. Le changement de translucidité après polymérisation dû à la technologie Aessencio est clairement visible.

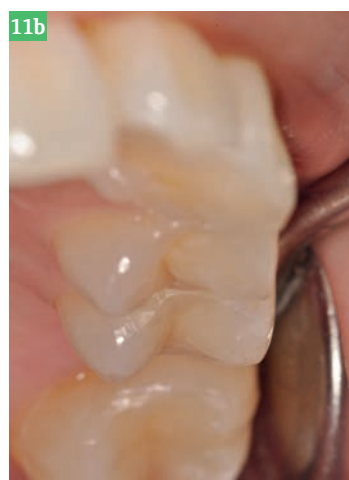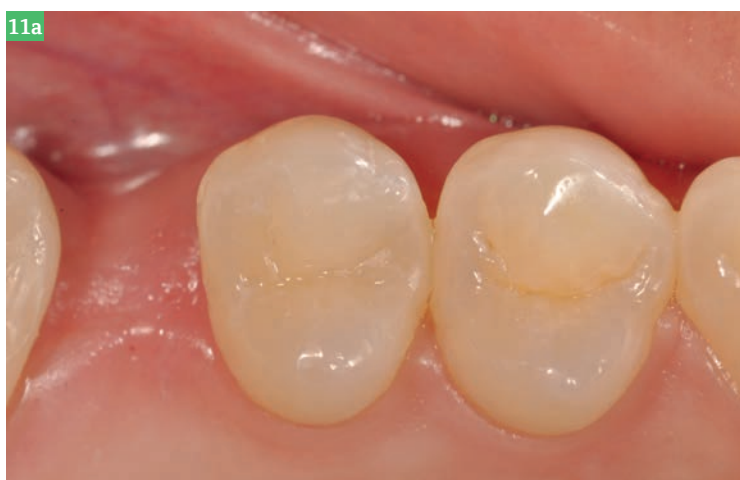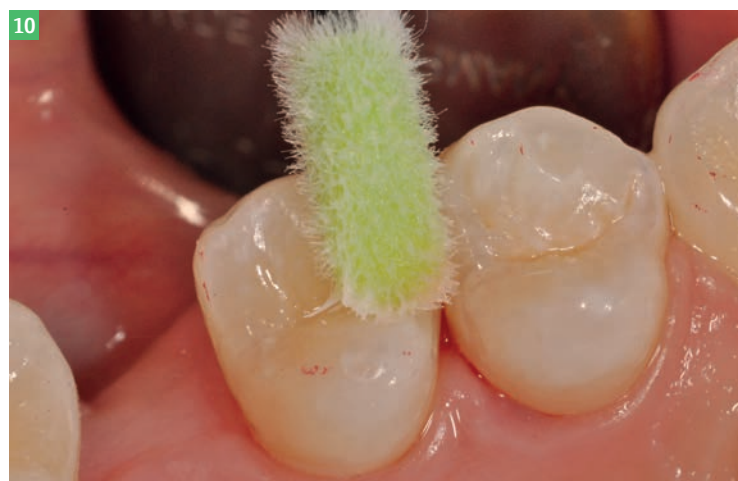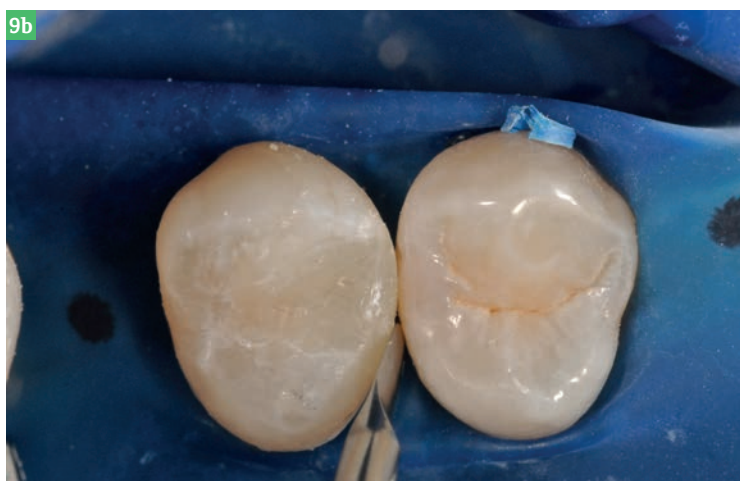
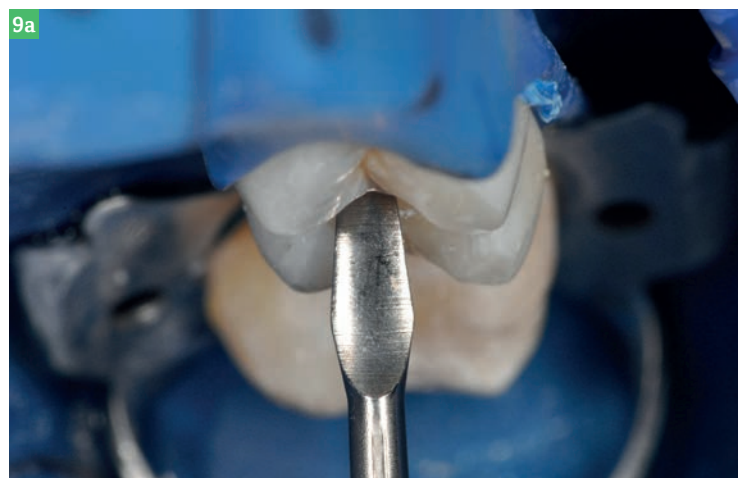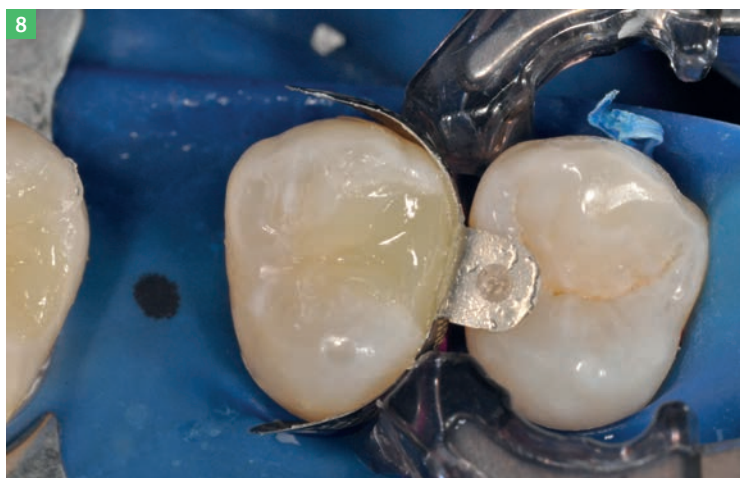Fig.7 : Application de Tetric EvoCeram Bulk Fill.

Nous évaporons le solvant et polymérisons l'adhésif avec une lampe à photopolymériser LED ; (Fig.5). Ensuite, nous appliquons le composite flow ; (Fig.6a et 6b). Ceci est le résultat de la technologie Aessencio. La figure 7 présente l'application du composite modelable comme couche initiale.

Avant la polymérisation, l'anatomie est modelée aussi précisément que possible afin d'éviter tout gaspillage inutile de matériau ; (Fig.8). Puis nous commençons la finition à l'aide d'instruments soniques (Komet) ; (Fig.9a et 9b). La vibration de ces instruments permet de retirer avec précision les excès

sans endommager la structure dentaire. Puis nous polissons et nous appliquons un vernis fluoré ; (Fig.10).

Les figures 11a et 11b montrent les vues occlusales de la restauration après une semaine. L'esthétique et l'intégration fonctionnelle sont remarquables.



Sur les radiographies avant et après la mise en place de l'obturation, (Fig.12a et 12b) on peut remarquer la radio-opacité des deux matériaux *Tetric EvoFlow Bulk Fill* et *Tetric EvoCeram Bulk Fill*, proche de celle de la dentine.

CONCLUSION

Ce composite fluide, avec sa translucidité proche de celle de la dentine, est le complément parfait de sa version modelable, dont la translucidité est similaire à celle de l'émail. Ces deux composites, disponibles en teintes universelles IVA, IVB et IVW, associent esthétique et performance sans faire de compromis sur le retrait de polymérisation. ↻

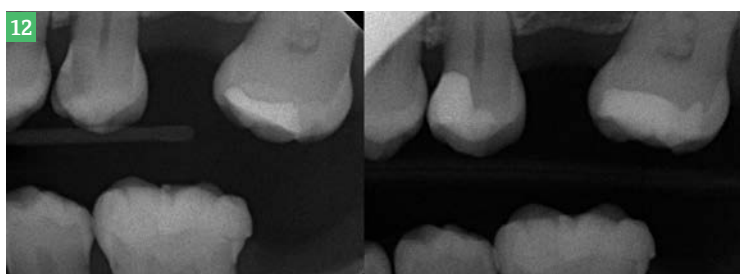


Fig. 8 : Situation après modelage et avant photopolymérisation.

Fig.9a et 9b : Finition avec desinserts soniques (*Komet*).

Fig.10 : Après polissage avec *OptraPol*, application de *Fluor Protector S*.

Fig.11a et 11b : Contrôle après une semaine : parfaite intégration esthétique et fonctionnelle.

Fig.12a et 12b : Contrôle radiographique : notez la haute radio-opacité des deux matériaux.

Utilisation du flux numérique en implantologie

Réalisation d'une prothèse fixe sur implants avec guide de forage et suprastructure.

Suite au projet prothétique et à la planification implantaire, un guide *Simplant Pilot* a été conçu pour un guidage de forets pilotes précis et rapide. Ce guide permet de guider le praticien dans l'exécution souvent délicate des premiers forages. Il permet d'obtenir la position, la longueur de forage et l'orientation des implants tout en laissant au praticien un certain contrôle sur les dernières étapes de chirurgie. Après ostéointégration, une suprastructure *Hybride Atlantis Suprastructure Additive Manufacturing* sera réalisée. Cette technologie par fusion laser permet un design optimal des suprastructures en titane. Outre la précision et la passivité d'adaptation, les suprastructures présentent une géométrie et un état de surface optimisés.

PRÉSENTATION DU CAS CLINIQUE

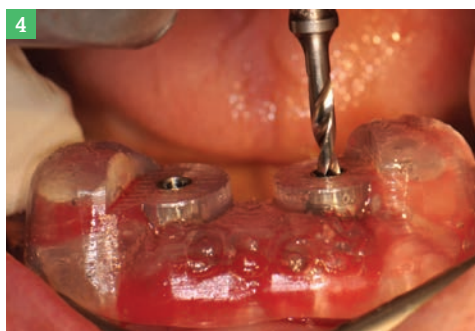
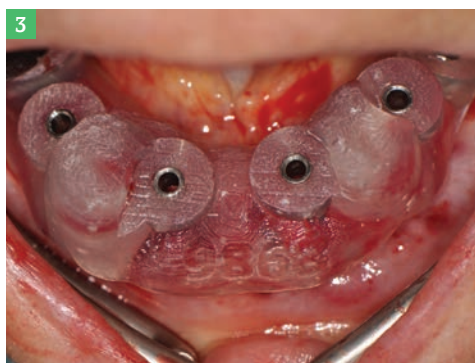
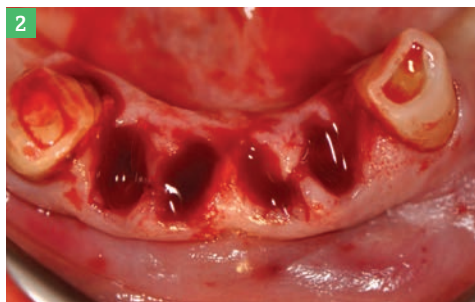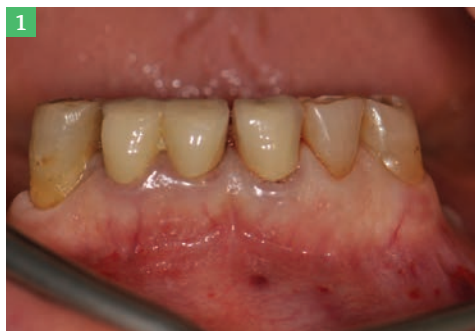Une patiente âgée de 66 ans, sans antécédents médicaux, se présente en consultation pour des mobilités et sensibilités dans le secteur antérieur mandibulaire et un inconfort lié à l'instabilité d'une ancienne prothèse amovible.

DIFFICULTÉS PRÉSENTÉES

Les avulsions, la gestion des tissus osseux et muqueux, le positionnement (proximité avec le nerf), l'obtention d'une bonne stabilité primaire des implants et la temporisation sont des éléments essentiels à la réussite du traitement. Pour assurer la précision et la pérennité de celui-ci, les étapes prothétiques doivent être menées avec rigueur.

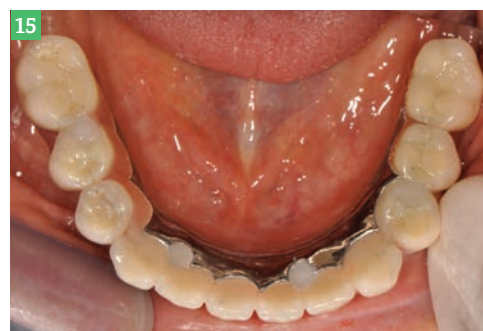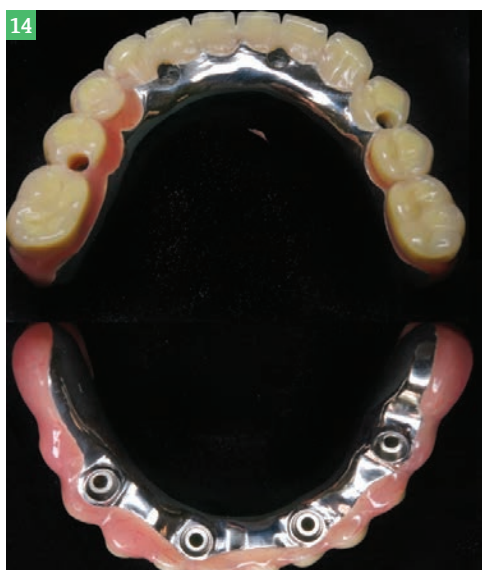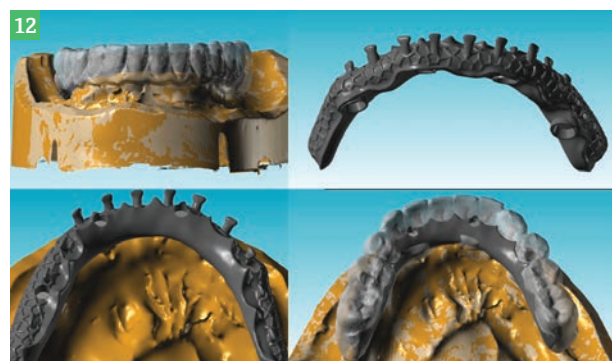
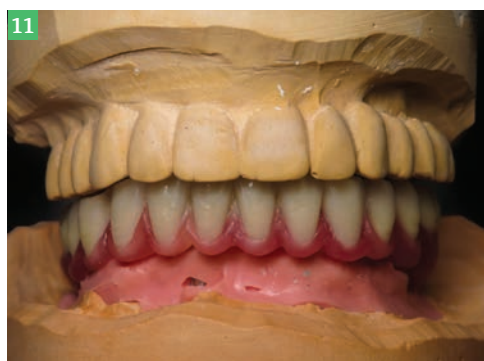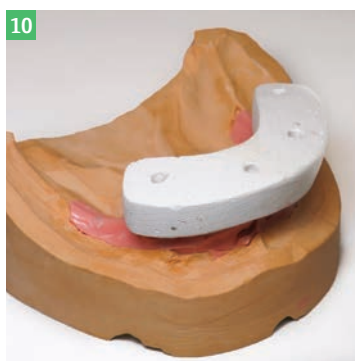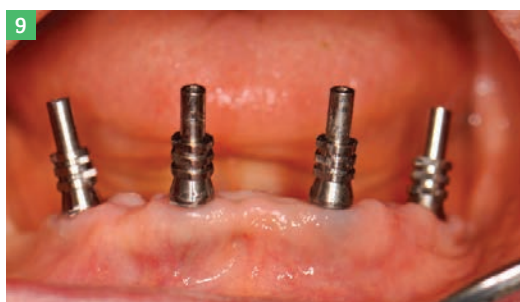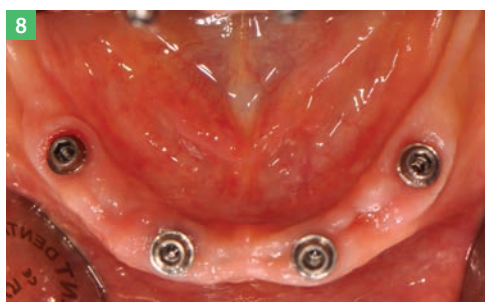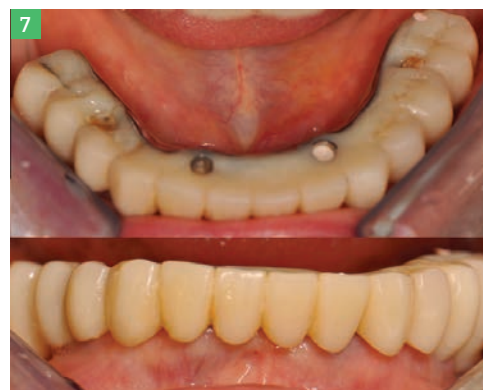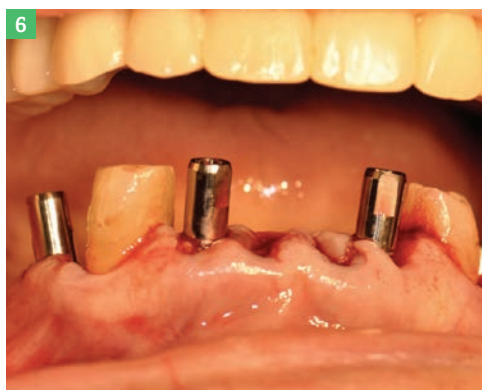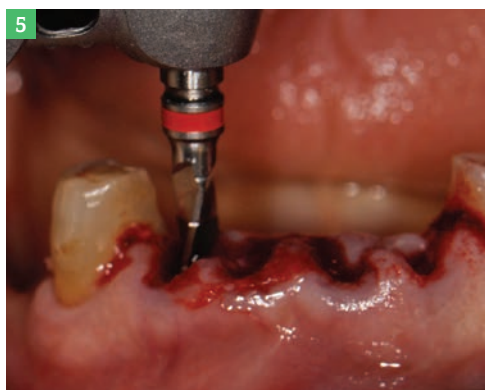
TRAITEMENT

Il est décidé avec la patiente d'extraire les dents restantes et de réaliser une prothèse fixe sur 4 implants. Du fait des volumes osseux limités, les implants sont positionnés entre les foramens mentonniers. Un guide chirurgical *Pilot* a été réalisé pour aider au bon positionnement des implants et une restauration provisoire transvissée est mise en place. Après validation de l'ostéointégration, une suprastructure *Hybride Atlantis Suprastructure Additive Manufacturing* sera réalisée.



PAS À PAS

- 1 - Situation de départ, les dents antérieures mandibulaires sont mobiles et sensibles.
- 2 - Avulsion des dents et curetage des alvéoles. Conservation provisoire des canines pour stabiliser le guide chirurgical.
- 3 - Mise en place du guide *Simplant Pilot* à appui dentaire et muqueux. La stabilité du guide doit être parfaite pour pouvoir transférer les données de la planification le plus précisément possible.
- 4 - Les forets utilisés sont fournis avec le guide *Pilot*, ils diffèrent par leur longueur. Il est important de respecter les vitesses de rotation et une double irrigation pour éviter tout échauffement au niveau osseux.
- 5 - Une fois les forets pilotes passés dans chaque site implantaire, le guide est retiré et le protocole de forage se termine de manière conventionnelle, la position, la longueur et l'orientation des implants ayant été déterminées.
- 6 - Les 4 implants en place.
- 7 - Prothèse provisoire transvissée sur pilier *Balance Base Narrow*. La prothèse est renforcée par un renfort métallique.
- 8 - Validation de l'ostéointégration à 3 mois.
- 9 - Empreinte pick up.
- 10 - Clé en plâtre pour valider le modèle de travail. Cette étape est essentielle avant la fabrication avec un ajustage passif et précis de la suprastructure.
- 11 - Nouvelle validation du projet prothétique. Le modèle et le montage prospectif sont scannés. Un technicien de conception *Atlantis Suprastructure* enverra une proposition de design, qui devra être vérifiée via *Atlantis Suprastructure Viewer*, les modifications et/ou l'approbation du projet sont communiquées avant la fabrication.
- 12 - Design de la suprastructure par rapport au projet prothétique. Les suprastructures hybrides sont conçues numériquement à partir d'un montage prospectif scanné sur le modèle. Les dimensions du matériau seront vérifiées avant l'usinage de la structure.



13-Suprastructure Atlantis Suprastructure Additive Manufacturing. La suprastructure titane est réalisée par une technique d'impression 3D par microfusion laser. Cette nouvelle technologie permet d'optimiser le design et l'état de surface des suprastructures.

14 - Prothèse terminée.

15 - Prothèse après contrôle de l'occlusion et enseignement à l'hygiène. ⇄

Remerciements au Laboratoire Cérazur.

l'auteur

Dr Thierry ROUACH

- Dr en chirurgie dentaire
- Diplôme universitaire d'implantologie chirurgicale et prothétique Paris VII
- Certificat d'études supérieures PAC, PAP, PC

