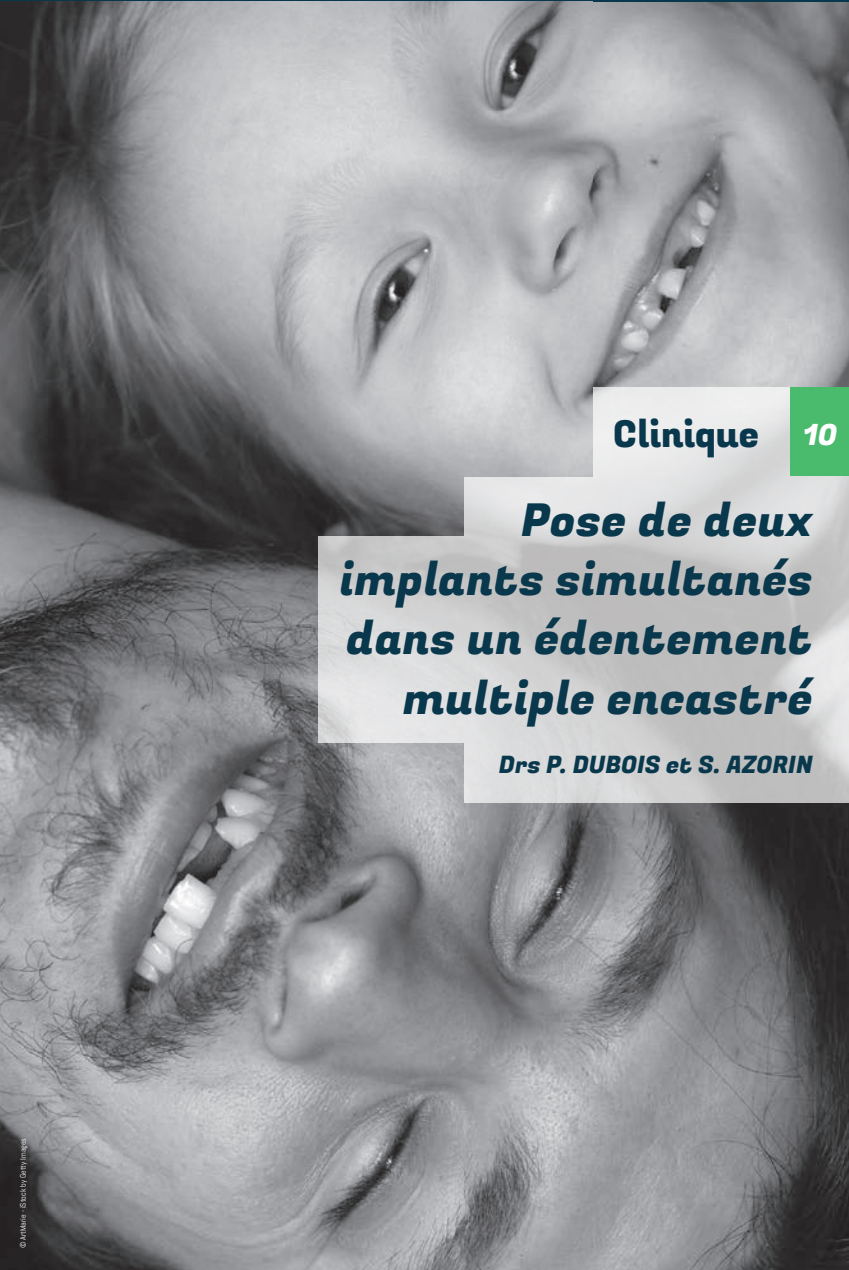

# DENTOSCOPE

L'actualité clinique et pratique des cabinets dentaires



Clinique 10

## Pose de deux implants simultanés dans un édentement multiple encastré

Drs P. DUBOIS et S. AZORIN

### Champions Smart Grinder

Transformez les dents extraites en greffes autologues!



1737,40 €  
ttc

Procédé simple et rapide en < 20 min

- Extraction
- Broyage
- Greffe osseuse prête
- Traitement des granules



champions implants

Champions-Implants GmbH | Champions Platz 1 | D-55237 Flonheim  
tel +49 67 34 91 40 80 16 | info@champions-implants.com

AIR COMPRIMÉ | ASPIRATION | IMAGERIE | ODONTOLOGIE CONSERVATRICE | HYGIÈNE

Un duo de choc.

Deux fois plus hygiénique pour que votre système d'aspiration dure plus longtemps.



75 ANS DE DÜRR DENTAL

Orotol plus\* et MD 555 cleaner\*\* s'associent pour protéger tous les composants des systèmes d'aspiration contre la formation de germes et de dépôts. De plus, la nouvelle formule du MD 555 cleaner dissout encore mieux les résidus les plus tenaces des produits de prophylaxie. Résultat : une utilisation régulière de ces deux produits prolonge la durée de vie de votre système d'aspiration. Plus d'informations sur [www.duerrdental.com](http://www.duerrdental.com)

\*Dispositif Médical de classe IIa \*\*Dispositif Médical de classe I Nous vous invitons à lire attentivement les instructions figurant sur les notices. Produits non remboursés par les organismes de santé.

DÜRR DENTAL  
LE MEILLEUR, TOUT UN SYSTÈME

### Événement

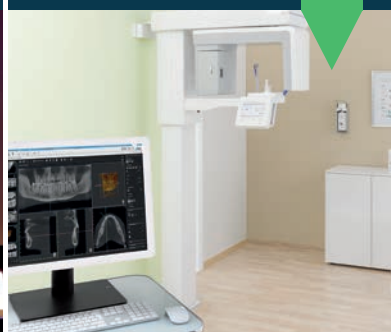Thommen Days : vers l'excellence en implantologie

8

### Gamme produit

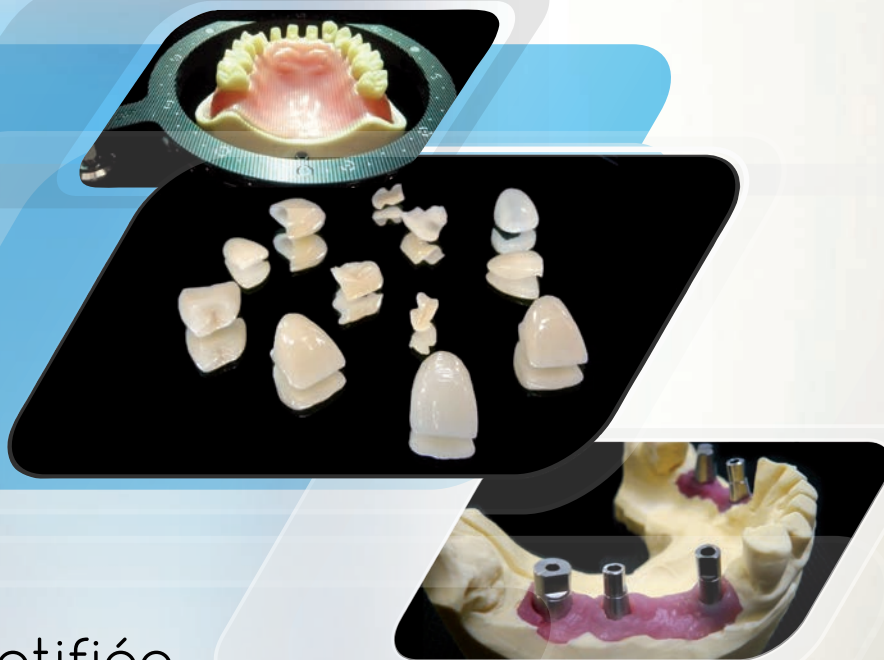Un aperçu en trois dimensions pour un diagnostic sûr

34



# PROXIDENTAL

## À LA POINTE DE LA TECHNOLOGIE



- Zircone Stratifiée
  - Inlay Onlay IPS E.MAX
    - Facette pelliculaire IPS E.MAX
    - Travaux tous types d'implants

**30%**

**de réduction**

La première facture\*\*

**10%**

**de réduction**

6 factures suivantes\*\*

**1**

interlocuteur  
**unique**

Essayez l'offre **3+**

**N° Azur 0 810 310 308**

PRIX APPEL LOCAL

**Proxi  
Dental**

Proxi Dental - Les prothésistes dentaires associés  
5, rue Darcet - 75017 Paris  
Tél. : 01.53.09.39.90 - Fax : 01.53.09.39.99  
Site : [www.proxidental.com](http://www.proxidental.com)







# Résiliation... et mobilisation

**Unité pour la résiliation et contre le règlement arbitral.**

**A**u point où nous en sommes, une des dernières solutions pour sauver encore un temps l'exercice libéral de notre profession serait d'obtenir par voie juridique la résiliation de la convention qui nous lie à l'Assurance maladie. D'ailleurs, même les avocats de la **CNSD** émettent des avis juridiques sur cette résiliation : « *La CNSD pourrait efficacement résilier la convention, en invoquant le fait que l'article 75 constitue une modification législative substantielle des rapports entre les organismes d'Assurance maladie et les chirurgiens-dentistes.* » Et plus encore quand ils ajoutent : « *Il n'en demeure pas moins qu'il serait plus cohérent de procéder à cette résiliation avant l'émission*

*du règlement arbitral.* » Il ne faut pas perdre de vue qu'il faut et qu'il suffit que deux syndicats (*la CNSD et l'Union Dentaire*) fassent cette démarche juridique pour entraîner cette résiliation. Car une fois obtenue, tout avenant ne pourrait plus nous être imposé, puisque la convention n'existerait plus. À l'heure où j'écris ces lignes, la **CNSD** traîne des pieds et préfère lutter contre l'arbitrage après qu'il ait été mis en place. L'union avait pourtant permis de claquer la porte des discussions conventionnelles car aucune réelle avancée n'a pu aboutir au rééquilibrage soins-prothèses. La résiliation rendrait caduque notre convention actuelle et, en attendant qu'une autre se mette en place, nous appliquerions celle en vigueur jusqu'aux prochaines discussions conventionnelles. Nous avons déjà connu cela dans le passé !

*agir en mode collectif pour cesser d'accepter de se faire essorer par un système corrompu, défaillant et nuisible pour la santé de la population. Mobilisez-vous, cela donnera de la force à vos moyens de communication. Il ne faut plus tolérer l'opacité sur les frais de gestion de l'État, de la Sécurité sociale et des mutuelles. Nos patients et nous-mêmes, au cœur de chacun des territoires de la France, travaillons et cotisons pour animer notre pays et le dynamiser. Soyons plus exigeants et réclamons plus de transparence et une meilleure gestion de l'argent public, car ce sont les politiques du gouvernement qui déterminent les budgets relatifs à la santé et autorisent le matraquage administratif et financier des soignants au détriment des soignés. Les libéraux cotisent bien plus que des salariés pour une piètre couverture sociale. Les délais de carence pour les accidents du travail ou arrêt maladie sont beaucoup trop longs, 3 mois avant leur prise en charge par les assurances prévoyance. La situation peut changer si vous vous unissez. En meilleure santé pour soigner, et plus de disponibilité pour les soins apportés : c'est le but ! Il faudrait faire passer au Sénat et faire porter aux élus une pétition pour une meilleure protection des soignants par les organismes d'assurance aux tarifs actuels, une pétition pour la transparence des frais de gestion de l'État, de la Sécurité sociale et des mutuelles pour pouvoir récupérer de meilleurs budgets pour les soignés, une pétition pour la publication et la fin des privilèges auto-accordés par les hommes politiques sur l'argent public, une pétition pour la destitution et mise en examen avec obligation de rembourser avec des pénalités et des délais réduits les hommes politiques corrompus. Halte aux magouilles politiciennes. Dehors ! Mobilisez-vous.* »

## ► L'HUMOUR DE RENAUD ◄

*pour en savoir plus, rendez-vous à la page 6.*



**UN NOUVEL ORGANE DÉCOUVERT CHEZ L'HOMME**

Il faut forcer la **CNSD** à se joindre à l'**Union Dentaire**. Il faut absolument que ces deux syndicats, appuyés par le troisième, la **FSDL**, montrent qu'ils sont ainsi les vrais défenseurs de tous les dentistes libéraux de France. L'aval du **Conseil national de l'Ordre** serait aussi souhaitable. Des documents sous forme de sondage vont tourner pour obliger vos syndicats à obtenir la résiliation de la convention actuelle. Il vous suffira d'adresser un mail en ce sens à vos syndicats : « *Unité pour la résiliation et contre le règlement arbitral que veut nous imposer notre ministre.* » Le vieil adage nous dit et nous répète qu'« *il vaut mieux prévenir que guérir.* »

D'autres initiatives comme celle de notre consœur **Adèle Bijoux** méritent notre plus grande attention. Elle nous dit : « *Quand dénoncer ne suffit plus, il faut penser et*

DENTOSCOPE N° 173 est édité par EDP SANTÉ (RCS Évry 429 728 827)

109 avenue Aristide Briand - CS90042 - 92541 Montrouge Cedex

• Gérant / Directeur de publication : Jean-Marc QUILBÉ.

• Rédacteur en chef : Dr Paul AZOULAY.

• Rédactrice en chef adjointe : Edwige FLOUS ([redac@dentoscope.fr](mailto:redac@dentoscope.fr)).

• Rédacteurs : Dr Paul AZOULAY et Agnès TAUPIN. Ont également participé à la rédaction :

Drs Sophie AZORIN, Philippe DUBOIS, Paul de KOK et Rafael PIÑEIRO SANDE.

• Rédacteur graphiste, création et maquette : Cyril GIRAUD.

• Corrections : Martine LARUCHE.

• Illustration édito : Renaud CHAMMAS - Photos d'ambiance : iStock Getty Images.

• Publicité : Lydia SIFRE (04 67 18 18 20), Catherine BOUHNASS (04 67 18 18 22),

Angeline CUREL (06 31 34 69 27), et Stéphane VIAL.

• Diffusion / Petites Annonces : Martine LARUCHE (04 42 38 38 85 - [contact@edpsante.fr](mailto:contact@edpsante.fr)).

• Agenda : Lucie LEBENS (01 41 17 74 13 - [agenda@dentoscope.fr](mailto:agenda@dentoscope.fr)).

• Imprimerie : Imprimerie de Champagne 52200 Langres (03 25 87 73 00).

• Encart du numéro : DMD.

ACPM  
OJD

2017  
[www.ojd.com](http://www.ojd.com)  
N° ISSN 1952-3394



# «Join the Future of Socket Preservation»

Découvrez le futur de la préservation alvéolaire



## Champions Smart Grinder

Transformez les dents extraites en greffes autologues!

1737,40 €  
TTC

Procédé simple et rapide en < 15 min

- ★ Extraction
- ★ Broyage
- ★ Greffe osseuse prête
- ★ Traitement des granules



## Programme de formation en implantologie

ENTREZ DANS UNE NOUVELLE DIMENSION

TARIF  
300 €  
TTC

- ★ Apprenez l'implantologie minimalement invasive
- ★ 2 jours de formation en Allemagne (traduction simultanée)
- ★ Théorie, travaux pratiques, chirurgie
- ★ Module compris: gestion des crêtes minces sans lambeau

MARS 2017

17. + 18. Advanced Power MIMI®-Flapless

MAI 2017

12. + 13. Advanced Power MIMI®-Flapless

JUIN 2017

16. + 17. Advanced Power MIMI®-Flapless



«Une préservation alvéolaire avec un greffon autologue des dents extraites, en 15 minutes au fauteuil, est un «MUST-BE» pour tout cabinet dentaire.»

Priv.-Doz. Dr. med. dent. Armin Nedjat

Visitez-nous  
au stand:

**IDS COLOGNE**  
**SALLE 4.1 | B071**  
**21 au 25 Mars**

### CONTACT FRANCE

NICOLE DECHER

Service clients France

Tel.: 0049 67 34 91 40 80 16

nicole.decher@champions-implants.com

FANNY ROUGNON-GLASSON

Coordinatrice France

Tel 06 40 75 69 02

fanny@championsimplants.com

champions  implants

Champions-Implants GmbH

Im Baumfeld 30 | Champions Platz 1 | D-55237 Flonheim

fon +49 6734 91 40 80

info@champions-implants.com



www.facebook.com/ChampionsImplants

www.champions-implants.com





actualités,  
produits et  
échange  
d'expérience

- l'édito de Paul Azoulay** | Le Rédac'Chef s'exprime ! p. 3
- les news** | Brèves, courriers, annonces et autres « potins » p. 6
- quoi de neuf docteur ?** | Seront-ils pour vous ? p. 19
- l'avis des utilisateurs** | *I-Max 3D* d'Owandy Radiology p. 20
- gamme produit** | *3D VistaVox S* de Dürr Dental p. 34

cas cliniques  
et pratique  
quotidienne

- clinique** | Pose de deux implants simultanés  
dans un édentement multiple encastré p. 10
- Restauration efficace et esthétique des dents postérieures p. 22
- Collage de facettes en céramique p. 36

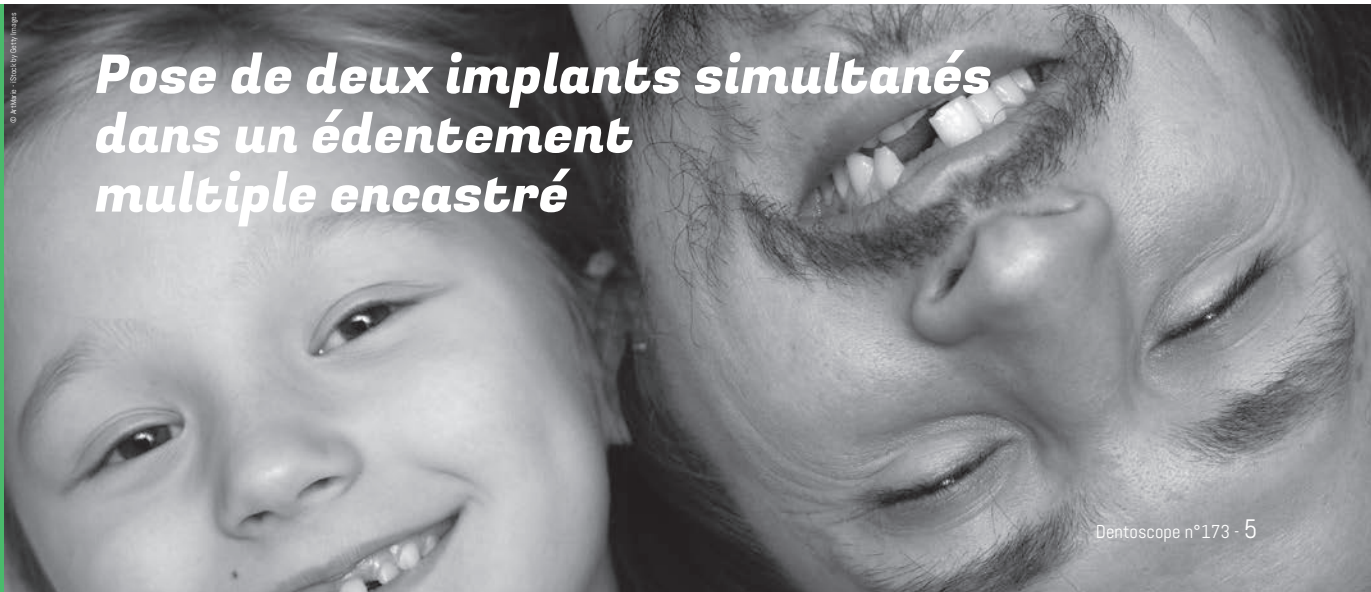vie dentaire

- retour sur l'événement** | *Thommen Days* : Vers l'excellence  
en implantologie p. 8
- l'agenda** | Les formations et les événements incontournables p. 28
- les petites annonces** | Échanges entre professionnels p. 40

À NE PAS  
MANQUER  
P.10

**Pose de deux implants simultanés  
dans un édentement  
multiple encastré**

© A. Wille - iStock by Getty Images



## ► les news

BRÈVES, COURRIERS, ANNONCES, ET AUTRES « POTINS »

### ► LABORATOIRE

## Ivoclar Vivadent lance une nouvelle marque

### IVOCLAR DIGITAL OFFRIRA AUX CHIRURGIENS-DENTISTES ET AUX PROTHÉSISTES UNE COMPÉTENCE PROFESSIONNELLE SUR L'ENSEMBLE DU PROCESSUS DIGITAL.

Depuis le lancement de l'*IPS e.max* il y a plus de dix ans, **Ivoclar Vivadent** a renforcé son savoir-faire dans la production des matériaux destinés à la fabrication digitale de restaurations esthétiques dentaires.

À ce jour, plus de 100 millions de restaurations ont été produites avec ce matériau, ce qui en fait le système CAD/CAM le plus utilisé dans le monde. La fiabilité clinique du système a été prouvée à

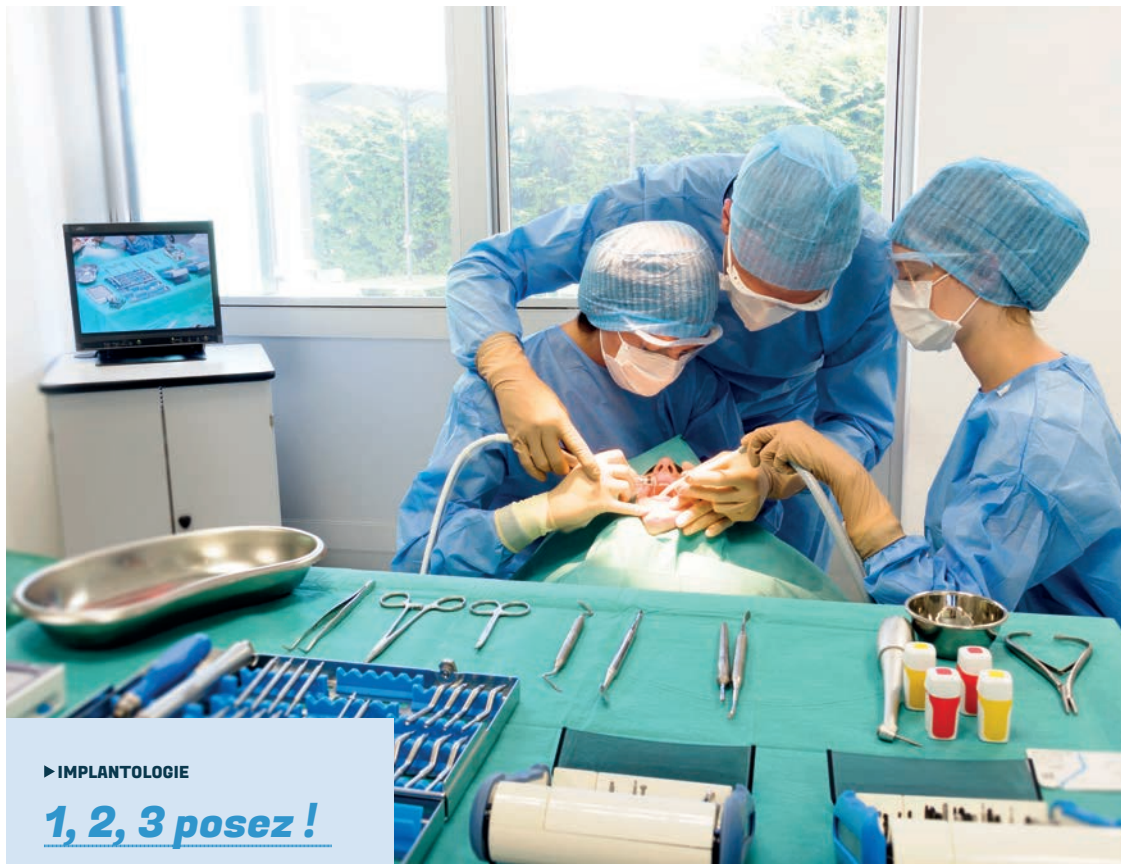maintes reprises. Le savoir-faire, acquis par la société pendant de nombreuses années, sera désormais intégré dans le flux de la dentisterie digitale et commercialisé sous la marque **Ivoclar Digital**.

Un accent particulier sera mis sur le développement de procédés faciles d'utilisation et accessibles : sélection des matériaux, conception et production des restaurations.

La gamme de produits sera accompagnée de services destinés aux chirurgiens-dentistes et aux prothésistes.

**Ivoclar Digital** sera présenté au public à l'IDS, à Cologne, en Allemagne, du 21 au 25 mars prochains (stand A20 - D39, hall 11.3).

Pour en savoir plus 3w : [ivoclardigital.com](http://ivoclardigital.com).



### ► IMPLANTOLOGIE

## 1, 2, 3 posez !

ANTHOGYR PROPOSE UNE FORMATION POUR S'ENGAGER EN IMPLANTOLOGIE. Cette formation lancée par Campus Anthogyr et le Dr Antoine Monin a pour but de former les binômes praticiens-assistantes à l'implantologie simple. Après la partie théorique, ils sont accompagnés par une équipe de tuteurs afin de les assister pour leurs premières poses en cabinet. Intitulée « 1, 2, 3, Posez ! », cette formation est axée sur une mise

en pratique immédiate grâce à un suivi individuel d'une durée de cinq mois environ.

LE COACHING CLINIQUE PERSONNALISÉ Après un cycle de deux jours à Sallanches pour diagnostiquer les cas simples, une vingtaine de tuteurs accueillent les élèves dans leurs cabinets pendant une journée pour partager autour de chirurgies en direct et planifier les premiers traitements. Enfin, deux demi-journées chez les

tuteurs puis les élèves sont consacrées aux premières poses accompagnées. Les tuteurs constituent un élément-clé de ce cursus qui comprend une partie dédiée aux assistantes. Répartis dans toute la France, ces praticiens disposant d'une solide expérience clinique sont particulièrement motivés pour échanger avec leurs confrères.

### LA COLÈRE DES ÉTUDIANTS EN DENTAIRE

Les principaux syndicats de chirurgiens-dentistes ont échoué à négocier les tarifs des soins avec l'Assurance maladie. Résultat, ils seront fixés d'une manière unilatérale par un arbitre. Devant l'échec des négociations de leur future convention, les étudiants en dentaire des 16 facultés françaises sont en grève depuis trois semaines. Ils ne cachent pas leur inquiétude sur l'avenir de leur profession : « Nous souhaitons exercer avec les toutes dernières technologies, encore faut-il que la convention nous le permette ! » Les étudiants estiment que l'orientation des négociations va favoriser une dentisterie à trois niveaux. « Les plus démunis s'orienteront vers nos services hospitalo-universitaires ou les associations humanitaires. La plupart des patients seront orientés par leur mutuelle vers des centres mutualistes qui emploieront des dentistes salariés ou vers des cabinets conventionnés avec ces mutuelles. Une infime partie de la population aura accès à des soins de qualité en allant voir des dentistes non conventionnés. Ces patients ne seront alors pas remboursés par la Sécurité sociale. » Les étudiants appellent de leurs vœux une « vision à long terme de la dentisterie ». Pour cela ils demandent que les soins de base soient « reconnus à leur juste valeur ».

### UN NOUVEL ORGANE DÉCOUVERT CHEZ L'HOMME

IDENTIFIÉ PAR DEUX CHERCHEURS IRLANDAIS, IL CONSTITUE DÉSORMAIS LE 79<sup>e</sup> ORGANE DU CORPS HUMAIN. Quel est le nombre de nos organes ? Jusqu'à peu de temps, on en comptait 78, mais depuis une récente découverte, ils sont 79. Le « mésentère » est le nouvel organe du corps humain, selon les travaux de deux chirurgiens irlandais publiés en novembre dernier dans la revue spécialisée *The Lancet*. Ce petit organe situé dans la cavité abdominale, plaqué contre sa paroi postérieure, est associé à l'intestin grêle et au colon. Il était considéré auparavant comme un banal ensemble de tissus conjonctifs, et non comme un organe à part entière. On sait aujourd'hui que le mésentère constitue une partie de l'anatomie humaine - distincte et non fragmentée comme on le pensait jusqu'à - dotée d'une fonction physiologique propre. Cette révélation sur le mésentère offre de nouvelles perspectives à la médecine dans la compréhension et le traitement éventuel d'un certain nombre d'affections : inflammations des intestins, maladie diverticulaire, maladies cardiovasculaires, diabète, obésité ou syndrome métabolique.



## FINANCEMENT D'UN CABINET À HAÏTI

L'Aide odontologique internationale (AOI) a collecté la somme de 14 800 € pour réhabiliter le cabinet dentaire du SOE à Haïti. 4 090 € de dons ont été reçus via la plateforme Ulule, 5 910 € directement à l'AOI et 4 800 € de la part d'entreprises partenaires dans le cadre des actions menées avec GACD. Le projet baptisé « Cabinet du sourire » va ainsi pouvoir être réalisé dans sa totalité grâce à la mobilisation de tous les donateurs.

## UN TOURNE-DISQUE POUR COUVRIR LE BRUIT DE LA ROULETTE

Le Dr américain Dan Rangitsch a installé tout près de son fauteuil une platine vinyle. L'arrivée du tourne-disque dans son cabinet a été motivée par le bien-être de ses patients. En effet, la chaîne hi-fi permet de couvrir les bruits de ses instruments rotatifs, explique le site On-Mag. Les patients du praticien installé dans l'Illinois ont le choix du disque qu'ils peuvent poser sur la platine, du volume et même du niveau des basses, précise le site. Un chirurgien-dentiste qui sait faire partager sa passion...

### ► FORMATION

## En savoir plus sur le syndrome d'apnées obstructives du sommeil

### LA SOCIÉTÉ FRANÇAISE DE MÉDECINE DENTAIRE DU SOMMEIL PRÉSENTERA LES DIVERS TRAITEMENTS DE CETTE PATHOLOGIE, LE 16 MARS.

La SFMDS (Société française de médecine dentaire du sommeil) organise une journée de formation le 16 mars, à l'UFR d'odontologie de l'université Denis Diderot (Paris VII). Cette journée consacrée largement au syndrome d'apnées obstructives du sommeil (SAOS) sera introduite par **Bernard Fleury**. Elle s'ouvrira par un bilan des actions de formation de la SFMDS en 2016, dressé par **Christine Boehm-Hurez**. Les actualités cliniques de l'OAM (orthèse d'avancée mandibulaire) seront présentées par **Bernard Fleury**. Un point sur la prise en charge financière par l'Assurance maladie sera réalisé par **Elie Attali**. Divers sujets seront ensuite traités : parodontite et gouttière (**Maria-Clothilde Carra**), l'actualité du traitement chirurgical : stimulation

du XII dans le SAOS (**Michel Ouayoun**), traitement personnalisé du SAOS de l'adulte (**Sandrine Launois**). Enfin **Marc Sapène** présentera les journées de Bordeaux 2017 et le réseau pneumologues-odontologistes dans la prise en charge du SAOS.

L'après-midi sera consacrée à d'autres sujets : « Orthèse : les étapes de la prise en charge » (**Yvan Mutel**), « Apnées : partage des connaissances au service du patient - prise en charge interdisciplinaire - par où commencer ? ». Trois cas cliniques de patients d'âges différents seront

exposés par **Maguy Levy**, **Boris Pételle**, **Pascal Garrec** et **Xuan-Lan Nguyen**. « De la première consultation à la titration de l'orthèse en pratique » (**Maguy Levy** et **Elie Attali**) sera le thème de clôture.

UFR d'odontologie université Denis Diderot Paris VII - Salle des Thèses - 1<sup>er</sup> étage  
5 rue Garancière 75006 Paris.  
Rens. : [contact@sfmfs-sommeil.org](mailto:contact@sfmfs-sommeil.org).



## BOUTON D'APPEL SANS FIL Optimisez votre activité !



ESSAI  
GRATUIT

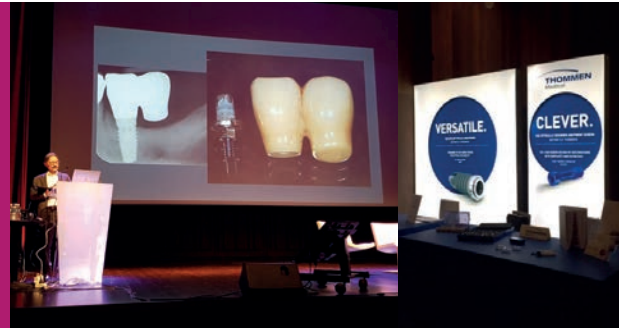## Un système d'appel sans fil pour améliorer vos interactions :

- Pour qui ?**
- entre vous praticiens, chirurgiens,
  - votre assistante,
  - vos patients.
- Où ?**
- salle de soins, salle de stérilisation,
  - bloc opératoire, radiologie,
  - salle d'attente, secrétariat.
- Comment ?**
- sans fil radiofréquence,
  - sans installation, mobile,
  - évolutif, les usages sont illimités.

Offre Spéciale

**2 boutons d'appel + 1 récepteur pager**  
Configuration et livraison offertes  
**250 € HT**

# Vers l'excellence en implantologie



Les Thommen Days ont été animés par des experts mondiaux de l'implantologie les 19 et 20 janvier derniers.

Ces journées se sont déroulées sous la présidence scientifique efficace et dynamique de **Jean-Louis Giovannoli**, ancien président de la Société française de parodontologie (SFPIO), et président fondateur de la Fédération européenne de parodontologie (EFP), qui avait réuni pour cette occasion exceptionnelle des conférenciers étrangers et français de très haut niveau. Plus de 200 participants se sont retrouvés à la BNF les 19 et 20 janvier passés avec des visiteurs de Chine, Iran, Norvège, USA, Allemagne, Suisse, Irlande, Espagne et Oman.

Chacun d'eux a pu nous montrer tout le chemin parcouru depuis les travaux du **Pr Brånemark** et l'avènement de l'ostéointégration. Nous sommes en constante évolution dans ce domaine particulier qu'est l'implantologie. Les techniques ont évolué considérablement, l'industrie a multiplié les systèmes. On peut prétendre faire face à toutes les situations cliniques et trouver une ou des solutions à tous les cas étendus ou non d'édentement.

De nombreuses études ont été signalées qui semblent bien montrer que le succès dépend également des systèmes et qu'ils ne sont pas tous égaux devant la péri-implantite, ni contre l'infiltration de bactéries. Parmi tous les systèmes dont on dispose, l'implant **Thommen** est sans doute l'un des plus aboutis. Ce résultat a pu être obtenu grâce à une parfaite maîtrise technologique et une clinique rigoureuse. L'organisation de ces **Thommen Days** a été particulièrement bien assurée par **Quintessence International**.

Ces journées à la Bibliothèque nationale de France à Paris ont été l'occasion de confronter, autour de quatre thèmes majeurs, les avis de leaders d'opinion



de renom. Un excellent timing des conférences et des pauses a été proposé. L'amphithéâtre est particulièrement confortable avec une vision parfaite quel que soit l'endroit où l'on se trouve.

La première journée, le 19 janvier, nous a permis de partager les connaissances :

- du **Dr Konrad Meyenberg** qui a par exemple montré à quel point le système de connexion **Thommen** était l'un des plus efficaces et astucieux. Ses films indiquaient vraiment les points de faiblesse de différents systèmes, notamment coniques, contrairement à ce que l'on croyait jusque-là, peu indiqués pour les restaurations vissées,
- du **Dr Jean-Nicolas Hasson** qui nous a expliqué comment optimiser la précision clinique dans le positionnement 3D des implants,
- du **Dr Olivier Le Gac** qui nous a appris à préférer les restaurations vissées car elles sont plus accessibles surtout dans le temps, permettent plus de passivité et a démontré que l'excès de ciment de scellement serait à l'origine de nombreuses péri-implantites,
- du **Dr Ueli Grunder** qui a exposé sa méthode pour obtenir des cas superbes dans les antérieures avec le système **Thommen**, notamment en reconstruisant l'os disparu. Il s'est aussi prêté à l'exercice de dédicace de son nouveau livre paru chez Quintessence,
- du **Dr Frédéric Raux** (Paris) qui a indiqué comment conduire et valider un projet esthétique avec les moyens actuels de communication,
- du **Dr Franck Bonnet** (Cannes) qui a partagé son savoir en matière d'anticipation de la cicatrisation pour obtenir de beaux cas esthétiques, que ce soit en immédiat ou en différé.

La deuxième journée, le vendredi 20 janvier, d'autres sujets ont été explorés :

- rationaliser la mise en place des implants : le « all-in-two », par le **Dr Markus Hürzeler** (Munich),

- limiter les risques de péri-implantite chez les patients parodontaux, avec le **Dr David Nisand** (Paris),
- procéder à un recouvrement implantaire, par le **Dr Sofia Aroca** (St-Germain-en-Laye), essentiellement sur d'autres systèmes car, interrogée, elle n'a pas encore eu le faire sur un implant Thommen,
- et enfin : « Gérer les complications esthétiques autour des implants », de **Markus Hürzeler** (Munich).

Les secteurs postérieurs ont été abordés l'après-midi autour de plusieurs sujets :

- évaluer les avantages et les limites des techniques de reconstruction osseuse, par le **Dr Mauro Merli** (Rimini),
- choisir une solution alternative aux greffes osseuses, par le **Dr Dominique Aubazac** (Clermont-Ferrand),
- prévenir les complications de la greffe de sinus maxillaire, avec le **Dr Pascal Valentini** (Corte),
- avec en clôture : aborder les situations cliniques les plus complexes, par le **Dr Mauro Merli** (Rimini).

Grâce à la cadence des exposés et à la qualité des conférenciers, ces deux journées auront été un pur moment d'échanges et de confraternité de la plus haute tenue scientifique et amicale.

Pour en savoir plus vous pouvez retrouver ces orateurs à l'EFP de Malte (**Drs Giovannoli et Aroca**) et à l'Académie de dentisterie esthétique AEDE de Milan (**Drs Grunder, Hürzeler, Bonnet...**) ou dans différents cours en France et à l'étranger. ☺

## les infos'

N'hésitez pas à consulter les sites

- 3w : thommenmedical.fr
- 3w : implant-thommen.fr.



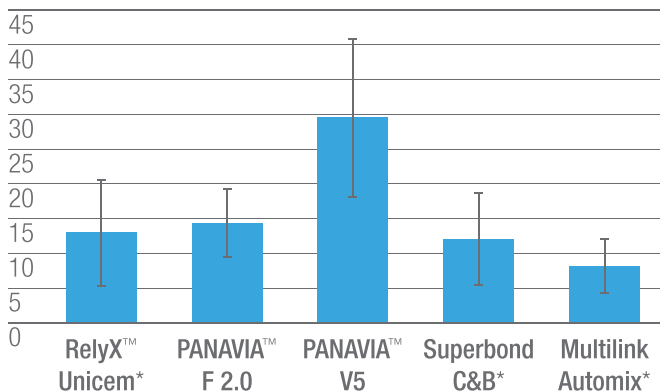


# PANAVIA™ V5

UN SYSTÈME DE COLLAGE. TOUTES LES INDICATIONS.  
UN PROTOCOLE INTUITIF.



Force d'adhérence de la zircone sur la dentine (MPa)



\*n'est pas une marque commerciale de Kuraray Co., Ltd.

Panavia V5: In vitro evaluation project of adhesion to zirconia  
E. Dursun, H. Fron Chabouis, S. Le Goff, JP Attal, URB2i-EA4462,  
Université Paris Descartes, Paris (2015)

**PANAVIA™ V5.** Le système de collage qui convient pour tous les collages, quels que soient l'indication ou le matériau à coller ! Le protocole reconnaissable et intuitif de PANAVIA™ V5 surprend par sa simplicité inégalée. Pour chaque restauration, matériau ou indication, vous suivez la même procédure uniforme :

1. Appliquer CLEARFIL™ CERAMIC PRIMER PLUS sur la restauration.
2. Appliquer PANAVIA™ V5 Tooth Primer sur le tissu dentaire.
3. Appliquer PANAVIA™ V5 et placer la restauration.

La bonne adhésion à tous les matériaux dentaires, dont la zircone et le disilicate de lithium, est obtenue grâce au MDP inventé par Kuraray. De nombreuses études ont prouvé que ce monomère crée une adhésion stable et durable à l'hydroxyapatite et aux matériaux dentaires. La combinaison du Tooth Primer avec la pâte de PANAVIA™ V5 assure un degré de polymérisation élevé qui évite l'absorption d'eau et les décolorations.

# Pose de deux implants simultanés dans un édentement multiple

Comparaison de la cicatrisation gingivale autour de deux implants posés l'un avec temporisation, l'autre avec mise en esthétique immédiate.

**D**ans notre exercice d'omnipraticien complet nous devons aujourd'hui intégrer la gestion implantaire des cas cliniques simples. L'implantologie ne doit pas rester le domaine de l'hyper-spécialiste.

Cependant comment faire lorsqu'une demande esthétique est présente ? Que faire lorsqu'on ne possède pas toutes les capacités techniques et chirurgicales pour gérer toutes les situations cliniques ? Nous proposons de traiter ici

d'un cas clinique d'implantation avec la comparaison de deux techniques distinctes concernant la gestion des tissus mous péri-implantaires. Ce cas clinique sera le support d'une réflexion plus générale concernant la gestion des cas cliniques considérés comme esthétiques.

## PRÉSENTATION ET CHOIX DU CAS CLINIQUE

### Anamnèse

Un patient en bonne santé de 50 ans, non-fumeur avec un parodonte sain et

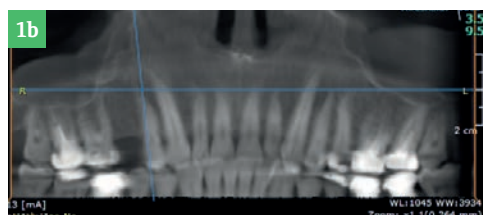
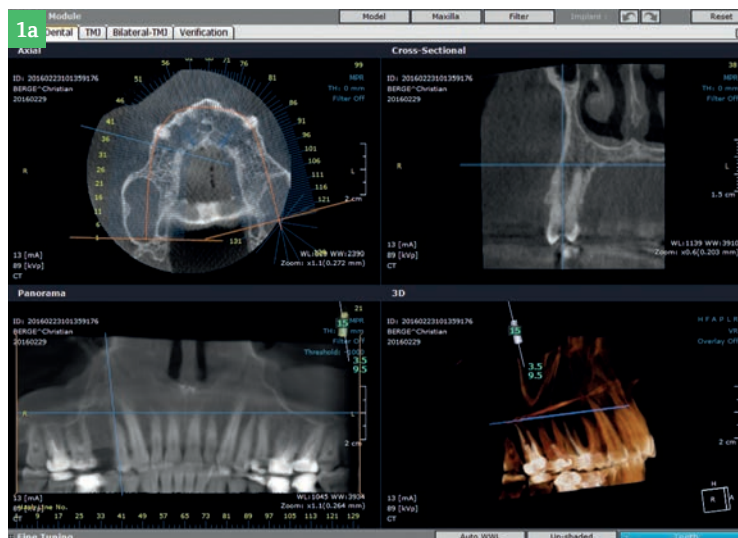


Fig.1a et 1b : Panoramic préopératoire.





# nés neastré



un biotype gingival épais [1, 2], présente des douleurs à la mastication secteur 1. Après examen clinique et radiologique nous constatons une fracture radicaire de la 14 séparant quasi totalement les racines vestibulaires et palatines de celle-ci ; (Fig.1 a et b). Sur le plan fonctionnel, le patient présente une occlusion très « serrée » de classe II div 2. En latéralité, les prémolaires exercent une fonction de groupe. Nous pensons que la fracture radicaire de la 14 serait la conséquence d'une fonction de groupe altérée par l'absence de la dent numéro 15.

### Indication chirurgicale

L'indication d'extraction de la 14 est donc évidente. Cependant nous conseillons vivement au patient d'effectuer également un remplacement de la 15 pour une réhabilitation complète du secteur prémaxillaire droit ; (Fig.2 et 3). La surcharge observée sur la 14 naturelle pourrait se reproduire sur la 14 implanto-portée et ainsi mener à sa perte. Un implant sur la zone édentée de 15 est indiqué également.

### CHOIX DE LA TECHNIQUE CHIRURGICALE

Le choix de la technique chirurgicale sera fait en fonction des desiderata du patient,

## les auteurs

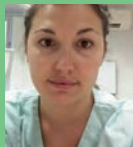
### Dr Philippe DUBOIS

- Chirurgien-dentiste (Montpellier)
- DU chirurgie pré-implantaire (Paris, 2016)
- DU d'implantologie (fac. de Marseille, 2012)
- CEU prothèse fixée (fac. de Marseille, 2012)
- CES groupe A biomatériaux en art dentaire (2011)
- DU d'anatomie chirurgicale et sectionnelle (fac. de médecine Montpellier, 2009)



### Dr Sophie AZORIN

- Chirurgien-dentiste (Pézenas)
- DU de chirurgie péri et pré-implantaire (UFR de médecine Kremlin-Bicêtre, Paris, 2016)
- DU d'implantologie clinique, mention parodontie (fac. de Montpellier, 2015)
- CES de parodontologie (fac. de Montpellier, 2012)
- CES de biomatériaux (fac. de Montpellier, 2011)



## les infos'

### FORMATION EN IMPLANTOLOGIE

Le centre de formation ACI propose 5 modules pour vous former à l'implantologie, des cas simples jusqu'à l'édentement complet. Chirurgie commentée en direct, échanges de questions et travaux pratiques.

Le Dr Philippe Dubois et son équipe se déplacent à votre cabinet pour mettre en place votre première chirurgie implantaire dans le cadre d'un *coaching*.

### RENSEIGNEMENTS

Axe Et Cible Implantologie Formation  
61, rue du Mas de Portal - 34970 Lattes  
Tél. : 04 67 20 16 19  
@ : contact@axe-et-cible-implantologie.fr  
3W : axe-et-cible-implantologie.fr

des habitudes techniques du praticien et des indications cliniques envisageables.

### Extraction, temporisation, implantation puis mise en charge

Dans le cadre du protocole d'implantation classique décrit par *Brånemark*, un taux de réussite de 97 % est atteint. Ce protocole sera appliqué à la réhabilitation de 15. [3, 4]

### EN DEUX TEMPS CHIRURGICAUX

Lorsque la stabilité primaire n'est pas obtenue et que le chirurgien le décide, il peut être judicieux d'effectuer la pose de l'implant en deux temps chirurgicaux. Ceci dans un but d'obtenir la stabilité et l'ostéointégration suffisantes après cicatrisation pour mettre en fonction l'implant.

### EN UN TEMPS CHIRURGICAL

Lorsque l'implantation se fait dans un site cicatrisé et de bonne qualité osseuse on peut effectuer une pose en un temps chirurgical. Elle permet au chirurgien de gérer la seconde phase implantaire lors de la même intervention que la pose de l'implant. Il peut être intéressant alors de gérer l'épaisseur des tissus mous vestibulaires à ce stade.

### CONSÉQUENCES SUR LE LAMBEAU


Comme décrit plus haut, il est difficile de prédire si on va se trouver en présence d'un os de bonne ou de mauvaise qualité.

## L'agenda perpétuel de rendez-vous

### Cet agenda va vous faciliter la vie au cabinet!

Il vous permet de gérer vos rendez-vous par modules de 10 minutes, de consigner de façon exacte urgences et rendez-vous courts. Pas de dimanches ni de pub, une amplitude horaire de 8h00 à 20h00, cet agenda va devenir un outil privilégié de votre vie professionnelle. Avec en plus à photocopier à volonté un questionnaire de connaissance, un questionnaire médical, une fiche de premier rendez-vous et des tableaux de bord de suivi des devis.

25 €  
SEULEMENT  
inclus :  
le questionnaire  
médical



Couverture et page intérieure

Format 30 x 24 cm,  
65 semaines  
sans mention de date  
(personnalisable).

Commandez dès aujourd'hui en ligne sur  
[www.librairie-garanciere.com](http://www.librairie-garanciere.com)

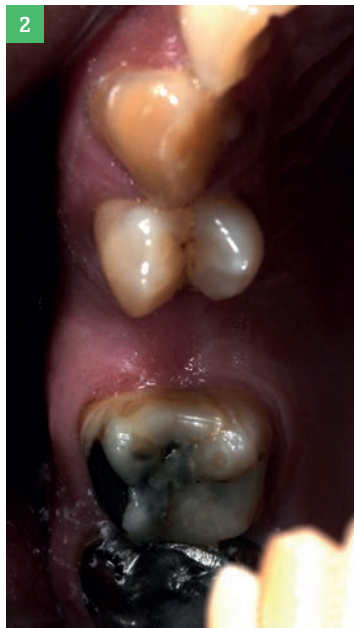

Fig.2 : Situation préopératoire de la zone à implanter, vue occlusale.

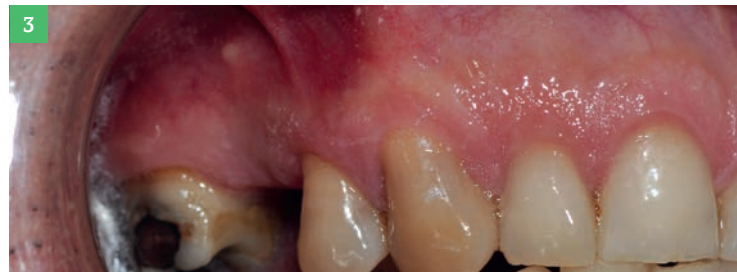

Fig.3 : Situation préopératoire de la zone à implanter, vue vestibulaire.

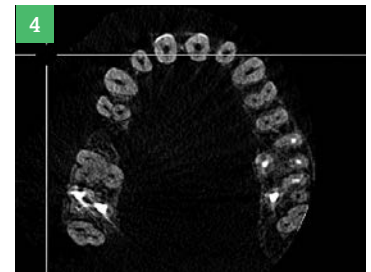


Fig.4 : CBCT préopératoire avec visualisation sur coupe axiale de la fracture sur la furcation de la racine de 14.

Il est également difficile de prédire, malgré toutes les précautions que nous pouvons prendre, si nous allons pouvoir

effectuer la chirurgie en un seul temps. C'est pour cela que dès la première incision, et même si on ne prévoit qu'une chirurgie d'implantation, il est préférable de modifier son tracé d'incision pour obtenir un maximum de tissus kératinisés autour de l'implant, voire même de prévoir une greffe de tissu conjonctif à ce stade.

*Extraction-implantation immédiate*

La technique d'extraction-implantation immédiate permet au praticien de gérer la phase d'extraction ainsi que la phase d'implantation le même jour. Cela est possible de manière raisonnée uniquement lorsque les murs osseux résiduels sont suffisants et de bonne qualité. Le choix de la technique se fera sur l'analyse précise du CBCT préopératoire ; (Fig.4) et la décision finale d'implanter sur l'impression clinique du chirurgien à pouvoir ou non stabiliser son implant. C'est le protocole qui a été choisi pour l'implantation de 14.

EXTRACTION-IMPLANTATION SANS MISE EN CHARGE

Une fois la décision prise d'implanter on peut également, si le couple de pose dépasse le couple de serrage d'un pilier provisoire, effectuer une mise en charge/esthétique immédiate. À ce stade, si ce fameux couple de serrage n'est pas suffisant, il faut soit refermer et se retrouver dans le cas de figure classique avec une chirurgie en deux temps, soit mettre en place une vis de cicatrisation. Ce deuxième cas de figure correspond à une chirurgie en un temps chirurgical.

EXTRACTION-IMPLANTATION AVEC MISE EN CHARGE/ESTHÉTIQUE IMMÉDIATE

On parle de mise en charge immédiate plutôt dans le cas d'une édentation complète. Dans le cadre d'une implantation unique on parlera de mise en esthétique car l'opérateur fera son maximum pour ne pas avoir de prise en charge occlusale de la couronne provisoire en occlusion

statique et dynamique. [5, 6]

CONSÉQUENCES SUR LE DESIGN DU LAMBEAU

Le design du lambeau devra être géré en conséquence. Si nous envisageons la mise en place d'une prothèse provisoire immédiate c'est que l'aspect esthétique est primordial et donc la préservation papillaire aussi. Cette préservation sera un des facteurs clés pour l'intégration esthétique de la future prothèse d'usage avec l'évaluation du *pink esthetic score* [7]. Il est important de choisir, en fonction de la zone et de la technique d'implantation, la méthode de préservation tissulaire.

Il faut donc prévoir de conserver un maximum de support osseux au moment de l'extraction et si possible de ne pas décoller de pleine épaisseur au cas où nous souhaiterions effectuer un ajout de tissu conjonctif en vestibulaire et gérer ainsi un lit périosté nourricier.

PHASES IMPLANTAIRES	TECHNIQUE DE GREFFE				
	GREFFE TISSU CONJONCTIF LIBRE	GREFFE TISSU CONJONCTIF PÉDICULÉE	GREFFE ÉPITHÉLIO-CONJONCTIVE LIBRE	GREFFE ÉPITHÉLIO-CONJONCTIVE PÉDICULÉE	
Extraction en vue d'implantation différée	—	Possible	Possible si ailettes conjonctives nourricières [8]	—	
Implantation en deux temps	Phase 1	—	Possible si ailettes conjonctives nourricières	—	
	Phase 2	Possible	Possible	Lambeau déplacé ( <i>rouleau, incision décalée...</i> )	
Implantation en 1 temps chirurgical	Possible ( <i>technique du poncho</i> ) [9, 10]	Possible	Possible ( <i>technique du poncho</i> ) [9, 10]	Lambeau déplacé ( <i>rouleau, incision décalée...</i> )	
Extraction et implantation immédiate	Possible ( <i>technique du poncho</i> ) [9, 10] si 1 tps chirurgical	Possible	Possible ( <i>technique du poncho</i> ) [9, 10] en 1 tps ou avec ailettes conjonctives nourricières [8] si 2 tps	—	
Extraction, implantation et mise en esthétique/charge immédiate	Possible et recommandée secteur antérieur [11]	Possible	—	—	
Prothèse provisoire	Possible	Possible	Possible	Possible	
Prothèse définitive	Possible	Possible	Possible	Possible	



**TABLEAU RÉCAPITULATIF DES DIFFÉRENTES TECHNIQUES D'AMÉNAGEMENT TISSULAIRE EN FONCTION DU TIMING IMPLANTATOIRE** (cf page ci-contre)

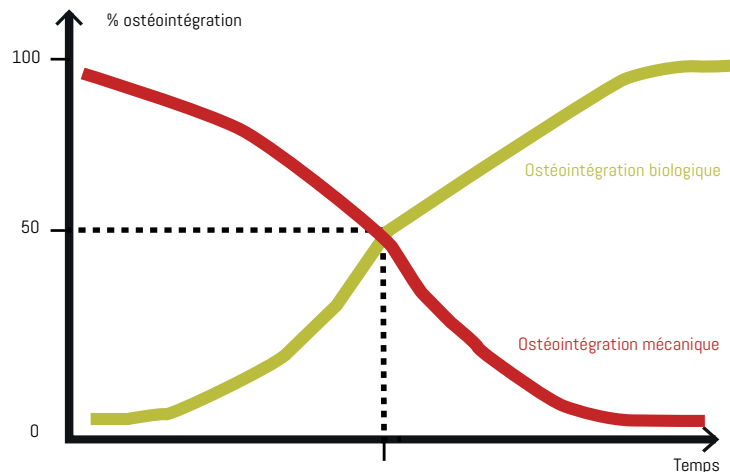
Dans tous les cas de figure suivants le volume osseux est soit satisfaisant dès le départ, soit il sera reconstruit pré ou per-aménagement gingival afin de se mettre dans des conditions *optimums* de soutien de tissus mous. La décision d'effectuer ou non une des techniques citées ci-dessous viendra du fait de la présence ou non d'un biotype gingival fin [1, 2]. Dans certaines situations, en présence d'un biotype gingival épais [1, 2], la greffe sera facultative. En revanche lorsqu'il est impératif de ne pas déplacer les lignes esthétiques gingivales vers la zone édentée et ainsi perdre le vestibule ou les papilles, les techniques de reconstructions seront indispensables. [1, 2, 6, 8-25]

*Choix de la technique dans notre exemple clinique*

Ce choix va être fait en fonction des *desiderata* du patient et de nos impératifs cliniques décrivant ainsi les possibles compromis vers lesquels nous nous dirigerons. Il est à notre avis proscrit d'effectuer une mise en esthétique immédiate sur les deux dents 14 et 15 au vu de l'occlusion particulière du patient. En effet, mettre en sous-occlusion deux dents est faisable cependant nous savons par expérience qu'une fois la zone édentée totalement reconstruite il y aura de manière inconsciente plus de chance d'avoir des charges occlusales de mastication sur ce secteur. En revanche nous pouvons envisager la mise en esthétique immédiate d'une seule dent. Pour des raisons esthétiques ce sera la dent numéro 14.

Concernant la technique d'implantation nous choisissons la méthode d'extraction-implantation immédiate [5, 6] sur la 14 avec si possible mise en esthétique immédiate, puis sur 15 où l'extraction a déjà eu lieu une implantation avec si possible une chirurgie en un seul temps chirurgical. L'ostéointégration finale doit être biologique; (cf illustration ci-dessus). Elle est à son minimum après environ 1 mois de cicatrisation, c'est pour cela qu'en cas de solution de mise en esthétique immédiate il est indispensable de ne pas dévisser le pilier dans les premiers mois de la cicatrisation. Il ne faut absolument pas toucher l'implant jusqu'à la certitude de son ostéointégration complète.

Nous avons donc choisi d'effectuer sur la dent numéro 15 une implantation avec



gestion du lambeau pour épaissir l'épaisseur vestibulaire des tissus kératinisés et sur 14 une extraction-implantation immédiate avec si possible une mise en esthétique immédiate avec greffe de tissu conjonctif enfoui. [23-34].

Phases cliniques : le patient est prémédiqué en antibiotiques et anti-inflammatoires stéroïdiens. [35].

Phase chirurgicale : elle va s'étendre depuis l'anesthésie jusqu'à la pose de la prothèse immédiate sur 14.

**ANESTHÉSIE**

Le geste anesthésique est important et ne doit pas être anodin. En effet les vasoconstricteurs de nos anesthésiques locaux peuvent bloquer l'apport de sang dans les tissus mous et nous avons vu plus haut que nous souhaiterions effectuer une greffe de tissu conjonctif enfoui.

Nous devons donc prévoir dès l'anesthésie de ménager ces tissus mous tant au niveau de la zone de prélèvement que de la zone à greffer. Pour cela une injection lente doit être préconisée. Il est possible également d'utiliser un anesthésique avec un peu moins d'adrénaline, cependant dans cette éventualité nous prenons le risque d'avoir un saignement gênant lors de la chirurgie.

**EXTRACTION DE LA DENT 14**

Nous effectuons l'extraction de la dent numéro 14 avec des périotomes tout en préservant l'intégrité de la corticale vestibulaire qui nous servira de coffrage pour le maintien du biomatériau de substitution osseuse en vestibulaire de l'implant. Après extraction l'alvéole est complètement curetée pour éliminer toutes fibres desmodontales et tout tissu de granulation avant la pose implantaire. [33, 34, 36-38]

**Préparation des tissus mous**

La préparation des tissus mous sera différente en fonction de la zone à implanter et de la technique d'implantation.

**Préparation de pleine épaisseur**

Sur la dent numéro 15 nous souhaitons effectuer une implantation avec mise en fonction immédiate (*mise en place de la vis de cicatrisation immédiate*) ou chirurgie en un seul temps chirurgical. Mais il est tout de même important de noter le manque vestibulaire d'épaisseur des tissus mous. Nous décidons donc de décaler l'incision crestale en palatin et le lambeau de pleine épaisseur en vestibulaire. [6, 39-44]

**Préparation de demi-épaisseur**

La zone de la 14 a été préservée par la technique chirurgicale d'extraction. La corticale vestibulaire est intacte. Celle-ci nous servira de coffrage pour le biomatériau de comblement vestibulaire. Le décollement est de demi-épaisseur et conserve ainsi une fine couche périostée nourricière destinée à recevoir un greffon conjonctif. Ce greffon de tissu conjonctif servira pour garder le volume gingival intact lors de la mise en esthétique immédiate. [6, 39-44]

**POSE DES IMPLANTS**

L'implant sur 14 est posé avec une technique de sous-forage à deux mains pour éviter de se laisser guider par l'alvéole d'extraction qui ne correspond pas vraiment à l'axe idéal implantaire. C'est à ce stade que nous décidons d'insérer le pilier provisoire [45] ce qui nous permettra de nous appuyer dessus pour effectuer le comblement vestibulaire. L'implant en 15 est posé avec une technique classique de forages successifs de diamètre croissant jusqu'à l'insertion de l'implant au contre-angle pour contrôler ainsi le couple d'insertion.

**PRÉPARATION DES TISSUS DURS**

Pour que les tissus mous aient une stabilité optimale il faut qu'ils bénéficient d'un support osseux adéquat. L'esthétique gingivale à long terme est tributaire d'un volume osseux adéquat [46] principalement en vestibulaire. Nous décidons donc de combler le hiatus vestibulaire avec un biomatériau d'hydroxyapatite d'origine bovine. Nous savons que la paroi vestibulaire se résorbera en totalité car le *bundle bone* dont elle est formée ne sera plus irrigué par le ligament dentaire. En revanche cela laissera le temps à l'hydroxyapatite d'origine animale de se mettre en place et de créer ainsi une barrière de maintien volumétrique.

**GREFFE DE TISSU CONJONCTIF**

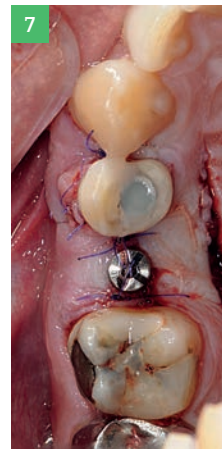
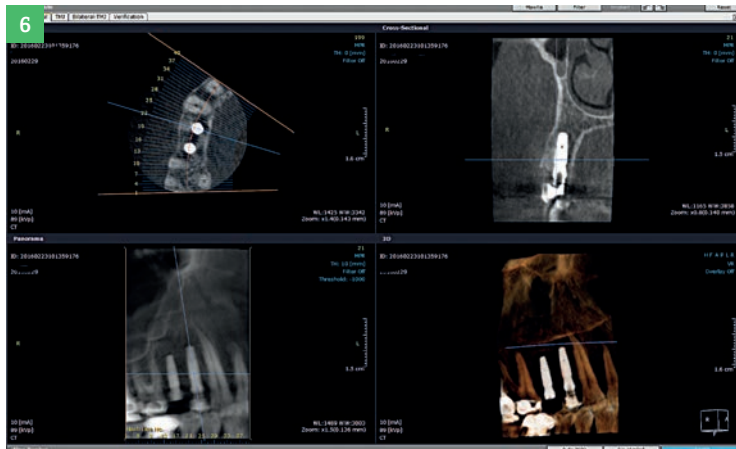
En vestibulo-coronaire de l'implant sur 14 nous effectuons un apport de tissu conjonctif enfoui avec un prélèvement palatin du même côté que l'implantation. Ce prélèvement dans l'épaisseur du palais; (Fig.5) va permettre une fermeture de la zone de prélèvement palatin et ainsi diminuer les douleurs postopératoires possibles. Ce tissu conjonctif est inséré dans le « hamac » vestibulaire de demi-épaisseur créé qui permettra sa revascularisation. Il est suturé avec du fil mono-filament 6/0. Deux points en 0 avec du fil mono-filament 5/0 viennent terminer d'adapter le greffon sur les papilles mésiales et distales autour du pilier provisoire.

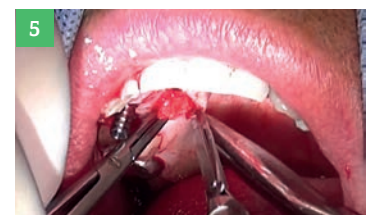
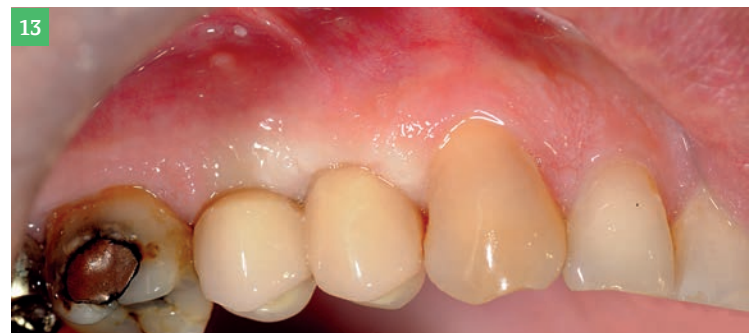
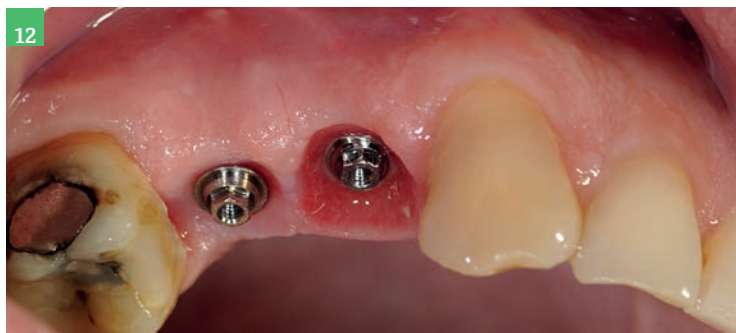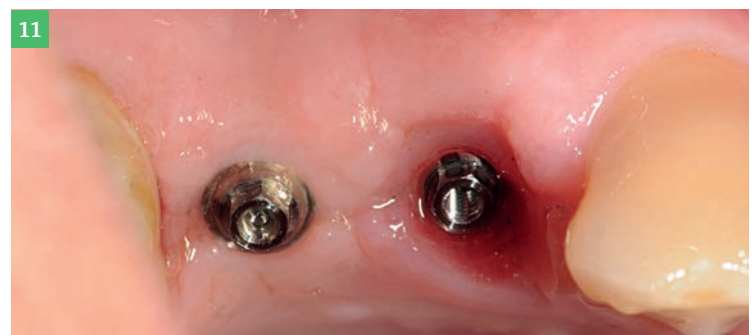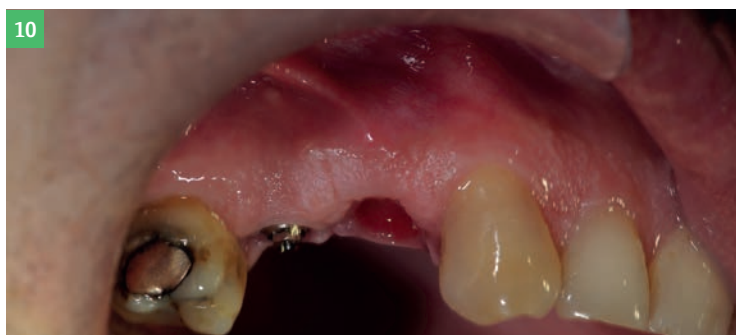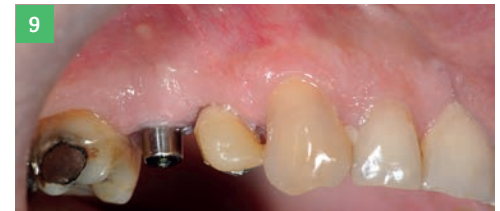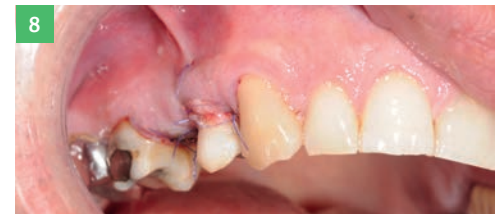Fig.5 : Zone de prélèvement de tissu conjonctif.

*Suprastructures implantaires provisoires MISE EN FONCTION*

Sur l'implant 15 nous parlons de mise en fonction, c'est-à-dire la mise en place du pilier de cicatrisation immédiatement. Cela va permettre d'éviter une ré-intervention 4 mois plus tard après l'ostéointégration de l'implant. N'oublions pas que nous avons pensé dès la phase d'incision à préparer le tracé pour permettre un décalage vestibulaire des tissus mous kératinisés.



**MISE EN ESTHÉTIQUE**

La mise en esthétique ne se fera que sur l'implant 14 et nous mettrons cette dent provisoire [45] en sous-occlusion statique et dynamique. Le *CBCT* postopératoire de la zone implantée ; (Fig.6) met en évidence une densité importante de l'hydroxyapatite bovine, ainsi qu'une épaisseur importante de l'os vestibulaire, ceci en prévision de la future résorption de la corticale vestibulaire. La vue occlusale postopératoire montre le maintien de volumes vestibulaires ainsi que leur correction ; (Fig.7). Sur la vue vestibulaire ; (Fig.8) on note le maintien des papilles autour de la dent numéro 14. (Fig.9) Cicatrisation de la gencive autour de la vis de cicatrisation sur 15 ainsi qu'autour de la provisoire réparée plusieurs fois sur 14, confirmant la difficulté de s'intégrer dans le schéma occlusale dynamique du patient. Fig.10 : On note le profil d'émergence conservé sur la dent numéro 14 lors de la dépose de la provisoire. Fig.11 : Pose des piliers MUA ; on remarque également la nécessité de devoir mettre en forme la gencive et le profil d'émergence sur la dent numéro 15. Fig.12 : On note un profil d'émergence amélioré sur 14. Fig.13 : Provisoires compressives avec un profil d'émergence plus anatomique. On note la compression gingivale par le blanchiment de celle-ci.

*Prothèse d'usage*

Quatre mois après la cicatrisation osseuse et muqueuse nous décidons d'effectuer la prothèse d'usage. Sur deux implants adjacents nous préférons effectuer la prothèse sur pilier conique type

*Multi Unit Abutment* pour pouvoir ré-intervenir aisément. La cicatrisation de la gencive autour de la vis de cicatrisation sur 15 ainsi qu'autour de la provisoire réparée plusieurs fois sur 14 confirme la difficulté de s'intégrer dans le schéma occlusal dynamique du patient ; (Fig.9). On note le profil d'émergence conservé sur la dent numéro 14 lors de la dépose de la provisoire ; (Fig.10). Pour la pose des piliers MUA ; (Fig.11) on remarque également la nécessité de devoir mettre en forme la gencive et le profil d'émergence sur la dent numéro 15.

**MISE EN FORME TISSULAIRE**

La mise en forme tissulaire qui sera la clef d'un résultat esthétique à long terme se fera par les provisoires successives vissés sur les piliers définitifs. Cependant lors de la pose des piliers définitifs nous remarquons que la gencive au niveau de la dent numéro 14 a bien plus conservé

son festonnement et apparaît bien plus anatomique ; (Fig.12). Nous allons donc essayer d'obtenir le même résultat sur la dent numéro 15. Pour cela nous utilisons un autre jeu de provisoires ; (Fig.13) qui seront compressives pour obtenir le festonnement désiré. Lorsque la gencive péri-implantaire n'est plus compressée elle n'apparaît plus du tout blanche et retrouve sa couleur originelle ; (Fig.14).

**EMPREINTE**

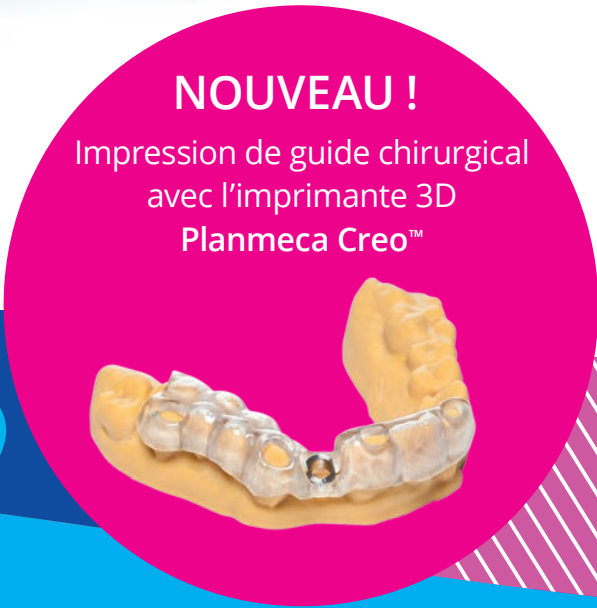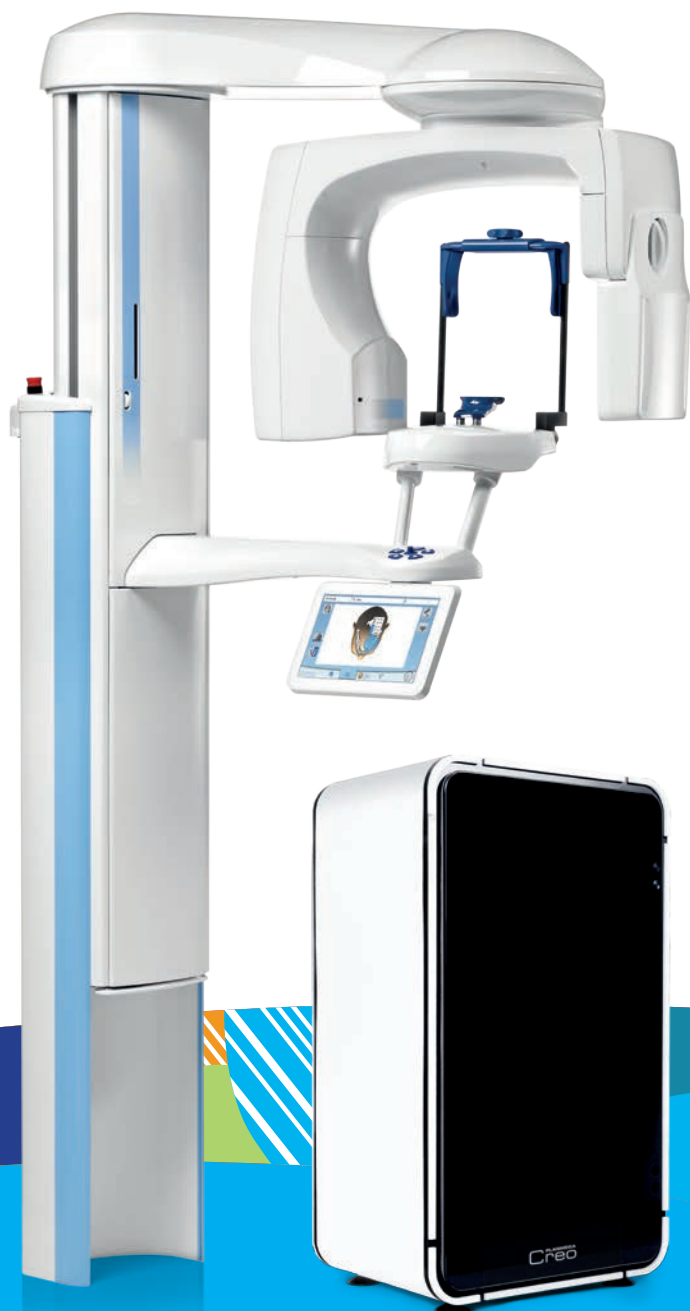Une fois les tissus mous mis en forme, nous devons impérativement enregistrer avec un matériau spécifique ce résultat obtenu. Pour cela nous procédons



# L'intégralité du processus implantaire

## La simplicité d'un logiciel unique

- Prise de cliché CBCT avec la radio Planmeca ProMax® 3D
- Conception de guide chirurgical en quelques clics dans le logiciel Planmeca Romexis®
- Fabrication de guide chirurgical avec l'imprimante 3D Planmeca Creo™



**NOUVEAU !**

Impression de guide chirurgical  
avec l'imprimante 3D  
Planmeca Creo™

Planmeca France 13 rue Marie Curie, 44230 Saint-Sébastien-sur-Loire  
tél 02 51 83 64 68, fax 02 51 83 64 69, méil : planmeca.france@planmeca.fr

[www.planmeca.fr](http://www.planmeca.fr)



**PLANMECA**

Ces produits sont des dispositifs médicaux de classe IIb. Ils sont destinés à la réalisation d'actes d'imagerie médicale. Les actes effectués avec ces systèmes peuvent être pris en charge par les organismes d'assurance maladie dans certaines situations (et sous conditions). Dispositifs médicaux réglementés, fabriqués par PLANMECA, qui portent le marquage CE 0598. Organisme notifié: SGS Fimko

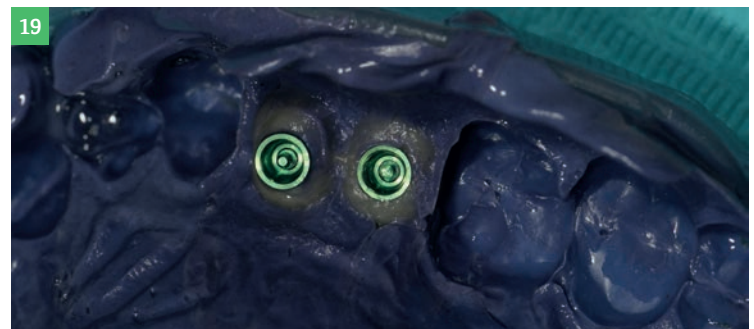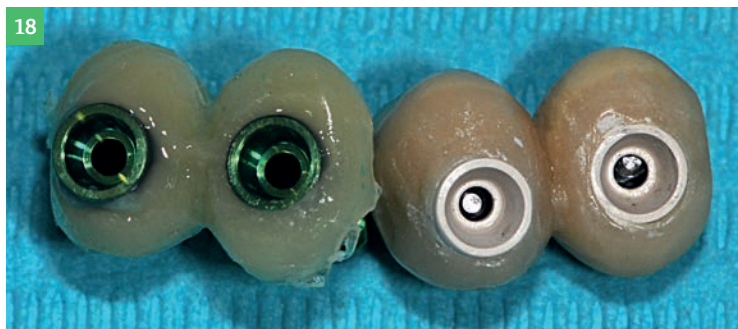

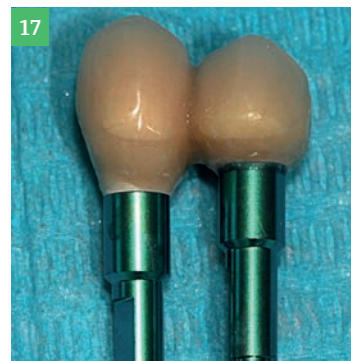
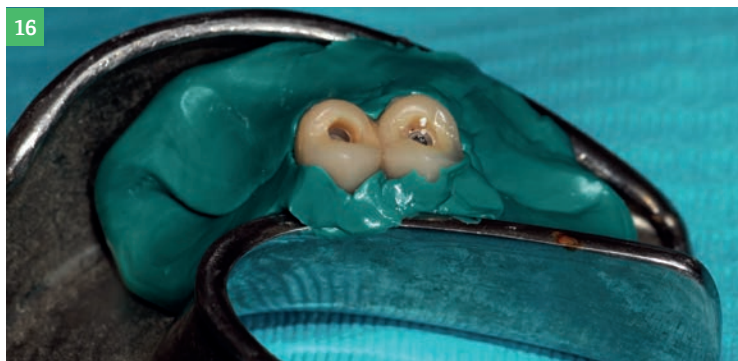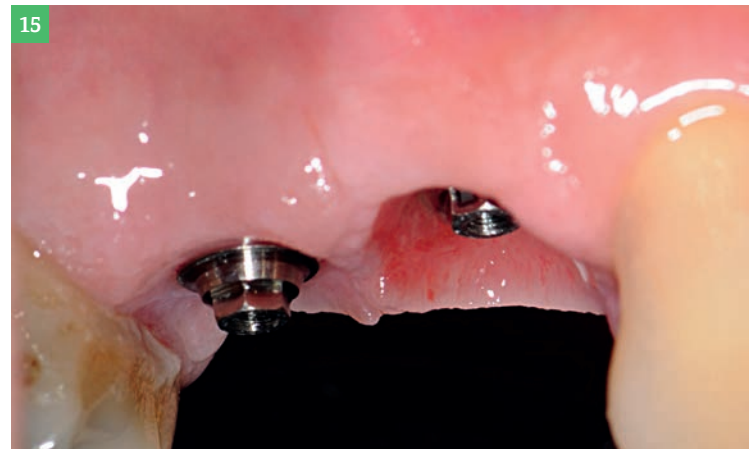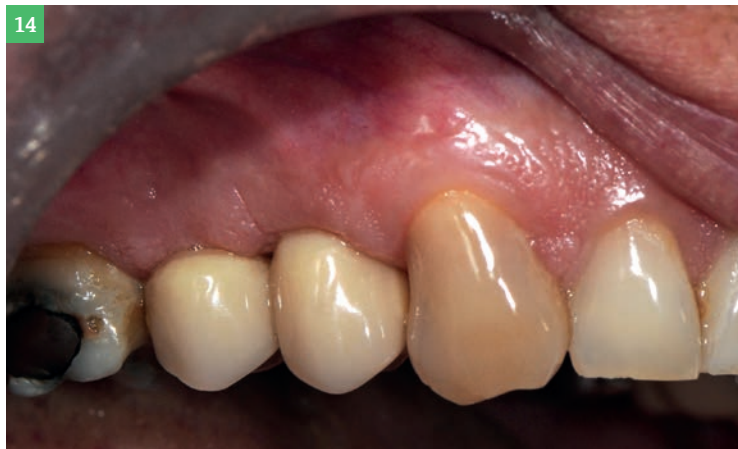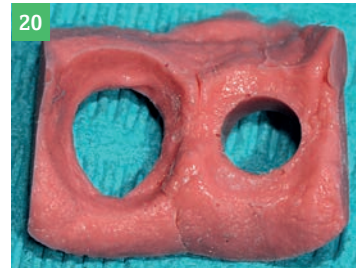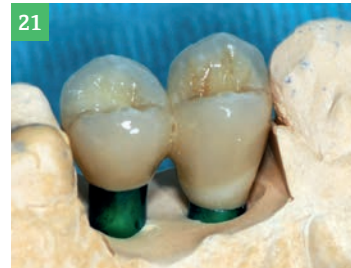Fig.18 : Cohérence entre le profil d'émergence des provisoires et celui enregistré avant l'étape d'empreinte. C'est l'enregistrement des tissus mous.  
Fig.19 : Empreinte, avec un peu de matériau d'empreinte qui a fusé sous les transferts personnalisés indiquant que les provisoires auraient pu être un peu plus compressives.

Fig.20 : Fausse gencive du maître-modèle sur laquelle on peut noter que le profil d'émergence créé sur la dent numéro 15 est moins anatomique et plus circulaire que sur la 14.  
Fig.21 : Vue linguale indiquant la limite entre l'armature zirconie et le début de la céramique feldspathique.



(Fig.16) nous enregistrons le profil d'émergence ; (Fig.17) créé par les provisoires et le transposons sur les transferts de pilier par un composite fluide en dehors de la bouche. Compte tenu de la proximité des dents à reconstruire et de la faible portée de l'armature à usiner nous n'effectuons pas de lien entre les transferts, si ce n'est par le composite. L'enregistrement des tissus mous ; (Fig.18) permet la cohérence entre le profil d'émergence des provisoires et celui



enregistré avant l'étape d'empreinte. L'empreinte, avec un peu de matériau d'empreinte qui a fusé sous les transferts personnalisés, indique que les provisoires auraient pu être un peu plus compressives ; (Fig.19).  
Sur la fausse gencive du maître-modèle on peut noter que le profil d'émergence créé sur la dent numéro 15 est moins anatomique et plus circulaire que sur la 14 ; (Fig.20). La vue linguale ; (Fig.21) indique

Fig.14 : Lorsque la gencive péri-implantaire n'est plus compressée elle n'apparaît plus du tout blanche et retrouve sa couleur originelle.  
Fig.15 : On note un profil d'émergence nouveau sur 15.  
Fig.16 : Clef en silicone  
Fig.17 : Enregistrement du profil d'émergence créé par l'intermédiaire d'une clef en silicone dans laquelle on met les provisoires couplées aux transferts de piliers MUA.

la limite entre l'armature zirconie et le début de la céramique feldspathique. La vue vestibulaire souligne ; (Fig.22) que dans un souci esthétique la limite zirconie/céramique feldspathique est abaissée en sous-gingival.

**FINITIONS**

Une fois les empreintes effectuées nous demandons au prothésiste de respecter scrupuleusement le profil ainsi enregistré. Nous demandons également que la partie sous-gingivale ne soit composée que de l'armature zirconie sans interposition de céramique feldspathique pour des raisons biologiques. La vue occlusale finale confirme le maintien de tout le volume vestibulaire gingival ; (Fig.23). La vue vestibulaire finale ; (Fig.24) zoomée ; (Fig.25) indique la légère perte de hauteur gingivale sur la papille distale de la dent 14.



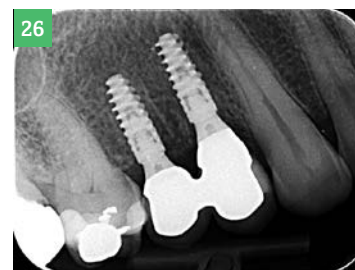
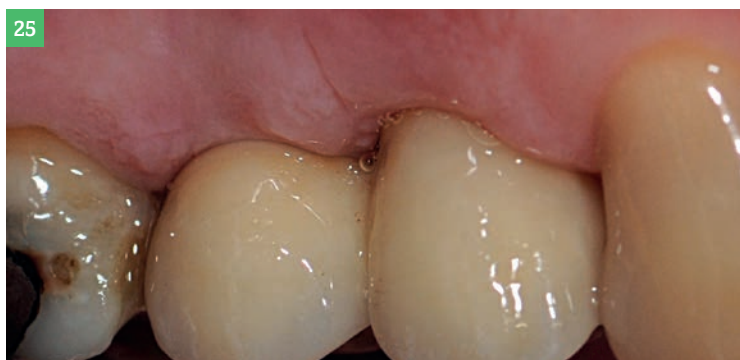
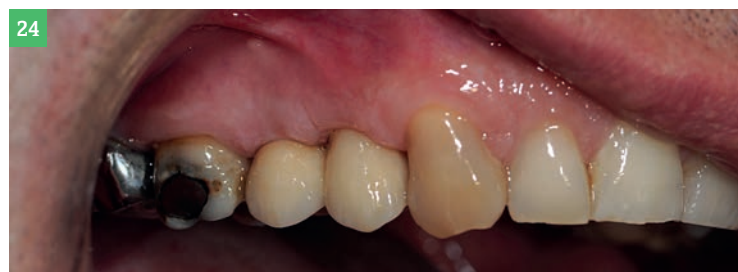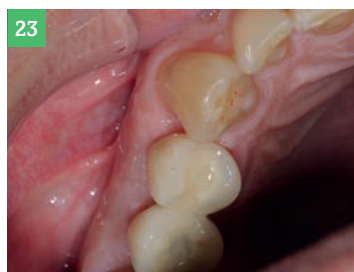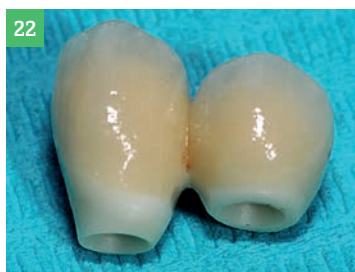Fig.22 : Vue vestibulaire soulignant que dans un souci esthétique la limite zircone/céramique est abaissée en sous-gingival. Fig.23 : Vue occlusale finale confirmant le maintien de tout le volume vestibulaire gingival. Fig.24 : Vue vestibulaire finale. Fig.25 : Vue vestibulaire finale zoomée indiquant la légère perte de hauteur gingivale sur la papille distale de la dent 14. Fig.26 : Radio postopératoire de l'armature zircone.

#### DISCUSSION

Sur la dent numéro 15 nous aurions pu choisir un pilier plus court et ainsi profiter d'une plus grande marge de manœuvre pour la création d'un profil d'émergence naturel. Cependant nous avons préféré choisir un pilier permettant l'éloignement de la limite prothèse/pilier de la limite pilier/implant. Ce compromis n'a pas été le même sur la dent numéro 14 car l'esthétique l'a emporté sur l'aspect biologique. Nous aurions sûrement eu un

résultat similaire sur 14 et 15 avec un pilier plus court sur 15 cependant il aurait fallu de nombreuses provisoires compressives successives et le temps de traitement aurait été rallongé, ce que le patient ne désirait absolument pas.

#### CONCLUSION :

##### Tableau comparatif

Le tableau comparatif (ci-dessous) reprend les différents critères vus plus haut. La dernière ligne du tableau présente

une auto-évaluation de la technique la plus appropriée selon la simplicité de mise en œuvre par rapport au résultat final, le tout pondéré par le niveau esthétique recherché.

#### Que privilégier ?

Nous ne pouvons conseiller une technique plutôt qu'une autre de manière absolue. Cependant nous pouvons dire que plus le souhait du patient sera esthétique, plus nous nous orienterons

vers une solution en extraction-implantation immédiate ainsi que mise en esthétique immédiate. Plus le désir du patient sera fonctionnel, plus les petits risques que nous sommes amenés à prendre en cas de mise en charge immédiate seront non justifiés et devront être évités par des techniques plus classiques. Ces différents points restent bien sûr à mettre en corrélation avec les possibilités techniques, les compétences, et les données biologiques. ↩

POINTS COMPARATIFS	EXTRACTION	PRÉPARATION TISSUS MOUS	PRÉPARATION TISSUS DURS	MISE EN FONCTION/ ESTHÉTIQUE	PROVISOIRES	EMPREINTES	PROTHÈSES D'USAGE	SUIVI
14	Immédiate	Demi-épaisseur	Rog vestibulaire	Mise en esthétique	Peu de modification par rapport aux provisoires immédiats	Transfert perso	Profil émergence se rapprochant de la dent naturelle	Limite pilier dent très sous-gingival
15	différée	Lambeau décalé	—	Chirurgie en 1 temps	Provisoires successifs pour obtenir satisfaction	Transfert perso	Profil émergence très travaillé	Limite pilier prothèse quasiment supra-gingivale
LE PLUS ESTHÉTIQUE	14	14	14	14	14	Idem	14	Idem
LE PLUS SIMPLE / SÛR	14	14	15	15	14	Idem	14	15

## la biblio'

[1] KAN JYK, RUNGCHARASSAENG K., UMEZU K., KOIS JC. : « Dimensions of peri-implant mucosa: an evaluation of maxillary anterior single implants in humans ». J Periodontol. avr 2003;74(4):557-62. [2] KAN JYK, RUNGCHARASSAENG K., MORIMOTO T., LOZADA J. : « Facial gingival tissue stability after connective tissue graft with single immediate tooth replacement in the esthetic zone: consecutive case report ». J Oral Maxillofac Surg Off J Am Assoc Oral Maxillofac Surg. nov 2009;67(11 Suppl):40-8. [3] GALLUCCI G.O., BENIC G.I., ECKERT S.E., PAPASPYRIDAKOS P., SCHIMMEL M., SCHROTT A. et al. : « Consensus statements and clinical recommendations for implant loading protocols ». Int J Oral Maxillofac Implants. 2014;29 Suppl:287-90. [4] WEBER H.P., MORTON D., GALLUCCI G.O., ROCCUZZO M., CORDARO L., GRUTTER L. : « Consensus statements and recommended clinical procedures regarding loading protocols ». Int J Oral Maxillofac Implants. 2009;24 Suppl:180-3. [5] CHEN S.T., BUSER D. : « Clinical and esthetic outcomes of implants placed in postextraction sites ». Int J Oral Maxillofac Implants. 2009;24 Suppl:186-217...  
 RETROUVEZ L'INTÉGRALITÉ DES RÉFÉRENCES CITÉES SUR NOTRE SITE : <http://edp-dentaire.fr/clinique/implantologie/2426-173>

# Le PE8,

le fauteuil dentaire qui s'adapte  
à tous les praticiens.



## LE FAUTEUIL UNIVERSEL

Avec plus de  
300 couleurs au choix,  
4 configurations  
possibles et tous les  
instruments du marché  
à votre dispositions.

TABLETTE TRANSTHORACIQUE



TABLETTE MURALE



CART MOBILE



**Le fauteuil universel PE8 s'adapte à votre position de travail et à votre activité.  
Parfaitement ambidextre, il convient aussi bien aux droitiers et aux gauchers, en seulement quelques secondes.**



## ► quoi de neuf docteur ?

AMÉLIORERONT-ILS VOTRE PRATIQUE ?

### ► NOUVEAUX IMPLANTS LEGACYP D'IMPLANT DIRECT :

## Filetage progressif en V pour une stabilité primaire renforcée

*LegacyP* a été lancé durant le dernier ADF à Paris en novembre 2016. Parmi ses principales caractéristiques, il faut noter : un filetage progressif en V avec une partie supérieure de la surface usinée qui minimise l'accumulation de plaque et réduit ainsi les risques d'inflammation de la muqueuse. La combinaison des filetages en V primaires et des filetages en V progressivement plus profonds dans la région moyenne et apicale permet une condensation progressive de l'os tout en conservant un pas de filetage étroit.

Les filetages progressifs en V augmentent la surface fonctionnelle au niveau de l'interface os-implant. Ainsi, la stabilité primaire est plus grande dans l'os de faible densité et l'ostéointégration est meilleure. Grâce au profil arrondi et à l'épaulement réduit, l'insertion dans l'empreinte est plus facile et les résultats plus précis sont facilités.

*LegacyP* est chirurgicalement et prothétiquement compatible avec les implants *Tapered Screw-Vent* de *Zimmer Biomet-Dental*, ainsi que prothétiquement compatible avec les implants *Internal* et *Tapered Internal* de *BioHorizon*.



### ► LES COLOR BLOCS DE NICHROMINOX

## En couleurs et à petits prix

Les *Color Blocs*, en aluminium anodisé, sont très légers et offrent un large choix de couleurs : gris, bleu, rouge, vert et jaune. Ils sont conçus pour assurer une très bonne stabilité des fraises. Elles sont maintenues en position verticale, évitant ainsi les frottements et assurant une meilleure visibilité de leur état d'usure. Grâce à une conception simple et des coûts de matières premières réduits, ils sont accessibles aux bourses les plus restreintes. Fabriqués en aluminium, il convient de ne pas les immerger dans une cuve à ultrasons ou dans une solution incompatible avec l'aluminium, ce qui risquerait de les endommager assez rapidement. Pratiques et stables, leur usage vous donnera toute satisfaction.



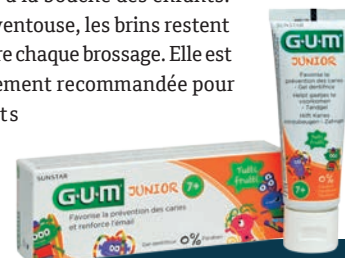### ► NOUVEAU CHEZ GUM : TIMER LIGHT

## Le brossage éducatif et ludique !



Il est très difficile pour un enfant de savoir le temps qu'il passe au brossage de ses dents. Cette nouveauté de *Sunstar* est équipée d'un timer lumineux clignotant. La brosse à dents *Timer Light* est conçue pour faire du brossage un moment ludique et tout à fait adapté à ce problème de temps passé ! Cette brosse garantit 2 minutes de brossage : 1 minute pour l'arcade dentaire du haut, puis 1 minute pour celle du bas, et le tour est joué ! Ses brins souples éliminent la plaque dentaire tout en douceur et sa tête compacte est adaptée à la bouche des enfants. Grâce à sa ventouse, les brins restent propres entre chaque brossage. Elle est particulièrement recommandée pour les enfants de 7 ans et plus.

*Gum* conseille de l'utiliser avec le dentifrice au bon goût Tutti Frutti qui contient 1450 ppm de fluor.



**Sunstar France**

Tél. : 01 41 06 64 64

@ : contact@fr.sunstar.com

3w : gumenfants.fr

## ► l'avis des utilisateurs

ÉCHANGES D'EXPÉRIENCES SUR... I-MAX 3D D'OWANDY RADIOLOGY

# Tous les avantages de l'imagerie 3D

Ultra-compact et léger, l'I-MAX 3D offre des images en haute définition. Il permet en outre la création de guides chirurgicaux.

**D**oté d'un capteur 3D *cone beam*, l'I-Max 3D permet de réaliser des examens en haute définition (87  $\mu\text{m}$ ) facilitant les diagnostics. Intégrant l'innovation *ALI-S (Automatic layers integration system)*, l'unité sélectionne directement et automatiquement les meilleures coupes pour afficher, sans intervention, une image parfaite en haute définition. Cette unité murale est ultra-compacte, légère (66 kg), et pourvue d'un système exclusif « *Easy to install* ». Elle est livrée au cabinet entièrement assemblée, et son installation ne nécessite l'intervention que d'un seul technicien. Comme pour le générateur intra-oral, elle se fixe au mur très rapidement. Avec son design raffiné, léger et élégant, elle constitue un atout esthétique et valorisant pour le cabinet.

### PROGRAMMES POUR APPROFONDIR LES EXAMENS

L'appareil s'adapte à la pratique dentaire des praticiens. Le système *multi-FOV* permet de réaliser des examens en 9 x 9 cm (*dentition complète*) ou 9 x 5 cm (*arcade complète*) pour l'implantologie, mais également des examens en 5 x 5 cm pour l'endodontie.

De plus, il est équipé d'une multitude de programmes 3D pour approfondir les examens. Son capteur ultra-sensible combiné à un temps d'exposition très court permettent de réduire considérablement les doses de rayons X émises.

### CRÉATION DE GUIDES CHIRURGICAUX

Cet équipement n'est pas qu'un simple appareil de radiologie 3D. Grâce à ses programmes ingénieux, il offre la possibilité d'optimiser sa pratique quotidienne en scannant les modèles ou empreintes pour garantir une chirurgie implantaire sûre et facilitée. L'I-Max 3D et le logiciel *Quickvision 3D* permettent de créer des guides chirurgicaux prêts à imprimer en totale autonomie.

### LOGICIEL DE PLANIFICATION

Logiciel ultra-complet de planification, *QuickVision 3D* permet de simuler les placements d'implants et d'importer des fichiers STL provenant du laboratoire ou d'une caméra de prise d'empreinte. Les fonctionnalités évoluées du logiciel, telles que le mode MPR oblique, combinées au volume de petite taille 5 x 5 cm, permettent d'étudier les clichés dans l'axe des dents, notamment pour l'endodontie. ↻

## Le témoignage du docteur Sylvie Klein (92)

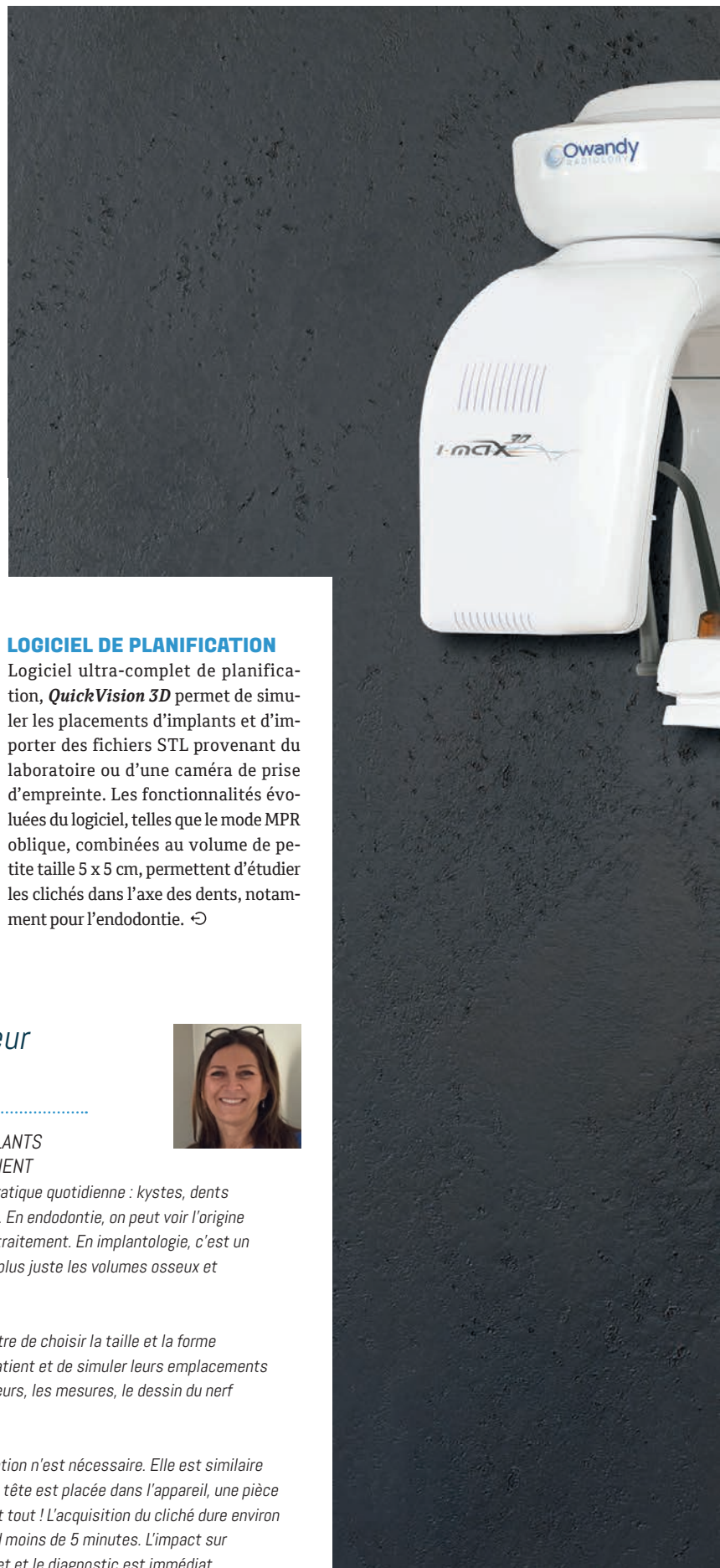

### CHOISIR LA TAILLE ET LA FORME DES IMPLANTS PAR RAPPORT À LA MORPHOLOGIE DU PATIENT

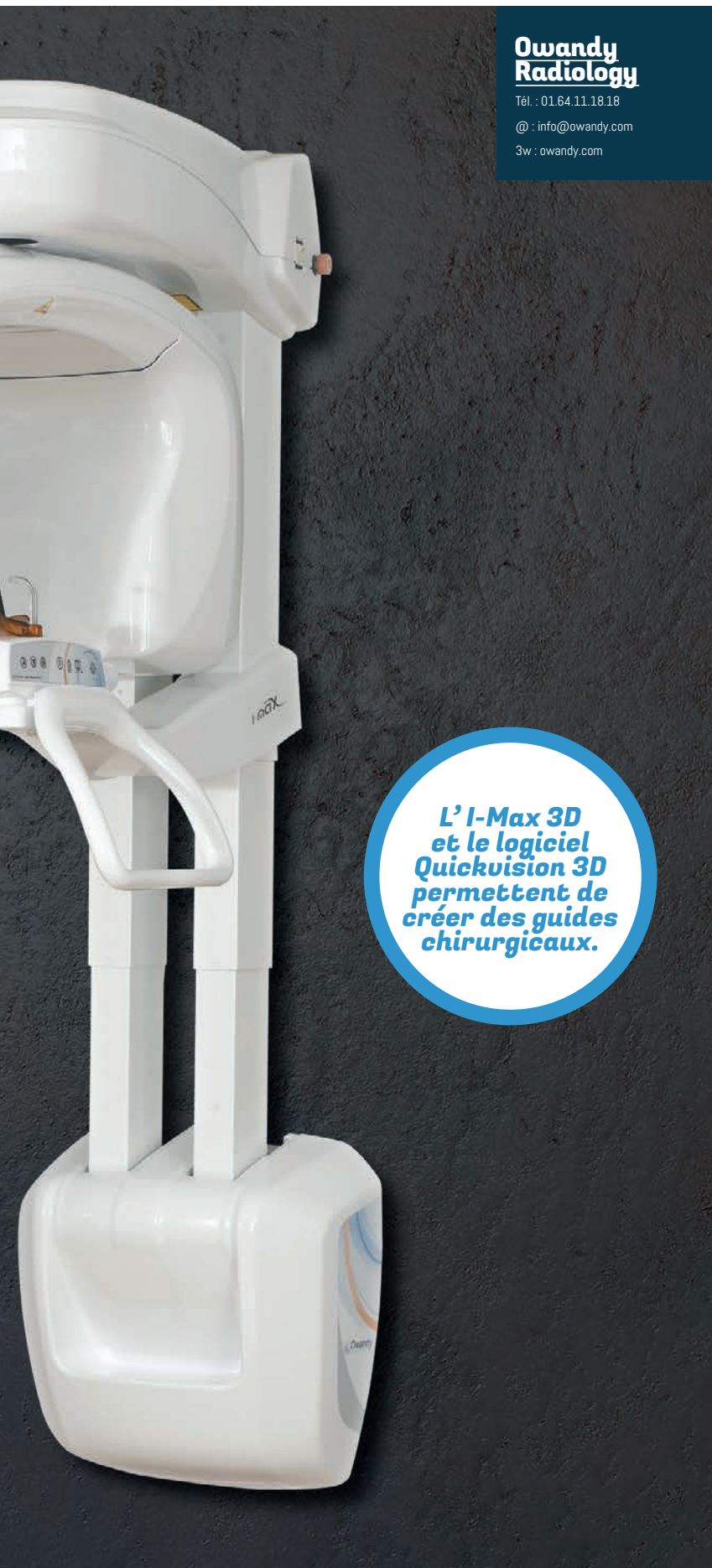*La 3D a des indications multiples dans notre pratique quotidienne : kystes, dents incluses, pathologies du parodonte, des sinus... En endodontie, on peut voir l'origine de l'infection, ce qui facilite bien évidemment le traitement. En implantologie, c'est un examen indispensable qui permet d'évaluer au plus juste les volumes osseux et les structures anatomiques délicates.*

*La modélisation de la 3D Owandy permet en outre de choisir la taille et la forme des implants par rapport à la morphologie du patient et de simuler leurs emplacements virtuellement de façon ludique. Les codes couleurs, les mesures, le dessin du nerf sont des éléments rapides à mettre en place.*

*La séance est simple et rapide, aucune préparation n'est nécessaire. Elle est similaire à l'acquisition d'une panoramique classique : la tête est placée dans l'appareil, une pièce de plastique maintenue entre les dents et c'est tout ! L'acquisition du cliché dure environ 20 secondes, la récupération des images prend moins de 5 minutes. L'impact sur nos patients est énorme : tout se fait au cabinet et le diagnostic est immédiat.*







**Owandy  
Radiology**

Tél. : 01.64.11.18.18

@ : info@owandy.com

3w : owandy.com

**L' I-Max 3D  
et le logiciel  
Quickvision 3D  
permettent de  
créer des guides  
chirurgicaux.**

## Le témoignage du docteur Tania Levy (92)



### SA FACILITÉ D'UTILISATION

*J'ai choisi cette marque car j'avais depuis 7 ans une radio panoramique d'Owandy et je n'avais jamais eu aucun souci. J'ai profité de l'offre de reprise de cette radio pour un nouvel investissement 3D. La prise en main est plutôt simple. Il faut juste donner le temps à l'œil de s'habituer aux images et à la mise en page. Les avantages de cet appareil sont sa facilité d'utilisation, son faible encombrement, son design, et le temps d'acquisition des images inférieur à 5 minutes. La représentation schématique des implants pourrait toutefois être affinée.*

## Le témoignage du docteur Marc Queyrel (06)



### UN OUTIL FANTASTIQUE DANS LES PLANS DE TRAITEMENTS PERSONNALISÉS

*J'avais depuis 5 ans une radio panoramique de la même marque dont j'étais satisfait. J'ai pu découvrir cette 3D lors du congrès dentaire de l'ADF à Paris en novembre dernier, et après plusieurs comparaisons avec d'autres marques, ce choix m'a paru le plus adapté à mon exercice implantaire. Avec cet appareil il est possible de scanner les modèles en plâtre et de faire ses propres guides chirurgicaux à l'aide d'une imprimante 3D, ce qui est un outil fantastique dans les plans de traitements personnalisés. Il a plusieurs avantages : faible encombrement, qualité de l'image exceptionnelle et champ 9 x 9 essentiel, ainsi qu'un logiciel de traitement 3D très intuitif même s'il nécessite quand même quelques journées de formation. L'interface pourrait cependant être améliorée avec certains logiciels autres que Julie (en particulier avec Visident où la passerelle est difficile). D'autre part la bibliothèque d'implants est un peu limitée.*

**schülke** →

**Cabinet engagé  
Patient en sécurité**



**schülke s'engage à vos côtés.**

**Gamme complète d'hygiène et de désinfection pour le cabinet dentaire.**

Une société du groupe :  
**Air Liquide**  
HEALTHCARE



Schülke France SARL | 22 terrasse Bellini 92806 Puteaux | Tél. 01 42 91 42 42 | Fax. 01 42 91 42 88 | www.schuelke.fr | schuelkefrance.info@schuelke.com

# Restauration efficace et esthétique des dents postérieures

De par leur consistance ferme, les composites *bulk fill* modelables sont indiqués pour recréer la morphologie naturelle. Ils peuvent être utilisés de manière fiable en zone postérieure et sont aussi esthétiques que des composites conventionnels.

**A**ujourd'hui, les composites sont couramment utilisés comme matériaux de restauration postérieure dans les cabinets dentaires. C'est pourquoi les chirurgiens-dentistes attendent de ces matériaux et techniques des améliorations qui leur permettront d'offrir des traitements plus performants à leurs patients. Les composites classiques ont évolué dans le but de répondre à ces attentes. Les composites *bulk fill* ont été récemment lancés sur le marché. Ces matériaux de restauration sont mis en œuvre en utilisant un protocole simple produisant des résultats très intéressants en zone postérieure. L'adaptation marginale des composites *bulk fill* est similaire à celle des composites stratifiés. De plus, ces matériaux présentent un retrait similaire, voire inférieur, à celui des résines composites classiques et ils offrent une grande profondeur de polymérisation, par incréments d'une épaisseur allant jusqu'à 4 mm. Néanmoins, afin d'obtenir des résultats satisfaisants, il est important de respecter les consignes de photo-polymérisation du fabricant.

Les composites *bulk fill* fluides sont généralement utilisés comme fond de

cavité pour les restaurations de Classes I et II. Ils sont ensuite recouverts d'une couche de composite conventionnel ou *bulk fill*.

## POLYMÉRISER EN TOUTE FIABILITÉ

**Tetric EvoCeram Bulk Fill**, lancé en 2011, est un composite postérieur modelable pouvant être appliqué en couches d'une épaisseur allant jusqu'à 4 mm. Sa composition chimique est basée sur celle du composite universel **Tetric EvoCeram**, qui bénéficie d'un recul clinique de 10 ans. Le photo-initiateur breveté **Ivocerin** contenu dans ces matériaux les distingue des autres composites *bulk fill*. Grâce à **Ivocerin**, il est possible de polymériser en profondeur des couches de composite pouvant atteindre 4 mm d'épaisseur.

Le nouveau **Tetric EvoFlow Bulk Fill** apporte une esthétique nouvelle aux composites *bulk fill*. Ce composite postérieur fluide peut être utilisé comme fond de cavité pour les restaurations de Classe I et II et comme matériau d'obturation pour dents lactéales. Par l'action du photo-initiateur **Ivocerin** associé à la technologie **Aessencio** développée par **Ivoclar Vivadent**, ce composite peut

L'adaptation marginale des composites *bulk fill* est similaire à celle des composites stratifiés.

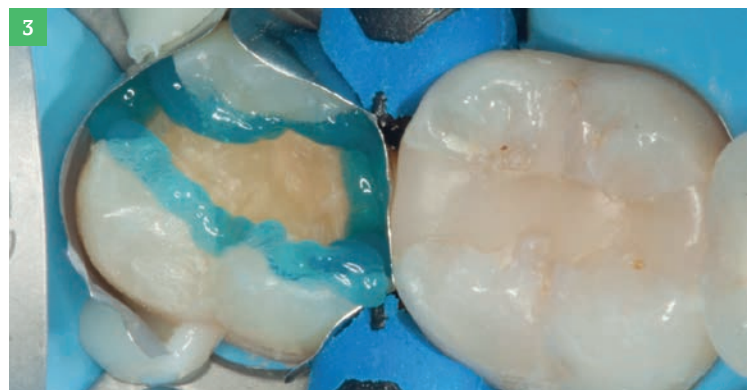
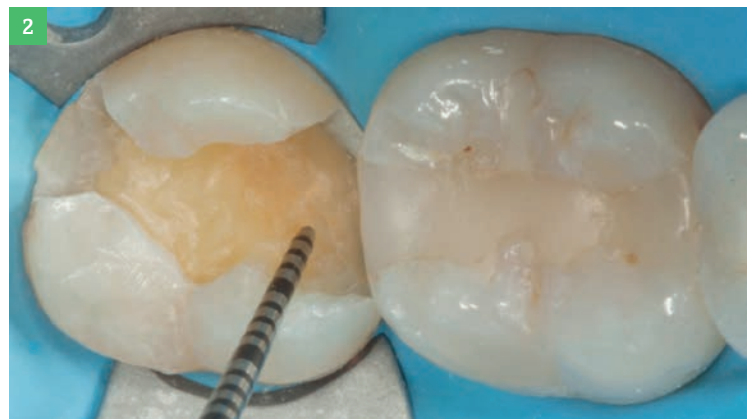
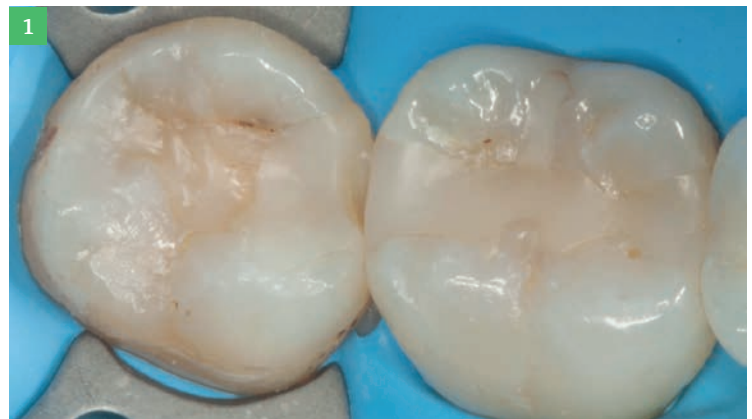Fig.1 : Restaurations de Classe II sur 36 et 37 laissant apparaître des infiltrations sur les faces mésiales et distales. Fig.2 : Après dépose de l'ancienne obturation : profondeur de cavité supérieure à 5 mm. Fig.3 : Mordançage sélectif de l'émail avec **Total Etch** pendant 30 secondes.



# Étique ostérieures

## l'auteur

Dr Rafael PIÑEIRO SANDE

- Cambados-  
Pontevedra  
(Espagne)
- Clínica Dental  
Piñeiro Sande



## MECTRON PIEZOSURGERY® – SURÉLÉVATION DU SINUS PAR VOIE LATÉRALE – NOUVEAU PROTOCOLE PIÉZOÉLECTRIQUE

www.mectron.fr  
mectronfrance@mectron.fr

N° Vert 0800 91 57 26

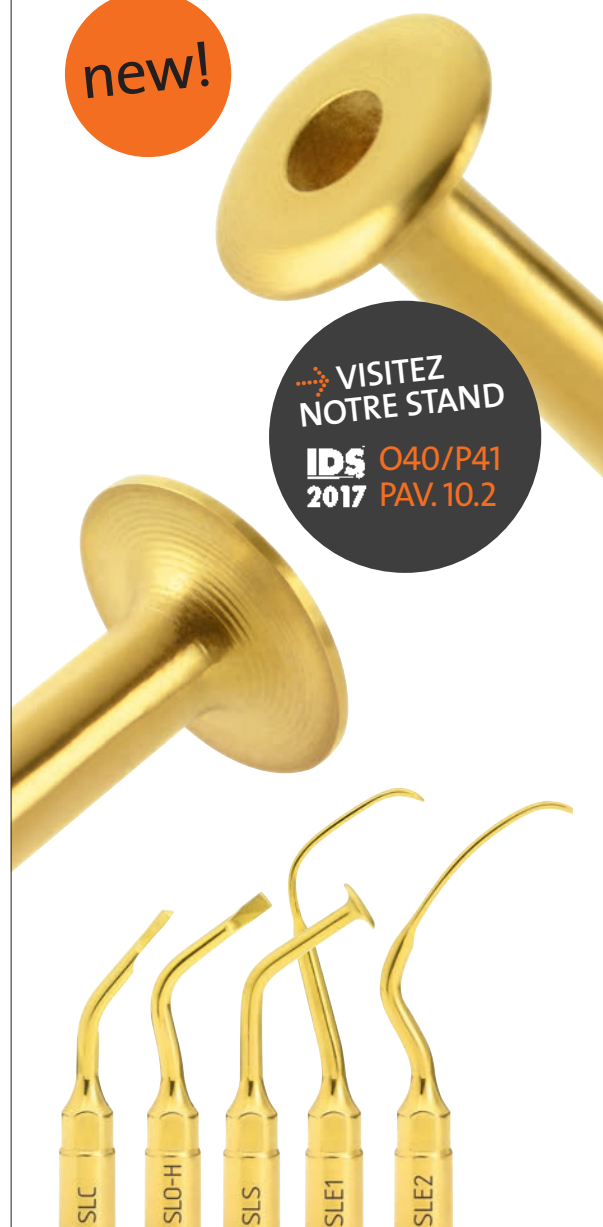APPEL GRATUIT DEPUIS UN POSTE FIXE

## LA TECHNIQUE DEVIENT ENCORE PLUS SÛRE

new!

VISITEZ  
NOTRE STAND

IDS O40/P41  
2017 PAV.10.2



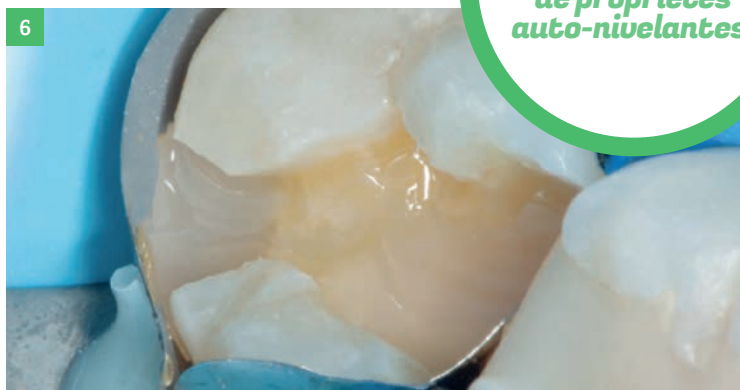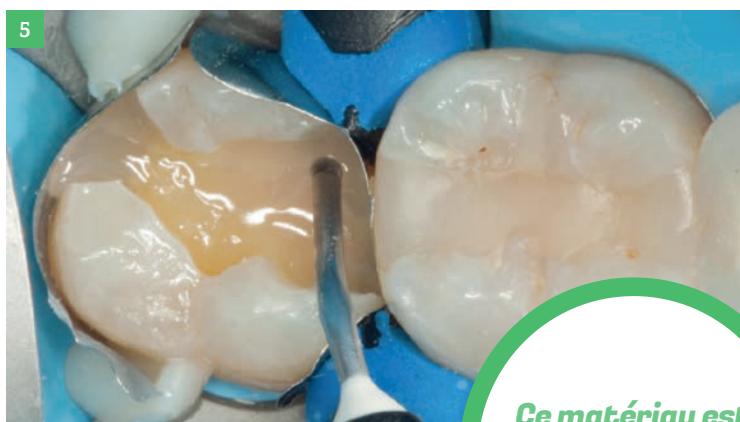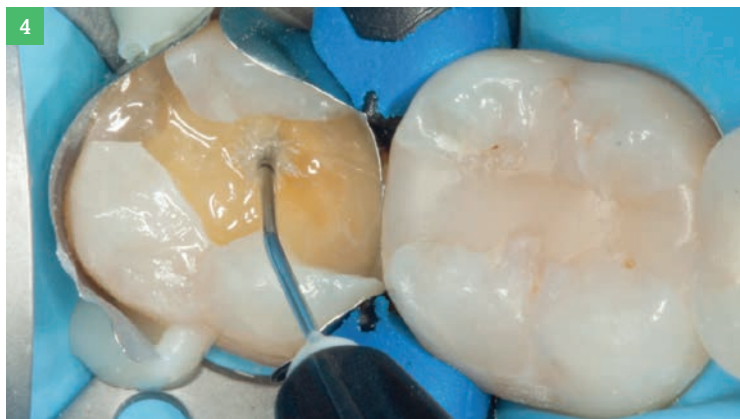SLC

SLO-H

SLS

SLE1

SLE2



Ce matériau est  
par ailleurs doté  
de propriétés  
auto-nivelantes.

être polymérisé en toute fiabilité par couches pouvant aller jusqu'à 4 mm d'épaisseur. Au cours de la polymérisation, la translucidité du matériau passe de 28 % à moins de 10 %. Par conséquent, la structure dentinaire dyschromiée est facilement masquée. Ce matériau est par ailleurs doté de propriétés auto-nivelantes et s'adapte de manière optimale aux parois de la cavité. Ces deux types de composites présentent un stress de polymérisation réduit, car, en plus des charges classiques, ils contiennent une charge résineuse élastique, également connue sous le nom de « réducteur de stress de polymérisation ». Les caractéristiques de ces matériaux composites sont donc similaires à celles des composites stratifiables classiques. Le photo-initiateur hautement réactif et le retardateur de prise brevetés confèrent à ces deux matériaux un temps de travail plus long que celui des autres composites dans les conditions de lumière habituelles du cabinet dentaire. Néanmoins, ils ne nécessitent qu'un temps de polymérisation court.

Fig.4 : Application d'Adhese Universal sur la structure dentaire. Fig.5 : Application de Tetric EvoFlow Bulk Fill sur les faces mésiales et distales puis polymérisation du composite avec Bluephase Style pendant 10 secondes. Fig.6 : Modification visible de la translucidité du matériau au cours de la polymérisation grâce à la technologie Aessencia. La restauration s'intègre mieux aux dents proximales.

mectron  
medical technology

CE 0476 Dispositif médical de classe IIa.  
Organisme notifié :  
KIWA CERMET ITALIA S.P.A.  
Fabricant:  
Mectron S.p.A. - Via Loreto 15/A,  
16042 Carasco (Italie)

## ► clinique : Dr Rafael PIÑEIRO SANDE

RESTAURATION

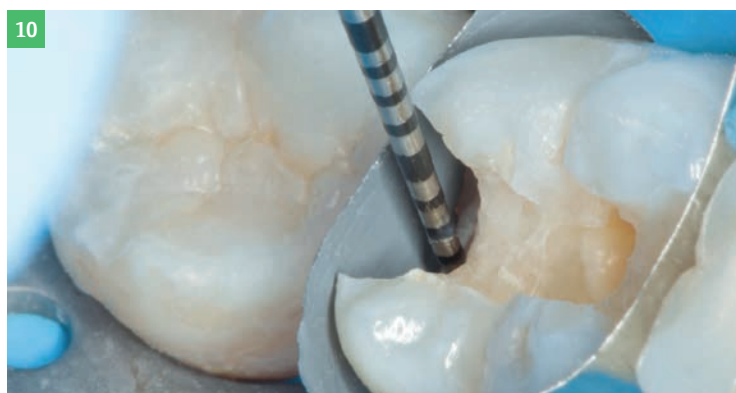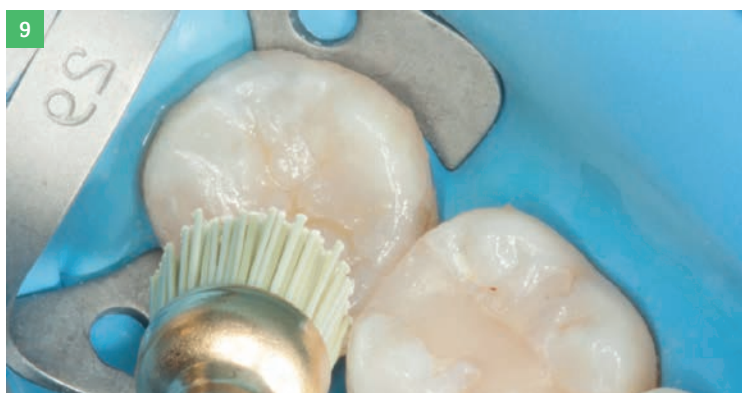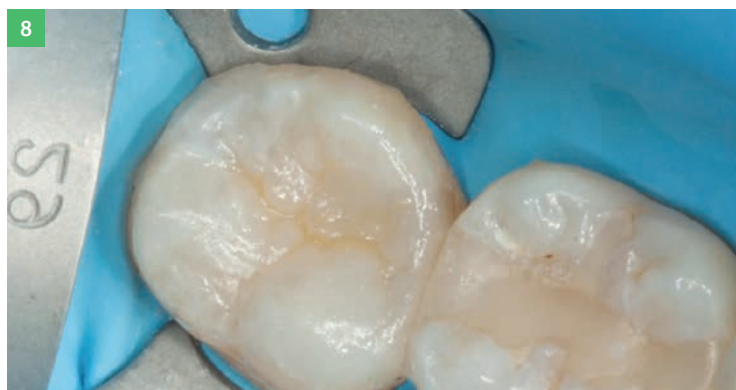


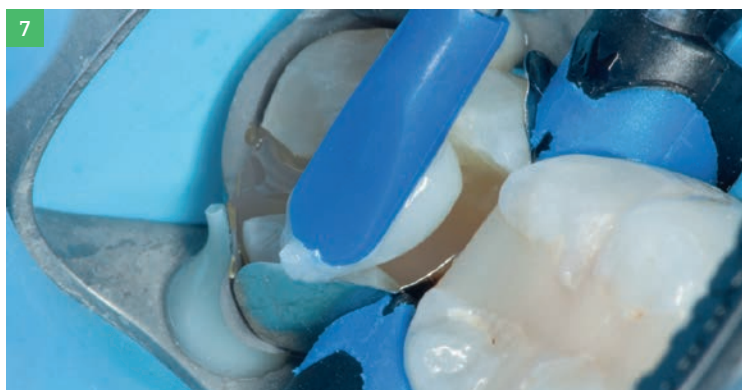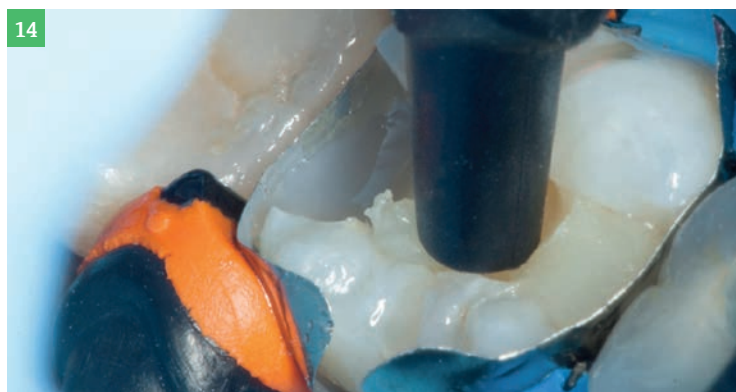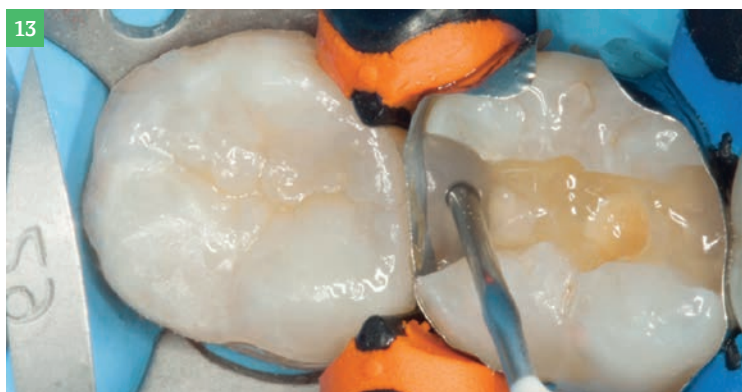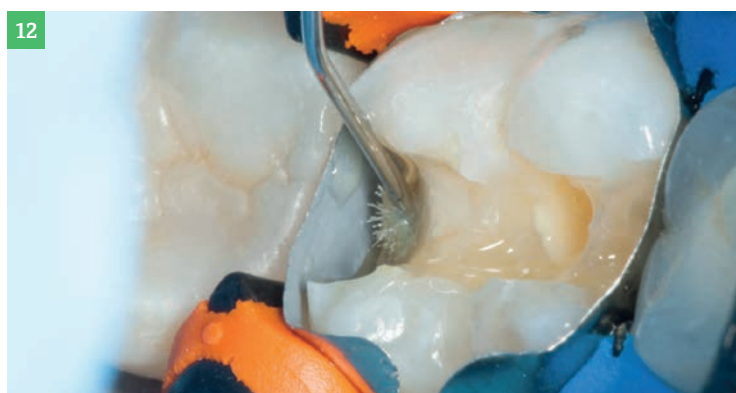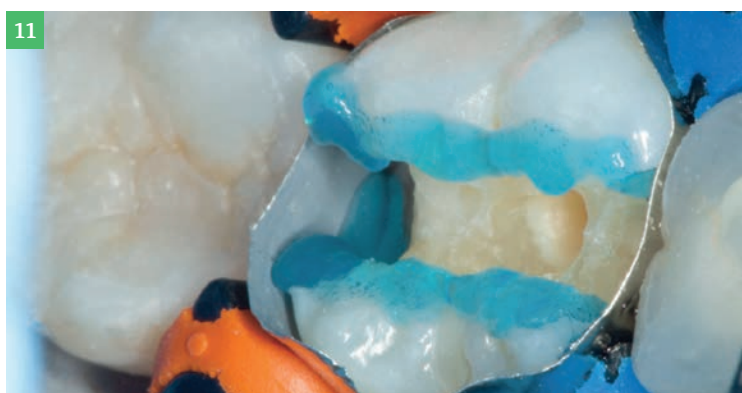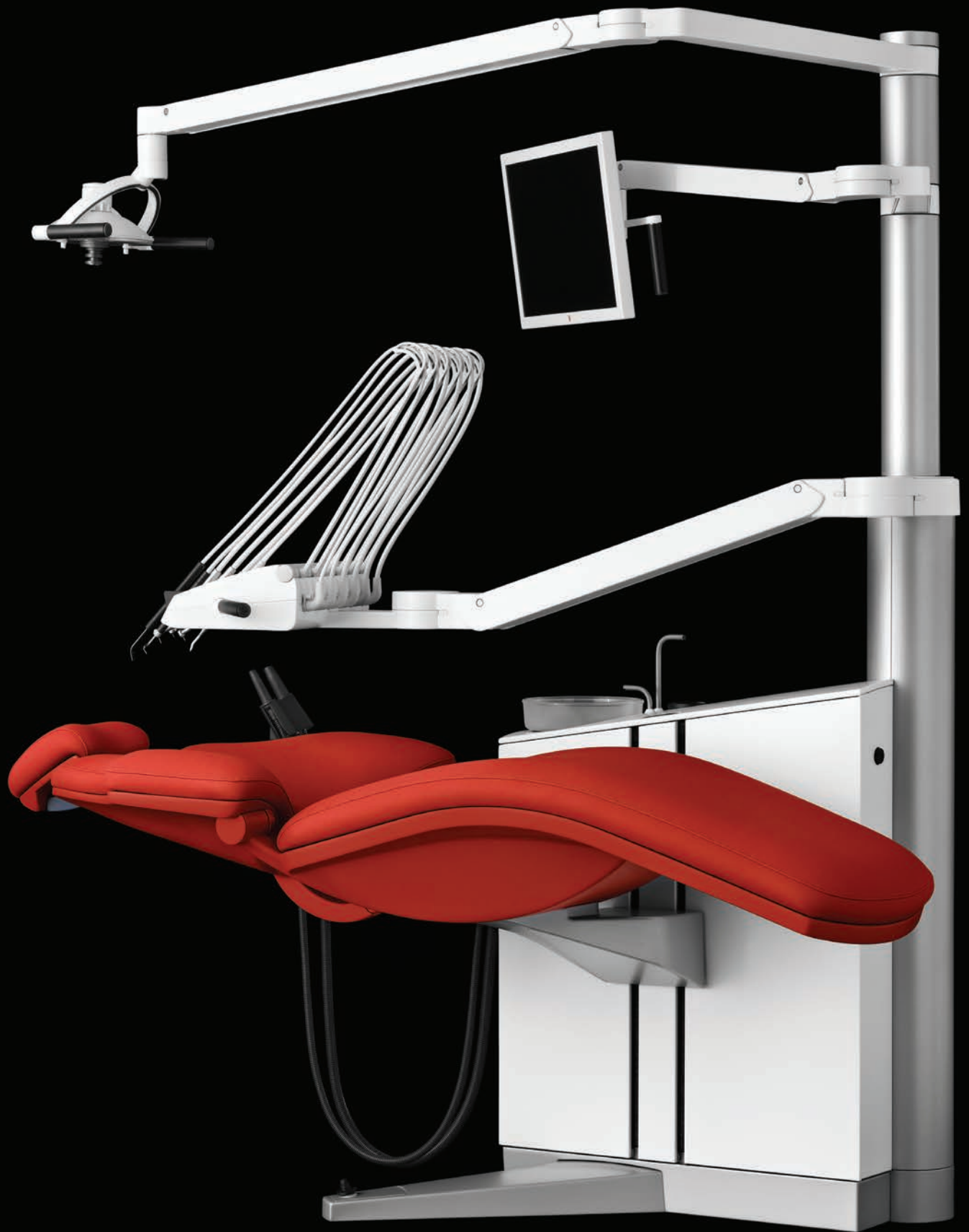Fig.7 : Modelage de la 37 couche par couche... Fig.8 : ...avec le composite hautement esthétique *IPS Empress Direct*. Fig.9 : Finition au brillant de la 37 (*Tetric EvoFlow Bulk Fill* et *IPS Empress Direct*). Fig.10 : Après préparation, la cavité de la 36 présente une profondeur supérieure à 5 mm. Fig.11 : Mordançage de l'émail avec *Total Etch* pendant 30 secondes. Fig.12 : Application d'*Adhese Universal* sur la structure dentaire. Fig.13 : Application de *Tetric EvoFlow Bulk Fill* sur les faces mésiales et distales puis polymérisation du composite pendant 10 secondes. Fig.14 : *Tetric EvoCeram Bulk Fill* est appliqué en fond de cavité.







# VOICI XO FLEX

En phase avec le légendaire concept de l'unit Flex, nous vous présentons XO FLEX, un unit basé sur plus de 65 ans d'expérience, de développement produit continu et de finesse infinie du détail.

Découvrez tous les avantages de ce nouvel unit sur notre site: [xo-care.com](http://xo-care.com).

**EXTRAORDINARY DENTISTRY**



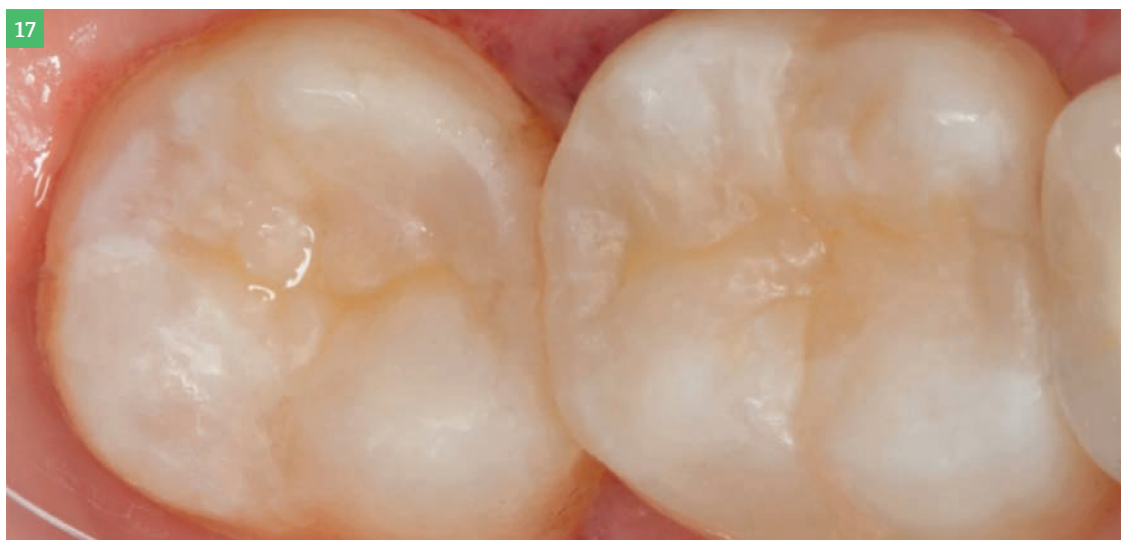
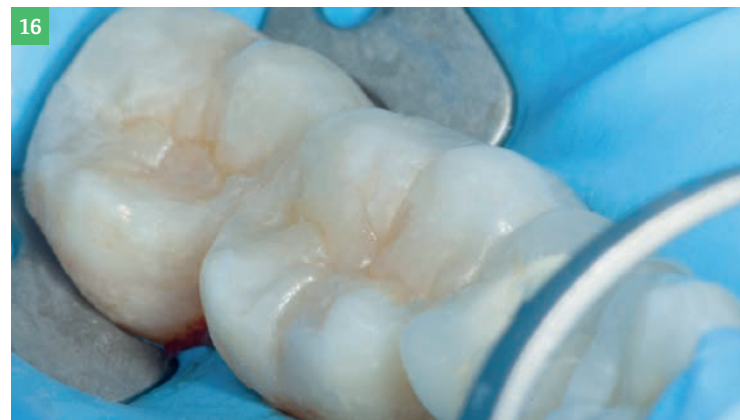
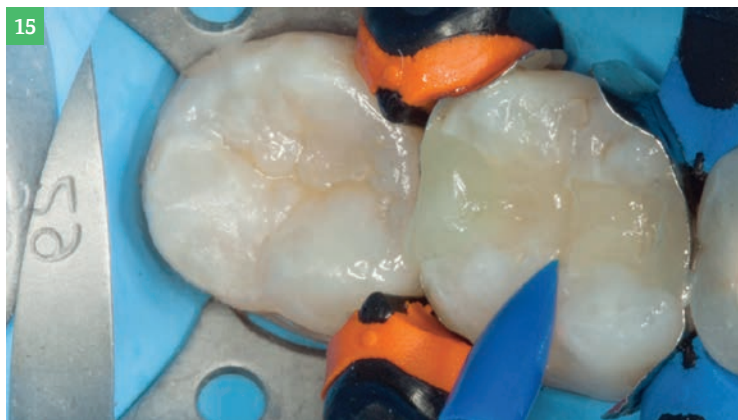Fig.15 : *OptraSculpt* est utilisé pour modeler les surfaces occlusales...  
Fig.16 : ...jusqu'à l'obtention de l'anatomie souhaitée.  
Fig.17 : Résultat : esthétiques comparables de la 36 et de la 37.  
Fig.18 : *Fluor Protector S* est appliqué de manière préventive à la fin du traitement.

### CAS CLINIQUE

Le patient présente des restaurations de Classe II sur 36 et 37 laissant apparaître des infiltrations sur les faces mésiales et distales ; (Fig.1). Le plan de traitement prévoit de restaurer la 36 avec une première couche de *Tetric EvoFlow Bulk Fill* suivie d'une couche de recouvrement avec *Tetric EvoCeram Bulk Fill*. Le composite hautement esthétique *IPS Empress Direct* est choisi comme couche de recouvrement pour la 37 afin d'évaluer l'esthétique et les différences liées à la procédure.

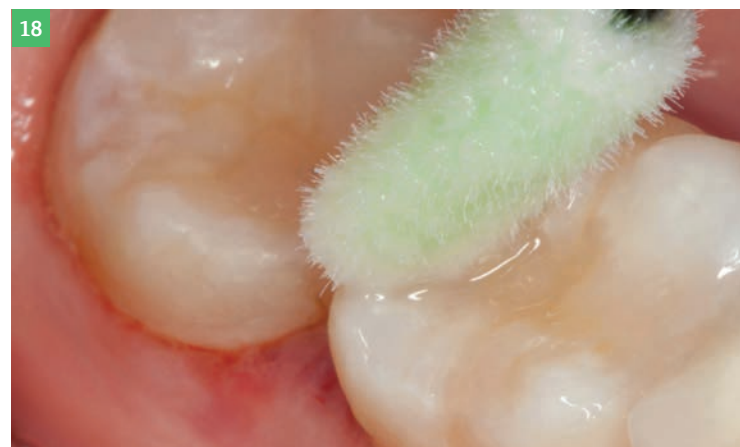#### Restauration de la 37

L'ancienne restauration est éliminée de la 37 et la cavité est nettoyée. Une profondeur de cavité de plus de 5 mm est créée ; (Fig.2). Ensuite, l'émail est mordancé à l'acide phosphorique (*Total Etch*) pendant 30 secondes ; (Fig.3). L'adhésif *Adhese Universal* est appliqué à l'aide de l'embout du *VivaPen*, pour une application efficace ; (Fig.4). Ensuite, l'adhésif est soufflé sur l'ensemble de la surface de collage puis

polymérisé avec *Bluephase Style* pendant 10 secondes. Puis nous appliquons une couche de *Tetric EvoFlow Bulk Fill* sur les faces mésiales et distales de la cavité et nous polymérisons pendant 10 secondes ; (Fig.5). Grâce à la technologie *Aessencio*, la translucidité du matériau est modifiée pendant le processus de polymérisation. Cela optimise l'intégration et l'effet esthétique de la restauration ; (Fig.6). Ensuite, la restauration est modelée par couches successives d'*IPS Empress Direct*. Pour cela, nous utilisons les instruments *OptraSculpt* ; (Fig.7 et 8). La restauration est polie au brillant avec des polissoirs au carbure de silicium ; (Fig.9).

#### Restauration de la 36

L'ancienne restauration composite sur 36 est retirée. La cavité résultante est également profonde de plus de 5 mm ; (Fig.10). La dent est prétraitée de la même manière que pour la 37 ; (Fig.11 et 12). Nous appliquons ensuite *Tetric EvoFlow Bulk Fill* sur les faces mésiales et distales de la cavité ; (Fig.13). La restauration est



photopolymérisée pendant 10 secondes. *Tetric EvoCeram Bulk Fill* est appliqué en couche de substitution finale. Pour modeler l'anatomie occlusale, nous utilisons les mêmes instruments que pour la 37 ; (Fig.14 à 16). Les restaurations montrent des résultats comparables lorsqu'elles sont polies au brillant ; (Fig.17). Un fluor topique (*Fluor Protector S*) est appliqué à titre préventif ; (Fig.18).

### CONCLUSION

Ces matériaux de restauration peuvent être utilisés de manière fiable en zone postérieure. Leurs propriétés esthétiques sont comparables à celles des composites conventionnels. Leur protocole d'application clinique est facile et performant. ☺

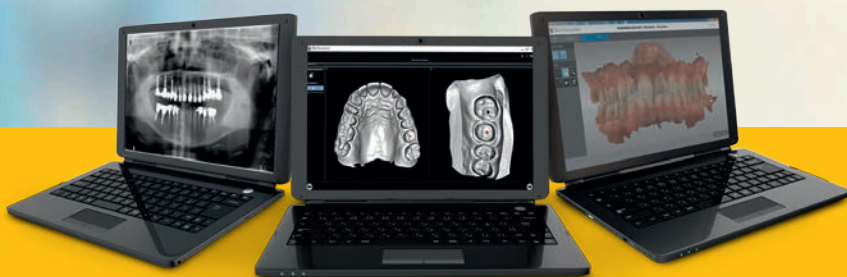
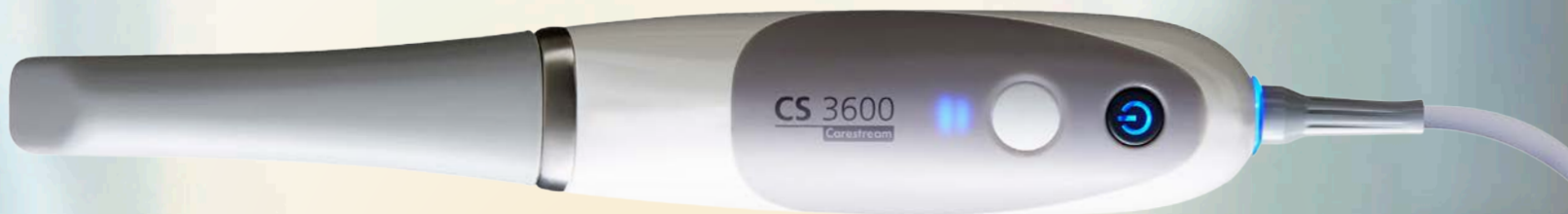
**CS 3600**

**Carestream**  
DENTAL

# LA PUISSANCE EST ENTRE VOS MAINS

RAPIDITÉ, PRÉCISION, SIMPLICITÉ  
D'UTILISATION ET OUVERTURE



Développez l'image technologique de votre cabinet avec le scanner intra-oral CS 3600. Une numérisation à grande vitesse et en continu des deux arcades. La qualité des images 3D haute définition permet une communication aisée avec vos patients, vos correspondants et votre laboratoire. L'ouverture du système évite les coûts cachés supplémentaires.

[www.carestreamdental.fr](http://www.carestreamdental.fr)

Le système intra-oral de numérisation optique CS 3600 est un dispositif médical de classe I fabriqué par Carestream Health Inc. Il est destiné à la capture en trois dimensions des caractéristiques topographiques des dents ou des empreintes dentaires. Lisez attentivement la notice d'utilisation.

\*Conçu pour faciliter votre quotidien

© Carestream Health, Inc. 2017.

### Début en mars 2017

#### Formation initiale de l'équipe implantaire en 4 modules

Du 9 février au 29 sept. à Bagnolet  
Pr P. Mariani, Drs Y. Dinardo,  
T. Nguyen et C. Riviere  
Contact : Kathleen Colas - Tél. : 01 49 20 00 49  
@ : kathleen.colas@nobelbiocare.com

#### Cursus de chirurgie Sapo Implant

Du 16 janvier au 17 nov. à Paris  
Drs B. Cannas et N. Boutin  
Contact : Kathleen Colas - Tél. : 01 49 20 00 49  
@ : kathleen.colas@nobelbiocare.com

#### Formations Campus ITI

La chirurgie implantaire en  
omnipratique Centre-Est  
2-3 mars, 18-19 mai, 22-23 juin, 6-7 juillet  
à Nancy, St Dié-Des-Vosges et Beaune  
Tél. : 01 64 17 30 09  
@ : france@itisection.org  
3w : campusitfrance.org

#### TP endodontie

Travaux pratiques  
9 mars - Drs Boussetta et Bouammar  
Contact : Dentall Project - Tél. : 04 72 26 51 93  
@ : formation@dentallproject.com  
3w : dentallproject.com

#### Le système Damon

Cours In Office  
9 mars, 8 juin à Paris - Dr J.-Y. Assor  
Contact : Les Séminaires Ormco  
Tél. : 00800 3032 3032 - 3w : ormco.fr  
@ : maria.castagnetta@ormco.com

#### Formation « 1, 2, 3 Posez ! »

Cycle 1  
9 mars, 22 juin, 21 sept., 12 oct. et  
14 déc. à Sallanches - Dr A. Monin  
3w : anthogy.fr/services/formations/campus-anthogy

#### Les traitements de l'édenté en devenant

Extraction et mise en charge  
immédiate « All on 6 ... or 4 »  
9 mars à Lyon - Dr D. Carrotte  
3w : anthogy.fr/services/formations/campus-anthogy

#### Formations Straumann Académie

Formation assistantes dentaires  
en implantologie  
9 mars à Clermont-Ferrand  
Tél. : 01 64 17 30 09  
@ : frederique.bertrand@straumann.com  
3w : straumann.fr

#### Formations gouttières transparentes DentoSmile Biotech Dental

9-10 mars, 6-7 avril, 18-19 mai à Paris,  
8-9 juin à Salon-de-Provence  
Dr A. Zarrinpur  
Contact : CID Formation  
Tél. : 01 85 76 06 44  
@ : formations.cid@gmail.com  
3w : cidformations.com

#### Sessions Cara Friday DS 360° Heraeus Kulzer

10, 17, 31 mars et 7, 21, 28 avril  
Tél. : 01 69 18 48 85  
@ : dentaire@kulzer-dental.com  
3w : heraeus-kulzer.fr/media/webmedia\_local/france/pdf\_4/news\_1/INVITATION\_CARA\_POUR\_2017.pdf

#### Correction de Classe II avec le BioBiteCorrector

10 mars à Paris - Dr E. Pasin  
Contact : Elena Spodar  
Tél. : 02 47 40 24 04  
@ : gac-fr.cours@dentsplysirona.com  
3w : dentsplygac.eu

#### Conférence Clear Aligner

11 mars à Paris - Dr Echarri  
Contact : squiret@scheu-dental.com

#### Alignez vos valeurs personnelles, votre pratique clinique et votre stratégie de développement

Formation Cohésion Dentaire  
11-12 mars à Paris  
@ : contact@cohesiondentaire.fr  
3w : cohesiondentaire.fr

#### Séminaire LROC-2

Analyse architecturale de Delaire,  
diagnostic de l'insuffisance faciale et  
thérapeutique linguo-ramo-occluso-  
corticale en un temps  
Du 11 au 13 mars à Ivry-sur-Seine  
Dr B. Bonnet  
Tél. : 01 46 71 38 97  
@ : bbonnet-lroc-color@orange.fr  
3w : insuffisance-faciale-bruno-bonnet.fr

#### Le système Damon

Niveau I et II  
11 et 13 mars à Paris - Dr P. Van Steenberghe  
Compréhension et intégration (niveau I)  
20-21 mai à Paris - Dr B. Nourry  
Contact : Agence Émergence - Tél. : 02 40 86 76 79  
Les Séminaires Ormco - Tél. : 00800 3032 3032  
@ : contact@seminairesormco.com  
@ : maria.castagnetta@ormco.com  
3w : ormco.fr

#### Stage perfectionnement

L'apnée du sommeil, l'OAM  
Les orthèses d'avancée mandibulaire  
13 mars à Voisins-le-Bretonneux - S. Bénitsa  
Contact : Ifod - Tél. : 01 30 44 24 26  
@ : contact@ifod-france.fr - 3w : ifod-france.fr

#### Campus ITI

Chirurgie niveau 3 complexe :  
Reconstruire le secteur antérieur  
Du 13 au 15 mars à Nantes  
La chirurgie implantaire en  
omnipratique Centre-Ouest  
17-18 mars, 9-10 juin, 13-14 oct.  
à Rezé, Cholet et Guérande  
Tél. : 01 64 17 30 09  
@ : france@itisection.org  
3w : campusitfrance.org

#### Gestion du cabinet Nobel Biocare

Cours de communication patients  
15 mars et 14 juin à Bagnolet, 24 mars  
à Aix-en-Provence - Dr T. Nguyen  
Contact : Kathleen Colas - Tél. : 01 49 20 00 49  
@ : kathleen.colas@nobelbiocare.com

#### Cours Assistant(e)s dentaires - MCIO

16 mars à Paris - Dr T. Nguyen  
7 avril à Paris - Dr C. Rivière,  
M<sup>me</sup> G. Le Felt, M. B. Alessandrini  
Contact : Kathleen Colas - Tél. : 01 49 20 00 49  
@ : kathleen.colas@nobelbiocare.com

#### Les clefs de l'expansion osseuse

Comprendre et maîtriser l'os  
16 mars à Sallanches  
Drs X. Beck et T. Guillaumin  
3w : anthogy.fr/services/formations/campus-anthogy

#### Atelier « All-on-4 »

16 mars et 8 juin à Saint-Malo  
Drs L. Garbarini et R. Jouvrot  
6 avril et 19 oct. à Marcq-en-Barœul  
Dr F. Hary  
7 avril à Marseille - Dr M. Merabet  
18 mai et 16 nov. à Paris - Dr F. Philippart  
Contact : Valérie Dequeant  
Tél. : 01 49 20 00 43  
@ : Valerie.dequeant@nobelbiocare.com

#### Les facettes de A à Z

Travaux pratiques  
16-17 mars à Paris, 8-9 juin, 9-10 oct.  
à Bordeaux. Intervenants à Bordeaux :  
Dr M. Clement et J. Bellamy (céramiste) et  
à Paris : Dr C. Gaillard et C. Hue (céramiste)  
Tél. : 06 09 13 52 41  
@ : contact@gad-center.com  
3w : gad-center.com

#### Gestes de premiers secours

16 et 23 mars, 6 et 20 avril, 1<sup>er</sup> et 22 juin  
S. Berenguer (OFF Sécurité)  
Contact : Dentall Project  
Tél. : 04 72 26 51 93  
@ : formation@dentallproject.com  
3w : dentallproject.com

#### Alias

L'orthodontie linguale revisitée  
18-19 mars à Paris - Pr G. Scuzzo  
Contact : Agence Émergence  
Tél. : 02 40 86 76 79  
Les Séminaires Ormco  
Tél. : 00800 3032 3032  
@ : contact@seminairesormco.com  
@ : maria.castagnetta@ormco.com  
3w : ormco.fr

#### Peut-on se passer des mini-vis en orthodontie ?

18-19 mars à Paris  
Drs S. Ellouze et F. Darque  
Contact : Agence Émergence  
Tél. : 02 40 86 76 79  
Les Séminaires Ormco  
Tél. : 00800 3032 3032  
@ : contact@seminairesormco.com  
@ : maria.castagnetta@ormco.com  
3w : ormco.fr

#### Ces mécanismes qui parasitent votre pratique au quotidien

Formation Cohésion Dentaire  
18-19 mars à Paris  
@ : contact@cohesiondentaire.fr  
3w : cohesiondentaire.fr

#### Orthocaps, traitements par aligneurs

Atelier LROC - Classes II sévères et insuffisance faciale  
18-19 mars à Ivry-sur-Seine - Dr B. Bonnet  
Tél. : 01 46 71 38 97  
@ : bbonnet-lroc-color@orange.fr  
3w : insuffisance-faciale-bruno-bonnet.fr

#### L'orthodontie de l'adulte

Promo 2016 - Session 3/5  
18 au 20 mars à Aix-en-Provence  
Contact : Académie d'Orthodontie  
@ : contact@academie-orthodontie.fr  
3w : academie-orthodontie.fr  
Les pistes à suivre pour  
atteindre vos objectifs  
19-20 mars à la Clusaz - Drs R. Filippi,  
P. Cresseaux et C. Bernard-Granger  
Contact : Isabelle Mauriange  
Tél. : 01 77 45 65 63 - Port. : 07 89 24 61 68  
@ : i.mauriange@gcorthodontics.eu  
3w : gcorthodontics.eu





BIOTECH DENTAL

**IDS<sup>®</sup>**  
**2017**  
**COLOGNE**

Retrouvez-nous  
**STAND 049**  
**HALL 3.2 ALLÉE A**  
**DU 21 AU 25**  
**MARS 2017**



 BIOTECH DENTAL  
IMPLANTS



 BIOTECH DENTAL  
ORTHODONTICS



 BIOTECH DENTAL  
DIGITAL



Biotech Dental - S.A.S au capital de 10 000 000 € - RCS Salon de Provence : 795 001 304 - SIRET : 795 001 304 00018  
N° TVA : FR 31 79 500 13 04.

Circle Additive Manufacturing - S.A.S au capital de 10 000 € - RCS Salon de Provence : 797 755 188 - SIRET : 797 755 188  
00043 N° Ident. TVA : FR 96 797 755 188



# ► l'agenda

LES FORMATIONS ET LES ÉVÉNEMENTS INCONTOURNABLES

## Ergonomie en cabinet dentaire

23 mars - Dr P. Bacelar

Contact : Dentall Project - Tél. : 04 72 26 51 93

@ : formation@dentallproject.com

3w : dentallproject.com

## Efficiency-Dentaire

Comment préserver votre pratique libérale ?

23 mars à Paris - Robert Maccario

Contact : Efficiency-Dentaire

3w : efficiency-dentaire.fr

## Les lésions tumorales des maxillaires

Imagerie, traitement et reconstructions

23 mars à Bordeaux - Pr. C. Majoufre et Dr L. Hauret

Contact : Dr Benoit Chauseau

@ : benoitchauseau@gmail.com

## La prothèse implantaire sur connexion conique

23 mars à Aix-en-Provence,

30-31 mars à Bagnolet - Dr T. Nguyen

Contact : Valérie Dequeant

Tél. : 01 49 20 00 43

@ : Valerie.dequeant@nobelbiocare.com

## Formation prothèses implantaires débutant CLIO

23 mars à Marcq-en-Barœul

Contact : Kathleen Colas

Tél. : 01 49 20 00 49

@ : kathleen.colas@nobelbiocare.com

## EITI Unitaire

Extraction implantation temporisation immédiate unitaire- FIDE

23 mars à Cannes-Le Cannet

Pr P. Mariani et Dr F. Bonnet

Contact : Kathleen Colas

Tél. : 01 49 20 00 49

@ : kathleen.colas@nobelbiocare.com

## Concept « All-on-4 »

Malo clinic protocole et solutions de l'édentement complet

23 mars à Villefranche-sur-Saône

Dr P. Malo

Contact : Valérie Dequeant

Tél. : 01 49 20 00 43

@ : Valerie.dequeant@nobelbiocare.com

## Grefe osseuse en implantologie

IFCIA

23-24 mars à Paris - Dr H. Antoun

Contact : Kathleen Colas - Tél. : 01 49 20 00 49

@ : kathleen.colas@nobelbiocare.com

## 2017 : où en sommes-nous en augmentations pré-implantaires ?

24 mars à Nantes - Dr G. Khoury

3w : anthogyr.fr/services/formations/campus-anthogyr

## EITI arcade complète

Extraction implantation temporisation immédiate d'une arcade complète - FIDE

24 mars à Cannes - Le Cannet

Pr P. Mariani et Dr F. Bonnet

Contact : Kathleen Colas - Tél. : 01 49 20 00 49

@ : kathleen.colas@nobelbiocare.com

## Le système Insignia

Cours In Office

24-25 mars à Lessines (Belgique)

Dr P. Van Steenberghe

18 mai à Marseille - Dr S. Dahan

Contact : Les Séminaires Ormco

Tél. : 00800 3032 3032

@ : maria.castagnetta@ormco.com

3w : ormco.fr

## Extraction, implantation, mise en fonction immédiate

27 mars, 30 juin, 16 nov. à Strasbourg

Dr P. Margossian

3w : anthogyr.fr/services/formations/campus-anthogyr

## Campus Anthogyr

Formation Implantologie - implants et chirurgie muco-gingivale - iCampus

30 mars à Aix-en-Provence

Drs B. Cortasse, C. Leconte, C. Gaillard,

F. Lambert et R. Noharet

Contact : Valérie Dequeant

Tél. : 01 49 20 00 43

@ : Valerie.dequeant@nobelbiocare.com

## Empreinte en prothèse fixée 3M

30 mars - Dr S. Zeboulon

Contact : Dentall Project - Tél. : 04 72 26 51 93

@ : formation@dentallproject.com

3w : dentallproject.com

## Formation en implantologie iCampus

Implantologie et secteur antérieur

30-31 mars à Bordeaux - B. Cortasse,

C. Gaillard et R. Noharet

Gestion des alvéoles, ROG, greffes osseuses et gingivales

6-7 juin à Paris - Drs C. Leconte

et F. Lambert

Traitement des bimaxillaires et chirurgie guidée

28-29 sept. à Lyon - Dr R. Noharet

Contact : M<sup>me</sup> Mamdouh

Tél. : 06 23 03 03 37

@ : contact@icampus.dental

## Formation à l'utilisation et certification

30 mars à Paris

Dr W. Khan

Contact : RMO Europe

Service cours et séminaires

Tél. : 03 88 40 67 35

@ : seminaires@rmoeurope.com

3w : rmoeurope.com

## Formations Surgitech Studies

Mise en charge immédiate

30-31 mars à Paris

@ : surgitechstudies@gmail.com

Tél. : 03 23 56 29 15

3w : surgitechstudies.fr

## Gestion humaine et pratique des cabinets d'orthodontie

30-31 mars à Bruxelles (Belgique)

M. R. Cochet

Contact : Elena Spodar

Tél. : 02 47 40 24 04

@ : gac-fr.cours@dentsplysirona.com

3w : dentsplygac.eu

## Notre profession évolue très vite. Et vous ?

Boostez votre activité de façon décontractée. 9 systèmes clés pour y arriver

30-31 mars à Paris - Dr E. Binhas

Contact : M<sup>me</sup> Clémence Vanel

Tél. : 04 42 108 108

@ : contact@binhas.com

3w : binhas.com

## Occlusion - FIDE

31 mars à Cannes-Le Cannet

Pr P. Mariani et Dr F. Bonnet

Contact : Kathleen Colas

Tél. : 01 49 20 00 49

@ : kathleen.colas@nobelbiocare.com

## Savoir communiquer en implantologie

Apprenez à argumenter efficacement auprès de vos patients

31 mars à Dijon - Dr B. Rousselet

3w : anthogyr.fr/services/formations/campus-anthogyr

## Début en avril 2017

## Formation pour les assistantes ODF

Du 6 au 8 avril à Paris

M. P. Mollard

Contact : Elena Spodar

Tél. : 02 47 40 24 04

@ : gac-fr.cours@dentsplysirona.com

3w : dentsplygac.eu

## Formations Straumann Académie

Le flux numérique en implantologie

Du 6 au 8 avril à Monaco

Tél. : 01 64 17 30 09

@ : frederique.bertrand@straumann.com

3w : straumann.fr

## Éclaircissement SDI

13 avril

Contact : Dentall Project

Tél. : 04 72 26 51 93

@ : formation@dentallproject.com

3w : dentallproject.com

## Stérilisation en cabinet dentaire

27 avril - Dr D. Glachant

Contact : Dentall Project

Tél. : 04 72 26 51 93

@ : formation@dentallproject.com

3w : dentallproject.com

## Réussir son endodontie

Les indispensables

27-28 avril, 15 juin à Carquefou

Drs T. Babin et S. Diaz

3w : endo-atlantique.com

## Début en Mai

## Traiter les usures dentaires / réhabilitation esthétique fonctionnelle biologique

Quand l'esthétique et la fonction se rejoignent. Apprenez à réaliser des restaurations stables, esthétiques, pérennes et les moins invasives possible.

4x2 jours à Bordeaux

Mod. 1 du 2 au 5 mai - Mod. 2 du 1<sup>er</sup> au 4 oct.

Intervenants : Dr C. Gaillard et

M. J. Bellamy (céramiste)

Tél. : 06 09 13 52 41

@ : contact@gad-center.com

3w : gad-center.com

## SST Recyclage

4 mai - M. S. Berenguer (OFP Sécurité)

Contact : Dentall Project

Tél. : 04 72 26 51 93

@ : formation@dentallproject.com

3w : dentallproject.com

## Formez votre assistante dentaire en implantologie

Cycle 1

4 mai à Sallanches M<sup>me</sup> M. Jacquart








Cycle 2

8 juin à Sallanches M<sup>me</sup> M. Jacquart

3w : anthogyr.fr/services/formations/campus-anthogyr





-  **Compacte et légère : 66kg**
-  **3D Cone Beam**
-  **Multi FOV : de 9x9 à 5x5 cm**
-  **HD : 87µm**
-  **CAD/CAM ready**
-  **Guides chirurgicaux**
-  **Budget maîtrisé**

**UN MAXIMUM DE TECHNOLOGIE  
DANS UN MINIMUM D'ESPACE**

Fruit d'un savoir-faire technologique et industriel inégalé, la nouvelle I-MAX 3D vous propose d'entrer dans une nouvelle ère. Avec son design sophistiqué, son poids qui fait d'elle la plus légère du marché (seulement 66 kg), sa qualité d'image exceptionnelle et sa facilité d'installation et d'utilisation : vous serez vous aussi séduit !



# ► l'agenda

LES FORMATIONS ET LES ÉVÉNEMENTS INCONTOURNABLES

## Orthocaps, traitements par aligneurs

Formation à l'utilisation et certification

4 mai à Rennes - Cours du Dr W. Khan

Contact : RMO Europe

Service cours et séminaires

Tél. : 03 88 40 67 35 - 3w : rmoeurope.com

@ : seminaires@rmoeurope.com

## De la prothèse unitaire à la réhabilitation complète

Formation en prothèse sur implants  
Stage de 2 jours avec des TP

11-12 mai à Paris

Contact : Anna Pissarenko

@ : anna.pissarenko@zimmerbiomet.com

## Débuter en MCI d'arcades complètes

11 mai à Clermont-Ferrand - Dr P. Bruet

3w : anthogyr.fr/services/formations/campus-anthogyr

## Workshop greffe du sinus maxillaire

25 ans d'expérience

11 mai à Nouvoitou - Dr P. Valentini

Contact : S. Debondue - Tél. : 06 14 09 94 14

@ : stephanie.debondue@henryschein.fr

## Maîtrisez simplement vos premiers sinus lift

12 mai à Sallanches

Drs T. Guillaumin et X. Beck

3w : anthogyr.fr/services/formations/campus-anthogyr

## Les 5 blessures qui empêchent de réussir sa vie personnelle et professionnelle

Formation Cohésion Dentaire

13-14 mai à Paris

@ : contact@cohesiondentaire.fr

3w : cohesiondentaire.fr

## Séminaire LROC-3

Bielles de Herbst et thérapeutique linguo-ramo-occluso-corticale en un temps de l'insuffisance faciale

Du 13 au 15 mai à Ivry-sur-Seine

Dr B. Bonnet

Tél. : 01 46 71 38 97

@ : bbonnet-lroc-color@orange.fr

3w : insuffisance-faciale-bruno-bonnet.fr

## Radioprotection du patient

Formation animée par l'Algade

18 mai

J.-M. Ariscon (DU radiobiologie-radioprotection)

et Dr F. Joly (chirurgien-dentiste)

Contact : Dentall Project - Tél. : 04 72 26 51 93

@ : formation@dentallproject.com

3w : dentallproject.com

## Dentisterie esthétique

Comment l'appliquer  
tous les jours au cabinet

18-19 mai à Grenoble à L'Hôtel Mercure.

L'équipe de l'Académie du Sourire vous propose d'aborder, au cours de ces deux jours de conférences, les thèmes d'actualité de dentisterie esthétique et de vous permettre de les appliquer directement au cabinet.

@ : nn@academie-du-sourire.com

## La phytothérapie en odontologie-stomatologie

19-20 mai à Saint-Hippolyte

Drs C. Busseret A. D. Meyer

Contact : Association Ardent/Dr V. Hauss

Tél. : 03 88 76 02 22

@ : veronique.hauss@orange.fr

3w : ardent-asso.fr

## Atelier LROC

Classe III et insuffisance faciale

20-21 mai à Ivry-sur-Seine - Dr B. Bonnet

Tél. : 01 46 71 38 97

@ : bbonnet-lroc-color@orange.fr

3w : insuffisance-faciale-bruno-bonnet.fr

## Clarifier ses objectifs professionnels et personnels et sortir de l'épuisement professionnel

Formation Cohésion Dentaire

20-21 mai à Genève (Suisse)

@ : contact@cohesiondentaire.fr

3w : cohesiondentaire.fr

## Gestion humaine et pratique des cabinets d'orthodontie

25-26 mai à Paris - M. R. Cochet

Contact : Elena Spodar - Tél. : 02 47 40 24 04

@ : gac-fr.cours@dentsplysirona.com

3w : dentsplygac.eu

## Cours avancé Damon et minivis In-Office

26-27 mai à Tunis (Tunisie) - Dr S. Ellouze

Contact : Agence Émergence - Tél. : 02 40 86 76 79

Les Séminaires Ormco - Tél. : 00800 3032 3032

@ : contact@seminairesormco.com

@ : maria.castagnetta@ormco.com

3w : ormco.fr

## Débuter en Juin

## Formation prothèse implantaire niveau confirmé - CLIO

1<sup>er</sup> juin à Marcq-en-Barœul - Dr F. Hary

Contact : Kathleen Colas

Tél. : 01 49 20 00 49

@ : kathleen.colas@nobelbiocare.com

## Cycle 1 - ROG

les indications, la technique de A à Z

1<sup>er</sup> juin à Sallanches - Dr P. Boghanim

3w : anthogyr.fr/services/formations/campus-anthogyr

## Journée TP/TD de la Société Odontologique de Paris

TP 1 - Inlays-onlays-overlays

TP 2 - Réussir tous ses composites

postérieurs et poser la digue

TP 3 - CFAO,

TP 4 - Imagerie 2D - 3D

TP 5 - Occlusodontie

TP 6 - Reconnaître et gérer les

patients «psycho-difficiles»

TP 7 - Chirurgie buccale : les protocoles

pour une intervention sereine

TP 8 - Endodontie-système Race

TP 9 - Endodontie-système Wave One Gold

TP 10 - Les chirurgies parodontales

TP 11 - La planification implantaire

TD 12 - L'implantologie step by step

1<sup>er</sup> juin à Paris

Tél. : 01 42 09 29 13 - Fax : 01 42 09 29 08

@ : secretariat@sop.asso.fr

3w : sop.asso.fr

## Campus ITI

Chirurgie niveau 2 avancé :

La zone esthétique

1<sup>er</sup>-2 juin à Chessy - Marne-La-Vallée

Chirurgie niveau 3 complexe :

Anatomie, implantologie et

dissection

2 juin à Lyon

Tél. : 01 64 17 30 09

@ : france@itisection.org

3w : campusitifrance.org

## Préserver et régénérer l'os ROG - FIDE

8 juin à Cannes - Le Cannet

Pr P. Mariani et Dr F. Bonnet

Contact : Kathleen Colas

Tél. : 01 49 20 00 49

@ : kathleen.colas@nobelbiocare.com

## Le soulevé de sinus en toute sérénité

8 juin à Tarbes

Dr S. Verdier

3w : anthogyr.fr/services/formations/campus-anthogyr

## Les gouttières d'éducation fonctionnelle

8 juin à Paris - Dr P. Nicollet

Contact : Agence Émergence

Tél. : 02 40 86 76 79

Les Séminaires Ormco

Tél. : 00800 3032 3032

@ : contact@seminairesormco.com

@ : maria.castagnetta@ormco.com

3w : ormco.fr

## Implantologie

Session 1 : Chirurgie implantaire  
19 et 20 mai

PROGRAMME DU 19 MAI

> Conférences au laboratoire d'anatomie de l'université de médecine

• Étude pré-implantaire : examen clinique, prothétique et radiologique

• Techniques chirurgicales : Anesthésie, incisions, sutures

• Précautions et prescriptions en implantologie

> Dissection et travaux pratiques

au laboratoire d'anatomie :

• Anatomie appliquée à l'implantologie

• Dissections des différentes structures anatomiques

• Techniques d'incisions sur cadavres

• Pose d'implants sur cadavres

(3 systèmes implantaires)

• Sutures sur cadavres

PROGRAMME DU 20 MAI

> Chirurgies en direct sur patients au cabinet dentaire (2 à 3 chirurgies

implantaires) avec pour chaque patient :

• Briefing du cas et présentation clinique et radiologique

• Chirurgie en direct

• Discussion sur le cas clinique

Intervenants : Drs R. Da Costa-Noble,

Y. Lauerjat, R. Colomb, P.-M. Verdalle,

M. Pitz, A. Soenen et F. Vigouroux

Session 2 : Prothèse supra-implantaire  
9 et 10 juin

PROGRAMME DU 9 JUIN

> Conférences au siège du Laboratoire Acteon et 10 juin à l'Hôtel Kyriad

Prestige

• Prothèse supra-implantaire : scellée, vissée, stabilisée

• Temporisation en implantologie : les différentes solutions

• Présentation du plan de traitement et du devis en implantologie

• Prise en charge des cas complexes

• Chirurgie et prothèse assistée

par ordinateur

• Quel concept occlusal choisir dans les différents traitements implantaires

• Initiation aux techniques numériques

> Travaux pratiques

• Enregistrement sur arc facial et

montage sur articulateur : quand ?

pourquoi ? comment ?

• Empreintes sur différents

systèmes implantaires

Contact : Nicole Roussillon

Tél. : 06 26 80 46 43

@ : nicole@ceiop.com - 3w : ceiop.com



Cassettes  
MELAstore-Trays<sup>®</sup>



MELAtherm<sup>®</sup>IO



MELAtrace<sup>®</sup>



MELAprint<sup>®</sup>60

MELAG<sup>®</sup>  
Expert en Hygiène

## CHAÎNE D'ASEPSIS COMPLÈTE & INTERCONNECTÉE

MELAseal<sup>®</sup>200



MELAseal<sup>®</sup>pro



PREMIUM<sup>®</sup>Class



Containers  
MELAstore-Box<sup>®</sup>



Équipements fabriqués suivant  
normes et directives :

2006/42/CE (Directive Européenne)  
EN 285 (Grands Stérilisateurs)  
EN 13 060 (Petits Stérilisateurs)  
EN 11607 - 2 (Thermosoudeuses)

DIN EN ISO 15883 (Appareils de Nettoyage & Désinfection)  
93/42/CEE Classe IIa (Directive Européenne Produits Médicaux)



## ► La gamme de produits

3D VISTAVOX S DE DÜRR DENTAL

# Un aperçu en trois dimensions pour un diagnostic sûr

Le système de radiographie 3D VistaVox S permet de livrer, outre les clichés DVT, des orthopantomogrammes d'une qualité d'image parfaite.

**S**i l'implantologie, les fractures radiculaires ou maxillaires, les hyperplasies ou dysplasies font partie du quotidien d'un cabinet dentaire, le praticien peut être confronté à des situations qui nécessitent des images en trois dimensions pour un diagnostic radiologique fiable.

Dürr Dental complète VistaSystem et les VistaScan réputés sur le marché des scanners dentaires numériques par son système de radiographie 3D VistaVox S.

Cette innovation permet de livrer aux implantologues, chirurgiens-dentistes et dentistes, outre les clichés DVT, des orthopantomogrammes (ou panoramiques OPG) d'une qualité d'image parfaite.

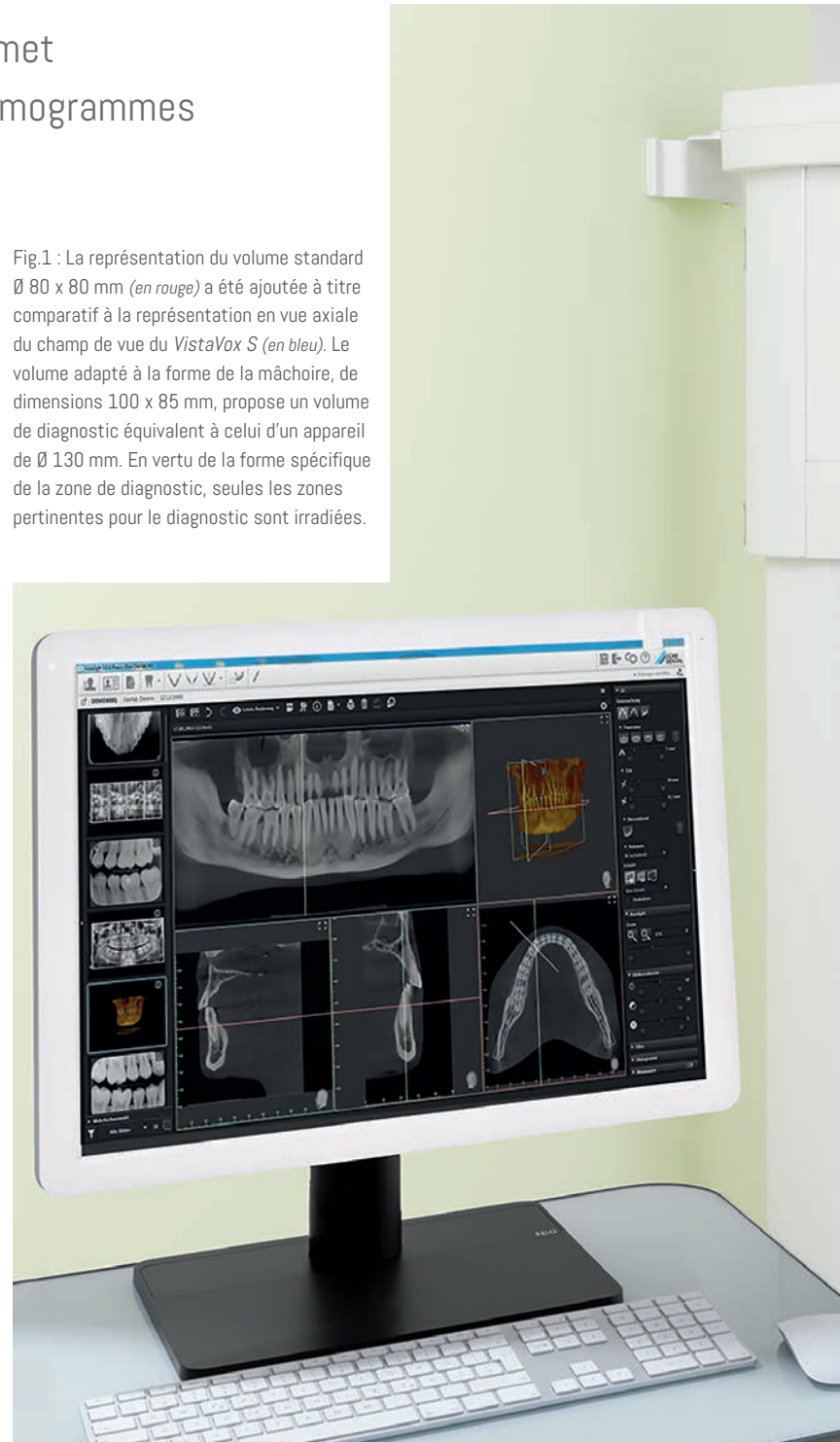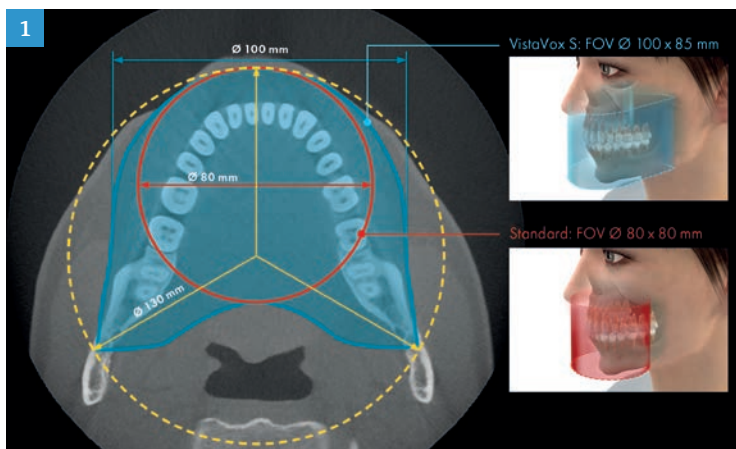
### VOLUME DE DIAGNOSTIC ÉQUIVALENT À CELUI D'UN APPAREIL DE 130 MM DE DIAMÈTRE

Le champ de visée du scanner dentaire d'un diamètre de 100 x 85 mm, reproduisant la forme de la mâchoire, propose un volume de diagnostic équivalent à celui d'un appareil de Ø 130 mm ; (Fig.1). En un seul positionnement, il fournit tous les prérequis pour la quasi-totalité des diagnostics dentaires 3D. Sa forme

anatomique permet de couvrir un champ de vision qui avec la technique 3D conventionnelle nécessitait des appareils onéreux de 130 mm de diamètre. Avec les 17 programmes panoramiques complémentaires de la technologie éprouvée S-Pan, les cabinets dentaires sont

**Le champ de visée du scanner propose un volume de diagnostic équivalent à celui d'un appareil de Ø 130 mm.**

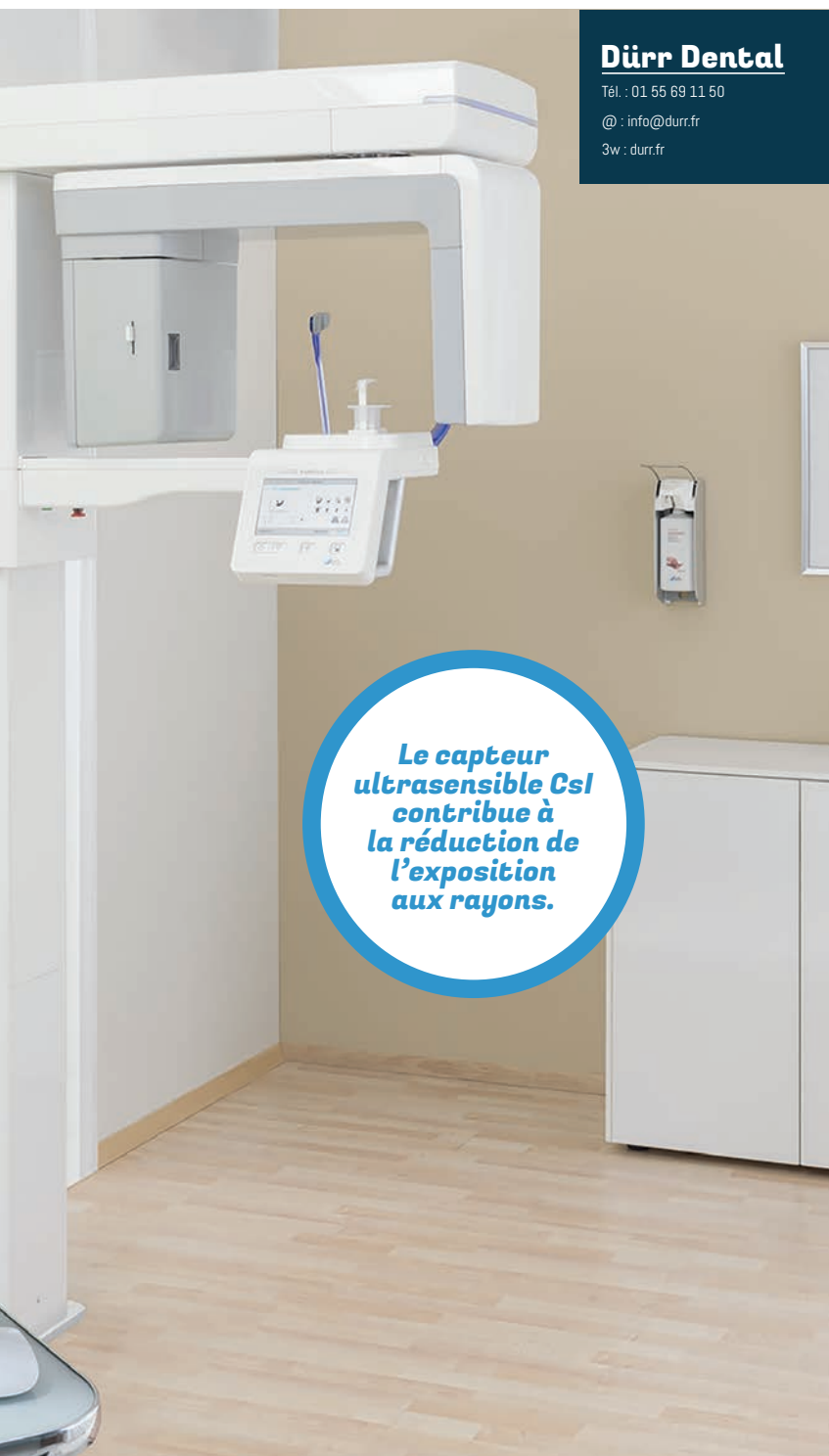Fig.1 : La représentation du volume standard Ø 80 x 80 mm (en rouge) a été ajoutée à titre comparatif à la représentation en vue axiale du champ de vue du VistaVox S (en bleu). Le volume adapté à la forme de la mâchoire, de dimensions 100 x 85 mm, propose un volume de diagnostic équivalent à celui d'un appareil de Ø 130 mm. En vertu de la forme spécifique de la zone de diagnostic, seules les zones pertinentes pour le diagnostic sont irradiées.





équipés des meilleurs outils d'imagerie diagnostique qui soient, qu'il s'agisse de 2D ou de 3D. La technologie **S-Pan** sélectionne automatiquement, à partir d'un grand nombre de couches, les sections d'images qui correspondent le mieux à l'anatomie de l'être humain. Il en résulte une image panoramique basée sur l'anatomie réelle du patient. Les écarts par rapport à la « dentition moyenne » sont également pris en compte, tout comme

l'inclinaison individuelle des dents. On obtient par conséquent une image d'une clarté exceptionnelle qui permet de trouver immédiatement les structures d'intérêt sur le plan anatomique. Comme la reconstruction s'oriente en fonction de la situation effective de la dentition, les erreurs de positionnement sont « compensées » dans certaines limites. Ainsi, le cabinet gagne du temps, et le patient ne subit aucune répétition de clichés.



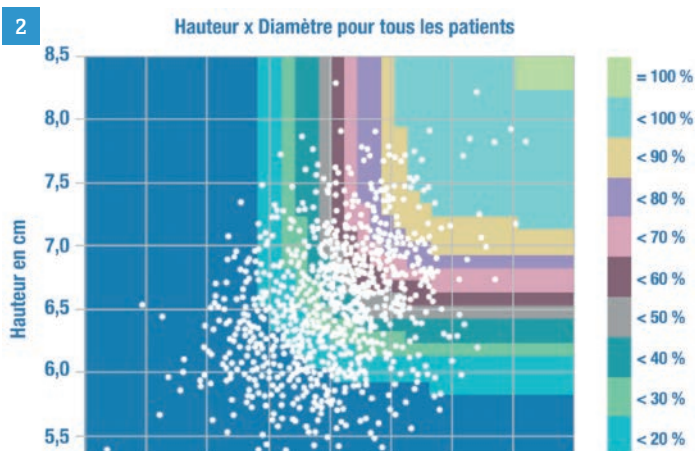## Dürr Dental

Tél. : 01 55 69 11 50

@ : info@durr.fr

3w : durr.fr

**Le capteur ultrasensible CsI contribue à la réduction de l'exposition aux rayons.**



## à savoir

### Diagnostic 3D : aperçu des indications

Les clichés 3D du VistaVox S offrent une plus grande certitude de diagnostic, permettant également la planification exacte d'une thérapie adaptée.

#### ÉBAUCHE DENTAIRE

- Hyperplasies et dysplasies
- Dents incluses

#### FRACTURES

- Fractures de la racine ou de la mâchoire

#### IMPLANTOLOGIE

- Implants/greffes osseuses dentaires
- Pour la planification
- En cas de complications

#### ENDODONTIE

- Examens de la région périapicale
- Anomalies complexes des canaux radiculaires
- Bris intracanalaires d'instruments de traitement de canal

#### CORPS ÉTRANGERS

- Suspensions de perforation, en particulier par tige
- Localisation du corps étranger dans la région buccale et maxillaire

#### LITHIASSE SALIVAIRE

- Localisation des concrétions

#### ALTÉRATIONS PATHOLOGIQUES

- Région maxillaire
- Os maxillaire
- Kystes, tumeurs, ostéonécroses

Fig.2 : Source et graphique :

conclusion de l'étude du Dr Johannes Krause, *Untersuchung zum erforderlichen Field of View für bildgebende 3D-Diagnostik in der Zahnmedizin. (Étude de détermination du champ de vue nécessaire aux diagnostics par image 3D en médecine dentaire)*, 01/01/2013.

Une étude menée par le Dr Johannes Krause sur 1 020 patients a montré qu'un volume de 85 mm de hauteur et 110 mm de diamètre est nécessaire pour couvrir à 100 % la zone dentaire de l'être humain. Selon cette étude, un volume de Ø 80 x 80 mm permet de fournir un diagnostic intégral pour seulement 1,4 % des patients. Le volume du VistaVox S, adapté à la forme de la mâchoire, recouvre au contraire la zone dentaire de tous les patients ; (Fig.2).

### RÉDUCTION DE L'EXPOSITION AUX RAYONS

VistaVox S se caractérise par son volume d'acquisition 3D idéal qui reproduit l'anatomie humaine. De plus, le capteur ultrasensible CsI contribue à la réduction de l'exposition aux rayons, garantie par une géométrie fine du capteur et une cinématique ingénieuse. Il est d'une utilisation conviviale avec le positionnement simple du patient en « face à face » avec un seul faisceau lumineux pour les clichés en 3D et trois pour les clichés en 2D. En outre, l'écran tactile 7" permet à l'équipe du cabinet une utilisation intuitive et fournit désormais, avec le logiciel ergonomique de traitement des images VistaSoft 2.0, un support professionnel pour l'imagerie 3D. ☺

# Collage de facettes en céramique

Choix du matériau, de la teinte, puis collage minutieux : pas à pas pour des facettes solides et esthétiques.

Un patient se présente à la clinique avec deux reconstitutions d'angle colorées en composite sur les dents 11 et 21 ; (Fig.1, 2). Ces dents vitales avaient été endommagées lors d'un traumatisme lorsqu'il était enfant. Il n'était pas satisfait de l'esthétique de ces restaurations ni de la forme générale et de la teinte des deux dents. Il a donc été décidé de réaliser des facettes en céramique sur les dents 11 et 21.

## LA PRÉPARATION

Pour sacrifier le moins possible de tissu dentaire sain tout en créant suffisamment d'espace pour la céramique, on a opté pour une préparation avec une réduction incisale de 1,5 mm et une réduction vestibulaire de 0,5 mm. Pour y parvenir, un *dept-cutter* a été utilisé : une fraise diamantée dotée d'échancrures de 0,5 mm de profondeur ; (Fig.3).

Pour pouvoir adapter la ligne médiane avec les nouvelles facettes, on a fraisé au centre à travers le point de contact. Sur la face distale, nous nous sommes arrêtés avant le point de contact.

L'épaulement fin a été réalisé à un niveau juxta-gingival, afin qu'un bon séchage soit possible et que la gencive ne soit pas endommagée. Les préparations ont ensuite été finalisées avec de fines fraises diamantées et des disques de polissage. Les restaurations en composite existantes étanches ont été laissées en place ; (Fig.4).

Étant donné la faible épaisseur des facettes transparentes, la couleur des dents fraisées joue un rôle important.

C'est pourquoi nous avons déterminé la couleur des moignons au moyen du teintier « *Natural Die* » ; (Fig.5). Pour finir, des empreintes ont été réalisées. Les restaurations provisoires ont été fixées avec 4 petits points de mordantage et un adhésif.

## LE COLLAGE

Afin de combiner une esthétique de haute qualité et une bonne solidité, nous avons choisi des restaurations en disilicate de lithium pressé, dont la face vestibulaire a ensuite été recouverte de céramique. Avant d'être collées, les facettes ont été essayées pour contrôler l'étanchéité marginale, les points de contact, l'occlusion, l'articulation et l'esthétique.

Ensuite, on a déterminé la bonne teinte de la pâte en testant différentes couleurs de « *Try-in Pastes* » sous les facettes. Pour ce patient, la couleur la plus appropriée était *Universal (A2)*. Les dents ont ensuite été polies à la pierre ponce et les facettes nettoyées à l'alcool, après quoi les dents de 14 à 24 ont été mises sous digue. Un cadre à digue a été placé sur le premier élément à coller. Ensuite, la facette a été essayée à nouveau pour contrôler qu'il n'y avait pas de frottement sur la digue ni le cadre et que la préparation était entièrement sèche ; (Fig.6).

Pour l'adhésion micromécanique, la facette a été mordancée 20 secondes à l'acide fluorhydrique 9 % ; (Fig.7), rincée un même laps de temps à l'eau, puis neutralisée dans une solution de poudre neutralisante pour céramique. Ensuite, la facette a été enduite de *Clearfil Ceramic Primer Plus*. Avec son silane et son MDP, ce primer assure une adhésion chimique à la facette et à la pâte composite.



## l'auteur

### Dr Paul de KOK

- Clinique de parodontologie d'Amsterdam
- Études de médecine dentaire à l'ACTA (Centre académique de médecine dentaire d'Amsterdam)
- Dentiste restaurateur agréé à la KvPA (Clinique de parodontologie d'Amsterdam)
- Professeur en dentisterie restauratrice indirecte au département de science des fonctions orales de l'ACTA
- Recherches au département de science des matériaux

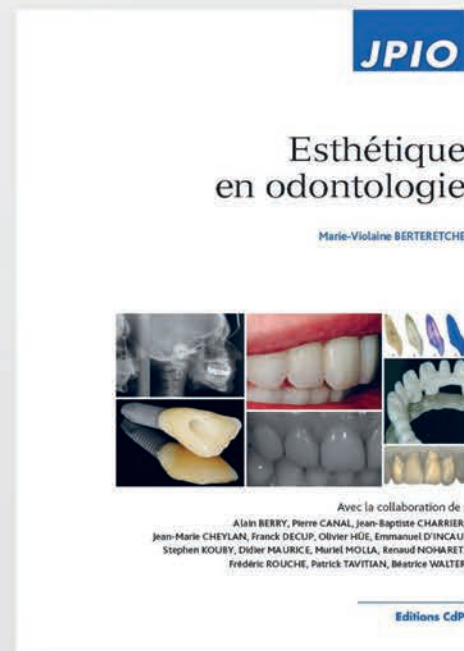### M. Eric VAN DER WINDEN

- Prothésiste dentaire (Oral Design Center Holland)





## Esthétique en odontologie



### Marie-Violaine Berteretche

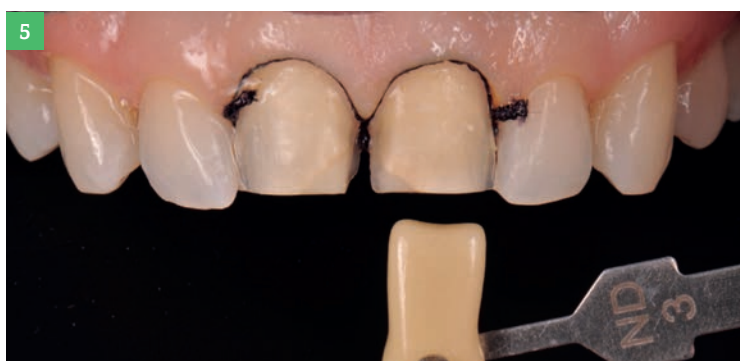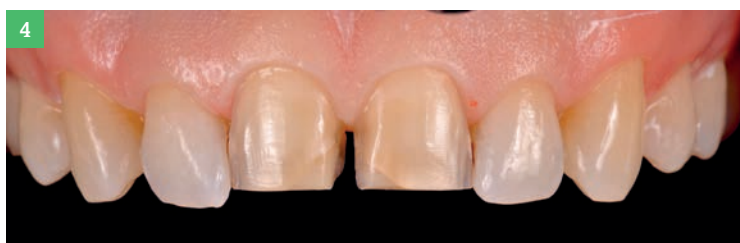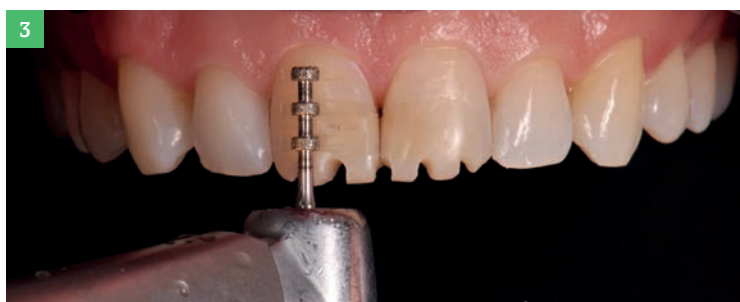
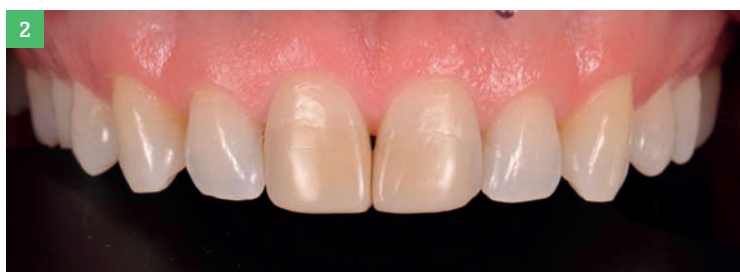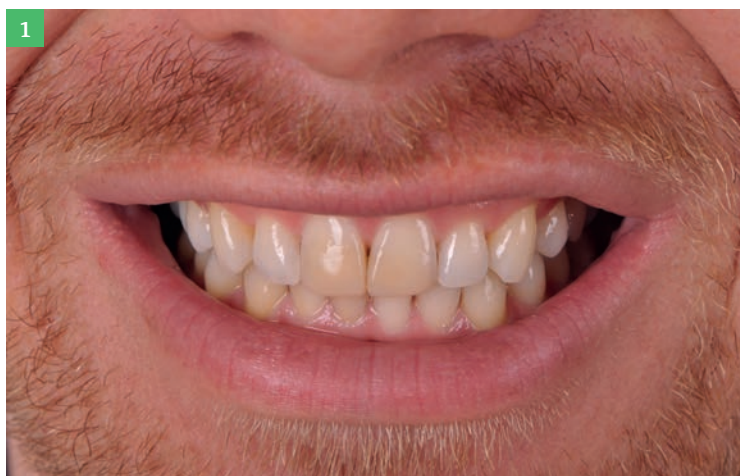Avant même d'aborder le sujet, une première question se pose : qu'est-ce que l'esthétique dans notre monde occidental actuel, et surtout qu'est-ce que l'esthétique en odontologie ? Depuis plus d'un demi-siècle, la demande s'est accrue, les patients devenant de plus en plus exigeants dans la recherche d'un idéal.

Bien évidemment, pour le praticien, cela impose une maîtrise technique des traitements prothétiques fixes, amovibles, ou implantaires : techniques qui ont fortement évolué grâce aux progrès des matériaux.

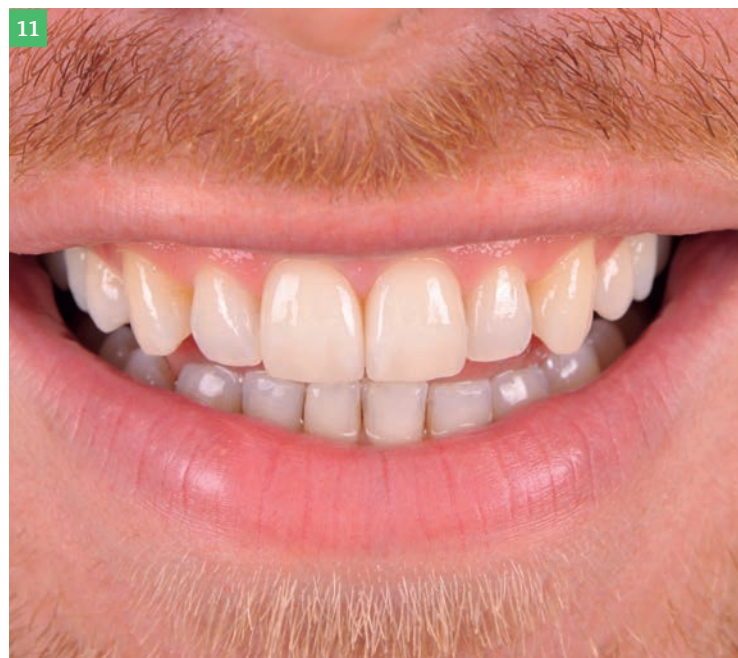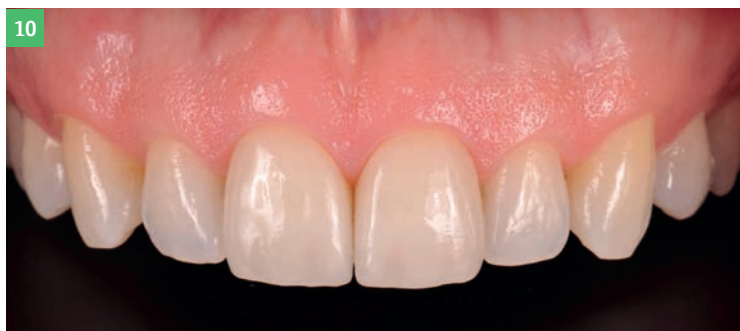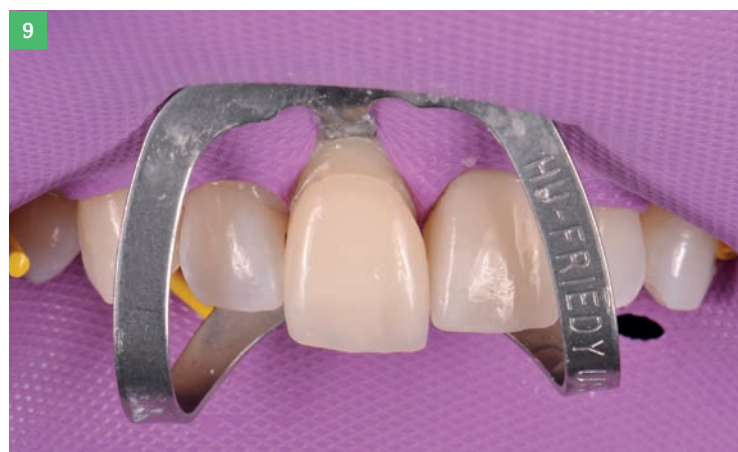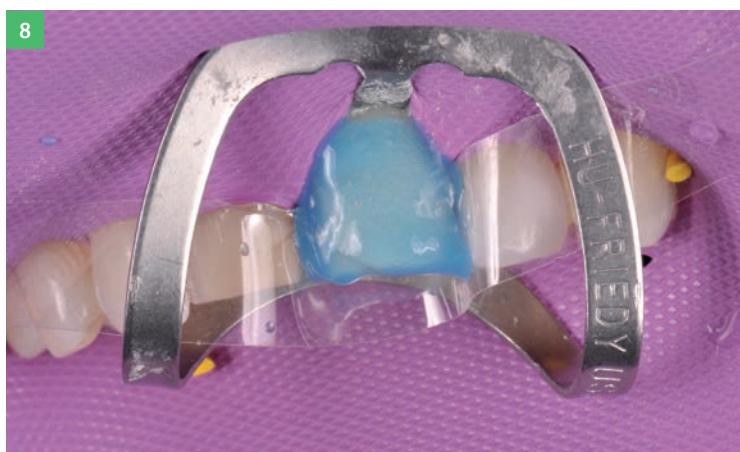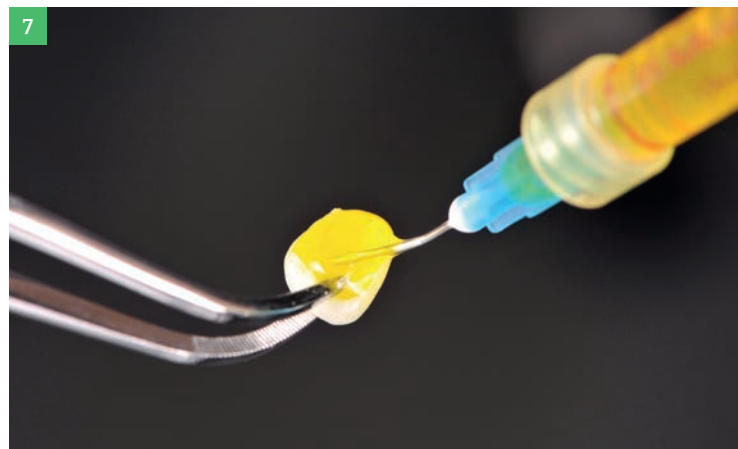
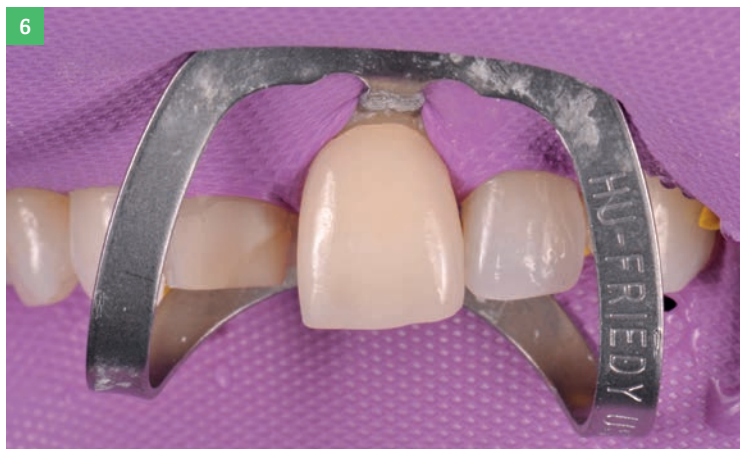La dentisterie « adhésive » et les composites ont ouvert de nouvelles voies thérapeutiques dont les résultats sont sans équivalent. La teinte, la couleur, les formes et tous leurs paramètres complémentaires sont reconstitués, reproduits, imités à la perfection. Ces résultats sont liés à la parfaite maîtrise des protocoles de réalisation. Ceux-ci sont décrits avec détails et précisions tout au long de cet ouvrage, permettant ainsi aux praticiens de perfectionner leur pratique personnelle, amélioration qui est à l'ordre du jour dans l'évaluation de ces mêmes pratiques.

280 pages, 105 euros.

**Commandez**  
et retrouvez toutes nos collections sur  
**[www.librairie-garanciere.com](http://www.librairie-garanciere.com)**







Les dents voisines ont été isolées au moyen d'un strip transparent, après quoi la préparation a été mordancée à l'acide phosphorique à 35 % ; (Fig.8). Après un rinçage abondant à l'eau et le séchage au jet d'air, le *Tooth Primer* a été appliqué et séché au jet d'air au bout de 20 secondes.

Une fine couche de *Panavia V5* a alors été appliquée dans la facette. En appuyant doucement avec le doigt, on a placé la facette sur la préparation. Les principaux excès le long des bords ont été retirés avec une micro-brosse. La pâte a été photopolymérisée depuis la face vestibulaire et palatine durant 5 secondes.

Les derniers excès ont été enlevés à l'aide d'une curette et d'un fil dentaire. Un gel de glycérine a ensuite été appliqué sur le contour afin d'éviter l'inhibition par l'oxygène durant la polymérisation.

Le *Panavia V5* a enfin été polymérisé le long des deux côtés durant 20 secondes, le gel de glycérine rincé et les bords ont été finis avec un polissoir pour composite. Après la mise en place de la première facette, le cadre à digue a pu être déplacé vers l'élément voisin pour le collage de la deuxième facette. Celle-ci a à nouveau été essayée, puis prétraitée et collée de la même façon ; (Fig.9).

### LE RÉSULTAT

Quelques semaines plus tard, les facettes ont été contrôlées ; (Fig.10). Le patient est très satisfait de l'esthétique de ses deux incisives centrales.

La transition entre dent et restauration est invisible et la gencive est saine. La transparence, la structure de la surface et le brillant sont mieux assortis aux dents voisines et à son sourire ; (Fig.11). ☺



# Le magazine à offrir à vos patients Pour gagner leur motivation !

**Pathologie**      **Mise en page claire et attractive**

**Explications précises et pédagogiques**

**64 pages d'explications pédagogiques**

**LA CARIE**  
**LA COURONNE**  
Une dent dévitalisée doit être protégée par une couronne pour éviter la fracture, restaurer l'esthétique, permettre la mastication et consolider les dents voisines. C'est un travail délicat et précis qui demande expérience, équipement et temps.

**LE REMPLACEMENT DES COURONNES USAGÉES**  
Votre dentiste vient de diagnostiquer une couronne usagée, même indolore. Il ne faut pas négliger ce problème qui peut entraîner une carie ou un déchaussement irréversible.

**LES ANTS OTHÈSES**  
...tions  
...tion  
...e totale sur implants

**Couverture personnalisable emplacement vierge dédié au cachet du cabinet**

**SOURIRE MODE D'EMPLOI**

**Schémas explicatifs**      **Encadrés informatifs et ludiques**

**Idéal en salle d'attente** 😊

## LES THÈMES TRAITÉS :

- **La carie** (s'en protéger, l'inlay-onlay, la couronne sur dent vivante, la carie avancée, la dévitalisation, les consolidations, la couronne, le remplacement d'une couronne usagée)

- **La maladie parodontale**
- **L'édentation** (unitaire, multiple, l'appareil amovible, le bridge, les implants, l'édentation et la prothèse totale)
- **Porter un appareil amovible, les soins locaux**
- **Le kyste**

- **Après une chirurgie** (douleurs, traitement, alimentation)
- **Orthodontie**
- **Problèmes esthétiques**
- **Taches, colorations et teintes**
- **Prévention enfantine...**

## BON DE COMMANDE

**OUI, je commande**

**SOURIRE  
MODE D'EMPLOI**

Je retourne le bulletin avec mon règlement par chèque à l'ordre d'EDP SANTÉ :

**SOURIRE MODE D'EMPLOI**  
Le Décisium - Bâtiment C1  
1, rue Mahatma Gandhi  
13100 Aix-en-Provence  
Tél. : 04 42 38 58 54  
contact@edpsante.fr

Nom : ..... Prénom : .....  
Adresse : .....  
Code postal : ..... Ville : .....  
Tél. : .....

Email : .....@.....

Je choisis la formule suivante (cocher la case correspondant à la formule choisie)

**Version papier**

- 10 exemplaires  
 20 exemplaires

Participation aux frais de livraison :

**Version numérique personnalisée**

**Utilisation illimitée,  
avec vos coordonnées  
et votre photo en couverture**

(notre équipe prendra contact avec votre cabinet afin de créer votre couverture personnalisée)

**Tarifs**

- 45 € TTC  
 82 € TTC

+ 4.50 €

290 € TTC

version numérique

Cette publication vous est offerte par :  
Cabinet des Docteurs  
Lomchamps, Bernier  
et Whiemanois  
2, place de la Préfecture  
13000 Marseille  
Tél. : 04 91 22 56 12  
dr-marie-lomchamps.chirurgiens-dent

# ► les petites annonces

ÉCHANGES ENTRE PROFESSIONNELS

Pour un maximum de visibilité, le service « Petites Annonces » de Dentoscope vous propose ses formules « TOUT COMPRIS ». Rendez-vous sur : [edp-dentaire.fr/petites-annonces](http://edp-dentaire.fr/petites-annonces) pour connaître toutes les modalités !

## OFFRE D'EMPLOI Agent commercial

### 2016-10-06-3 / 68 - COLMAR

Nous faisons partie des leaders mondiaux dans la fabrication d'instruments rotatifs pour les cabinets dentaires et laboratoires de prothèse dentaire. Dans le cadre de notre activité sur le marché français, nous élargissons notre force de vente directe avec des agents commerciaux indépendants. Vous représentez directement la société auprès de notre cible. Vous êtes un vendeur actif, idéalement issu du monde dentaire, mais pas uniquement. Dans le cadre de votre activité, vous êtes constamment amené à être en contact avec les cabinets ou laboratoires dentaires. Nous vous formons aux techniques dentaires et à nos produits. Aussi, nous prenons en charge vos activités de vente et vous appuyons avec des actions et outils marketing. La réalisation de vos ventes sera rémunérée par une commission motivante. Nos instruments sont utilisés au quotidien par les dentistes et prothésistes. Nous vous offrons l'opportunité de développer un réseau en pleine expansion avec des produits de fabrication allemande de haute qualité et un bon positionnement tarifaire. Vous souhaitez relever le défi ? Alors merci de nous envoyer votre candidature complète avec la réf. NTI-Agent co. en précisant vos activités, expériences, qualifications, gamme de vente actuelle ainsi que votre secteur géographique par mail.  
@ : [nti@ipn-eurocentre.com](mailto:nti@ipn-eurocentre.com)

## Collaboration

### 2016-11-15-1 / 11 - LIMOUX

Cabinet omni. avec pratique implanta., situé à 1h de Toulouse, 1h30 de Montpellier et 2h de Perpignan, cherche collaborateur(trice), à temps complet, à partir de janvier 2017. Évolution vers une asso. possible. Cherche personne motivée, dynamique, consciencieuse, rigoureuse. Travail assuré, patientèle importante et agréable. Très fort potentiel, bel avenir assuré pour une personne impliquée ! Cabinet constitué d'un plateau technique de 156 m<sup>2</sup> avec 3 salles de soins, secrétaire, assistante, pano. num., info. Julie, 3D,

Gamasonic. L'hébergement sur place est possible au début. Les conditions de rémunération sont classiques.  
Tél. : 04 68 31 15 15 - @ : [dr.ribes@hotmail.fr](mailto:dr.ribes@hotmail.fr)

### 2016-10-19-2 / 21 - DIJON

Cabinet dentaire Dijon recherche collaborateur en vue asso., vaste local, pratique implanta., quartier en renouveau, la clientèle est à créer aux côtés d'un praticien senior.  
Tél. : 03 80 52 85 94  
@ : [cadjident@orange.fr](mailto:cadjident@orange.fr)

### 2016-10-05-4 / 29 - QUIMPER

Clinique de l'Océan recherche collaborateur ou associé en vue de cession. Cabinet d'implanto., paro., omni. dans locaux exceptionnels : bloc opératoire, pano. *cone beam Vatech*, C.A. 700 K€, 4 jours. Plus d'informations sur le site de la *Clinique de l'Océan Quimper*.  
Tél. : 06 81 10 56 17  
@ : [jerome.picard@orange.fr](mailto:jerome.picard@orange.fr)

### 2016-12-11-1 / 59 - MARPENT

Je recherche un et/ou une consœur en omni., aimant le travail de qualité réalisé dans un bon esprit d'équipe. Vous êtes expérimenté, motivé, et doté d'un bon sens relationnel. Ce poste, déjà existant, à fort potentiel, sera libre courant janvier 2017. Une installation pourra être envisagée si affinité avec l'équipe. Des compétences en paro., implanto., chirurgie buccale seraient un réel plus. Un spécialiste serait aussi le bienvenu. Notre cabinet est organisé sur trois postes neufs, aux plateaux techniques modernes dont un laser Erbium Yag et, sous peu, un *cone beam*, avec un étage aménageable. Nous sommes deux praticiens épaulés de trois assistantes diplômées et formées au travail à 4 mains avec le Dr Herluf Skovsgaard. Notre clientèle est conviviale et fidèle. Nous sommes proches du lac du Val Joly et du golf de Mormal. Ce poste est idéal pour qui souhaite une alliance entre qualité de vie et cadre pro. épanouissant, à deux pas de grandes villes françaises et belges. Pour plus d'informations, vous pouvez me contacter et visiter mon site.  
Tél. : 06 75 37 64 39  
@ : [pascal.dutremee@wanadoo.fr](mailto:pascal.dutremee@wanadoo.fr)  
3w : [dr-dutremee-pascal.chirurgiens-dentistes.fr](http://dr-dutremee-pascal.chirurgiens-dentistes.fr)

### 2016-11-15-2 / 66 - PERPIGNAN

SCM recherche collaborateur(trice) sur 3<sup>e</sup> fauteuil existant, cabinet informatisé Julie, pano 3D, bloc chirurgie, horaires au choix.  
Tél. : 04 68 54 25 01  
@ : [bearetheuze@orange.fr](mailto:bearetheuze@orange.fr)

### 2016-12-05-2 / 76 - LE HAVRE

Cabinet dentaire 170 m<sup>2</sup> avec laboratoire de prothèse dentaire sur place, recherche collaborateur(trice). C.A. intéressant, pourcentage de rétrocession à définir entre 30 % et 40 %. Possib. de collaboration salariée. Cabinet neuf, équipement récent, grande part de prothèse dans les actes.  
Tél. : 06 33 36 71 25  
@ : [tettyto@gmail.com](mailto:tettyto@gmail.com)

### 2016-10-04-2

#### 83 - CAVALAIRE-SUR-MER

Cherche remplaçant(e) congé maternité puis collaboration, omni., au 01/12/2016. Bon potentiel.  
Tél. : 04 94 01 91 01  
@ : [valery.grard@free.fr](mailto:valery.grard@free.fr)

## Collaboration ODF

### 2017-01-20-1

#### 36 - CHATEAURoux

Cabinet d'ortho. exclusive recherche collaborateur(trice) en vue d'association. Région sous-dotée en ODF. Équipe performante (2 secrétaires, 2 assistantes, 1 coordinatrice). Plein centre-ville. En Rdc, spacieux (250 m<sup>2</sup>), lumineux et moderne. 3 fauteuils + 1 pré-équipé.  
Tél. : 02 54 07 00 54  
@ : [beatriceclarisse@yahoo.com](mailto:beatriceclarisse@yahoo.com)  
3w : [dr-beatrice-clarisse.chirurgiens-dentistes.fr](http://dr-beatrice-clarisse.chirurgiens-dentistes.fr)

## Remplacement

### 2017-01-06-6 / 59 - LILLE

Jeune diplômé de la faculté d'odontologie de Toulouse, j'ai terminé ma 6<sup>e</sup> année en 2015 et j'ai validé ma thèse mi-déc. 2016. Je recherche actuellement des remplacements ou une collaboration dans la métropole lilloise, je me déplace jusqu'à 45 minutes en voiture autour de Lille Europe. Confraternellement vôtre.  
@ : [gregoire.determe@yahoo.fr](mailto:gregoire.determe@yahoo.fr)  
Tél. : 06 79 53 51 53

## ASSISTANT DENTAIRE H / F Demande

### 2017-01-30-6 / 59 - LILLE

Recherche contrat en alternance pour être formée au métier d'assistante dentaire. Victoria, 27 ans et je réside à Lille. Après 8 ans dans le milieu de la cosmétique je suis à la recherche d'une nouvelle aventure pro. Je souhaite devenir assistante dentaire et suis à la recherche d'un cabinet dentaire sur Lille ou sa métropole. Mon précédent métier m'a permis d'acquérir une excellente dextérité et un parfait sens du contact. Issue d'un métier exigeant, je suis forte d'une excellente élocution et d'une parfaite capacité d'adaptation. Mon but : répondre aux besoins des collaborateurs ou de vos clients de façon pertinente et vous aider quotidiennement dans les tâches liées au métier. Vous l'avez compris je suis motivée et je souhaite rejoindre une équipe dynamique qui me permettra de devenir une excellente assistante dentaire. Je suis à votre disposition pour une éventuelle rencontre afin de vous exposer mon profil et mes motivations à intégrer un cabinet pour me former au métier d'assistante dentaire par le biais d'un contrat de professionnalisation.  
Tél. : 06 74 96 14 95  
@ : [vicmanvoisin@gmail.com](mailto:vicmanvoisin@gmail.com)

## CABINET Vente

### 2016-09-26-3 / 01 - LAGNIEU

Proximité Lyon, vends cabinet tenu 40 ans cause retraite. Cabinet omni. avec ODF, 3 praticiens en SCM. Chirurgie implantaire à dev. dans salle dédiée. C.A. moyen de plus de 500 000 € avec 10 semaines de congés. Possibilité d'accompagnement en collaboration.  
Tél. : 04 74 34 80 55  
@ : [patrick.dupuy@netmedicom.com](mailto:patrick.dupuy@netmedicom.com)  
3w : [cabinetdentairelagnieu.com](http://cabinetdentairelagnieu.com)

### 2016-10-03-3 / 06 - NICE

Cabinet idéalement situé entre Nice et Monaco, en bord de mer. Matériel en excellent état. Bonne patientèle. Possibilité d'un 2<sup>e</sup> fauteuil.  
Tél. : 07 50 07 03 24  
@ : [starimmo5@gmail.com](mailto:starimmo5@gmail.com)



2017-01-12-1

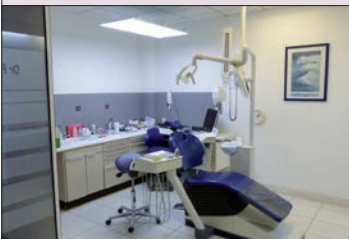
**12 - RODEZ-LE MONASTÈRE**

Cause retraite juillet 2017, cède cabinet tenu 40 ans, bon C.A., 90 m², climatisé, Trophy gestion RVG, assistante. Possib. de 2<sup>e</sup> fauteuil (local pré-aménagé). Rdc aux normes PMR. Facilité de parking gratuit.  
Tél. : 06 71 74 19 09  
@ : bernard.tichit095@orange.fr

2016-11-17-1

**13 - MARSEILLE**

Omni. au sein d'une SCM de 2 praticiens. Situation et quartier très agréables en bord de mer (Corniche). Local de type commercial en Rdc. Réagencement récent (100 m²). Accessibilité. Fauteuil Sirona, RVG, pano., info. en réseau. Implanto matériel, possibilité 2<sup>e</sup> fauteuil (local pré-équipé). C.A. : 240 K€. 3.5 j/sem./10 mois.  
Tél. : 04 91 52 18 50  
@ : cabinet.ferchat@wanadoo.fr



2016-09-20-2 / 14 - VIRE

Praticien 67 ans en cumul emploi retraite cède cabinet ergonomique, 115 m², deux fauteuils, Rdc, accès PMR, centre-ville, grand parking, 5 000 dossiers, prix 15 K€ compensés par prime CPAM de 15 K€ par praticien pour zone très sous-dotée. Les

murs sont actuellement à vendre en agence immobilière (cabinet Folliot Vire : 02 31 69 14 14) au prix du marché. Pour plus d'informations me contacter par téléphone.  
Tél. : 06 77 78 17 47  
@ : alain.nanci@orange.fr

2017-01-14-1 / 21 - DIJON

Dijon ville cède cabinet 40 m² omni. Toutes propositions envisageables.  
@ : edith.combriechapuis@sfr.fr  
Tél. : 06 21 60 86 51

2017-01-30-1  
**30 - SAINT-JEAN-DU-GARD**

Cession cabinet cause retraite au sein de la Maison de santé pluri-professionnelle de Saint-Jean-du-Gard. Équipe pluri-pro. sympathique et dynamique (3 médecins généralistes, 1 kiné, 6 infirmières, 1 pédicure-podologue, 2 sages-femmes et des vacataires). Le cabinet comporte un secrétariat, une salle de soins avec unit Planmeca, RVG Planmeca, une salle de sté., une 2<sup>e</sup> salle de soins pré-équipée pour l'implanto. et la radio pano. Locaux neufs (terminés en 2015 aux normes PMR) entièrement info.  
Tél. : 04 66 85 31 08  
@ : marcbernard0607@orange.fr

2016-11-13-1

**37 - JOUÉ-LES-TOURS**

Cède gracieusement patientèle ODF exclusive reçue dans cabinet spacieux (164 m²) et lumineux. Appartement situé en centre-ville, Indre-et-Loire, normes PMR, proche collèges et lycées, tramway, bus, périphérique, gare. Proposé à 230 000 €.  
Tél. : 02 47 53 44 18 - @ : fndb@free.fr

2017-02-02-1 / 44 - NANTES

Vente cabinet Nantes périphérie. Très bonne rentabilité. Au sein d'une maison médicale, dans un secteur géo. en évolution, le cabinet est équipé avec du matériel entretenu. Activité omni. constante depuis de nombreuses années. Potentiel à dev. si l'acquéreur en éprouve le besoin. Disponible à partir de l'été 2017.  
Tél. : 07 85 89 03 22.  
@ : contact@hippocrate-transactions.fr

2017-02-02-5 / 45 - MONTARGIS

Cause retraite vente cabinet centre-ville avec ou sans murs, 105 m², Rdc, 2 équipements, parking.  
Tél. : 02 38 9816 76  
@ : jfmc.martin@wanadoo.fr

2016-10-24-1 / 45 - ORLÉANS

Cabinet en vente à Orléans centre (125 m²), dans immeuble médical. Bon C.A., patients très agréables. Matériel en bon état (pano. Vistascan). Aux normes PMR. 5 parkings indiv. et patients. Proximité gare. Peut intéresser aussi un couple (2 fauteuils).  
Tél. : 02 38 54 62 63  
@ : dracouvret@leress.fr

2016-12-04-1

**51 - CHÂLONS-EN-CHAMPAGNE**

Cherche successeur cause retraite au 01/10/2017. Cabinet tenu 37 ans, actuellement en SCM avec deux médecins. Collaboration préalable possible. Visible sur Internet.  
Tél. : 03 26 65 02 90 / 06 14 88 27 45  
@ : alain.mollet@wanadoo.fr  
3W : docteur-alain-mollet.chirurgiens-dentistes.fr

2017-01-25-1

**56 - VANNES**

Cède pour fin 2017 cabinet, facile d'accès, dans groupe médical dynamique (8), faibles charges SCM, collaboration ou remplacement possible avant rachat.  
Tél. : 06 45 45 54 04  
@ : mclancereau@gmail.com

2016-10-26-10

**57 - MOYEVRE-GRANDE**

Vends les murs d'un cabinet fermé pour cause de retraite après 39 années d'exercice. Beau local de 130 m² au Rdc d'un petit immeuble en centre-ville. Local vide, reste seulement les meubles de l'accueil et toutes les arrivées techniques prévues pour 3 équipements. Secteur à forte densité de population. Idéal pour 2 praticiens. Prix à débattre : 100 000 €.   
Tél. : 06 89 78 15 18  
@ : dr.delannoy.gilles@wanadoo.fr

2016-11-29-1

**62 - LE TOUQUET-PARIS-PLAGE**

Vends cabinet dans SCM 3 praticiens. Omni., esthé., implanto.. Exercice agréable, cadre de vie exceptionnel. Très bon fichier patients et C.A.  
Tél. : 06 60 87 85 33  
@ : cousinfred@yahoo.fr

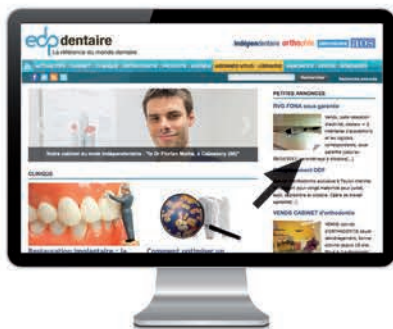2017-01-15-1

**64 - ANGLET**

Côte basque, à vendre cause retraite 09/2017 cabinet tenu 39 ans. Possibilité 2<sup>e</sup> fauteuil, situé dans quartier très recherché, à 2 min des plages. Accès PMR.  
Tél. : 05 59 03 98 66 / 07 69 10 31 93  
@ : cabdentaire64@gmail.com

Pour vos annonces dentaires, misez sur la force de diffusion de notre groupe !

**AVEC NOS PACKS, DIFFUSEZ VOS ANNONCES**




**Sur internet : le site edp-dentaire**

- 10 000 visiteurs par mois | 30, 60 ou 90 jours
- + Dentoscope : envoyé aux 27 000 cabinets dentaires de France métropolitaine
- + Orthophile : lu par 50 % des orthodontistes.

**MAXIMISEZ VOTRE EFFICACITÉ AVEC :**

- + des options de diffusion presse dans Indépendantaire diffusé à 10 000 exemplaires.
- + des options de visibilité (photos, mise en avant, etc.)



Pour passer votre annonce, une seule adresse :

[www.edp-dentaire.fr](http://www.edp-dentaire.fr) onglet « petites annonces »

Support téléphonique au 04 42 38 58 54

# ► les petites annonces

ÉCHANGES ENTRE PROFESSIONNELS

## 2016-10-05-6 / 68 - COLMAR

Dans maison médicale cède pour cause de retraite cabinet tenu 36 ans à Turckheim 68230. C.A. 600 K€ pour 30 h/sem. Patientèle très agréable.

Tél. : 06 15 41 49 64

@ : philippe.bernhard@free.fr

## 2017-01-15-2 / 69 - LYON

Cède fin 2017 cabinet Lyon 5<sup>e</sup>/9<sup>e</sup> avec ou sans murs (41 ans). Omni. et implanto., C.A. moyen 32h/sem. 3 dernières années 360 K€ sur 4 jours fort potentiel. 75 m<sup>2</sup>, accueil ouvert, 1salle de sté, 1 salle d'attente. 2 fauteuils, pano num. Réseau Visiodent 6 postes. Accès PMR. Avec ou sans reprise d'une assistante qualifiée. Centre commercial parking libre 200 places. Chauffage gaz et clim. complète. Prix 15 % du C.A. à débattre. Présentation de clientèle. Étude ttes propo., tout renseignement sur demande.

Tél. : 04 78 36 08 65

@ : drpaultouboul@gmail.com

## 2016-10-12-1 / 69 - LYON

À vendre Lyon 7<sup>e</sup>, bd Yves Farge, locaux de 128 m<sup>2</sup> en Rdc sur jardin, idéalement placés et agencés pour un cabinet dentaire ou d'orthodontie, proches de tous commerces (alimentaires, pharmacie), des transports (tram, métro, bus) et axes autoroutiers. Vous disposerez d'un espace actuellement composé d'une grande entrée, de 6 bureaux, d'un espace cuisine et sanitaires. Possib. de 3 garages/box fermés en sous-sol.

Contact I. Rampa (Agent Co).

Tél. : 06 14 56 50 49

@ : i.rampa@pietrapolis.fr

## 2017-01-27-1 / 72 - CHANGÉ

Retraite très proche (fin 2017). Dommage de fermer mon cabinet étant donné ses atouts et sa patientèle. Situé à 3 km du Mans dans un cadre idéal avec fort potentiel, au sein d'une SCI. Toutes modalités à étudier.

Tél. : 06 43 69 71 33

@ : jeanjacquesbayle@wanadoo.fr

## 2017-02-02-3 / 75 - PARIS

Périphérie Paris ouest vente cabinet de chirurgie orale. La situation géographique de ce cabinet est un atout majeur. Certains actes sont effectués sous AG dans une clinique renommée de Paris. Le cabinet est à céder en 2017. 1 fauteuil et 1 pano. Activité de chirurgie orale exclusive. Audit expertise réalisé.

Tél. : 07 85 89 03 22

@ : contact@hippocrate-transactions.fr

## 2017-01-31-1 / 78 - LIMAY

Cause retraite juillet 2017, cède cabinet omni (36 ans) dans SCM 2 dentistes, situé dans un centre médical et paramédical très dynamique (6). Travail 3,5 j, mais fort potentiel.

Matériel Eurodent, fichier Visiodent.

Tél. : 06 17 62 05 39

@ : docteurmcgr@gmail.com

## 2016-10-06-2

### 78 - SAINT-GERMAIN-EN-LAYE

Cabinet vend matériel et patientèle sans local cause retraite.

Tél. : 06 84 04 14 72

@ : drbonanmarc@gmail.com

## 2017-01-09-1 / 83 - RAMATUELLE

Var, bord de mer : urgent, cède cabinet situation et cond. de travail except., C.A. sur 3,5 j, 2<sup>e</sup> salle op. aménageable, convient semi-retraite (au soleil !). Clientèle agréable et en partie étrangère. Négociable.

Tél. : 04 94 79 28 59

@ : frjammes@aol.com

## 2016-10-04-1 / 89 - YONNE

Yonne nord - 1h30 de Paris. Cause retraite fin 2016 cède cabinet. Env. paisible. Patientèle agréable et fidèle à dév. Équipement de qualité. Sans personnel. Locaux loyer raisonnable.

Julie RVG. Prix à débattre.

Tél. : 06 14 67 08 00

@ : henri.mesley@orange.fr

## 2016-10-26-9 / 93 - LES LILAS

Vends cabinet récent, 2 fauteuils Kavo, pano. Planmeca, Vistascan, Gamasonic. À 2 pas du métro Mairie des Lilas (ligne 11) et à 20 min de Châtelet. Cabinet au 2<sup>e</sup> étage (sans ascenseur, dérogation handicapée validée). Bail renouvelé pour 9 ans. Gros potentiel. C.A. sur 3 jours 250 K€. Étude ttes propo. Collab. avant si besoin à partir du 07/11/17.

Tél. : 06 88 59 63 97 - @ : drfoscolo@gmail.com

## 2017-02-02-2 / 93 - PANTIN

Périphérie Paris est, vente cabinet situé dans une ville jouxtant la périphérie est de Paris. 2 fauteuils. Patientèle fidèle à développer. Activité omni. Le C.A. est stable. Très bonne rentabilité. Audit expertise réalisé. Disponible de suite.

Tél. : 07 85 89 03 22

@ : contact@hippocrate-transactions.fr

## 2017-01-23-3

### 94 - L'HAY LES ROSES

Cause départ retraite vente cabinet avec ou sans les murs, plein centre-ville, près mairie, écoles, marché. Résidence standing agréable, autobus au pied de l'immeuble. 1<sup>er</sup> étage, 2 ascenseurs, normes PMR, cave, parking. Matériel Castellini mai 2012, RVG Windy juin 2016, Visiodent depuis 1992, 2 ordi., 4 écrans avec plus de 8 300 patients mémorisés. C.A. 254 K€ sur 3 ans.

Tél. : 06 47 59 67 15

@ : sam.miller@orange.fr

## 2016-10-19-3

### 94 - NOGENT-SUR-MARNE

Urgent pour cause d'un départ à l'étranger, cède cabinet (20 ans) (murs et patientèle) en parfait état dans un cadre agréable, 2 fauteuils, assist. qualifiée, matériel de qualité en bon état, info. Carestream Trophy, RVG, esthétique (lampe Zoom), possib. pano., dérogation normes PMR. C.A. moyen 165 K€ sur 2,5 j. + murs (local 60 m<sup>2</sup>).

Tél. : 06 14 26 12 34

@ : laet.eric@wanadoo.fr

## 2017-01-23-4 / 98 - PAPEETE

À vendre cause retraite 11/2017, cabinet omnipratique situé au centre-ville de Papeete (Tahiti), dans un immeuble neuf, avec parking, quartier d'affaires et commerçant. Unit Planmeca neuf. Possibilité d'un 2<sup>e</sup> fauteuil.

Tél. : 06 39 05 15 21

@ : jpbrison@yahoo.fr

## MATÉRIEL DIVERS Achat

### 2016-12-22-2 / 59 - LILLE

Achète mobilier médical des années 1900-1970 en bois ou métal et mobilier de maison des années 30 à 70. Meuble ou vitrine médicale en fonte ou bois, avec portes vitrées, nombreux tiroirs et plateau en marbre. Meubles ronds avec plateau en opaline, lampe scialytique sur pied. Ancien sujet anatomique (écorché), crâne ou squelette d'étude. Tout mobilier design ou vintage de maison ou de salle d'attente des années 30 à 70, luminaire (applique ou lampadaire, articulés, à balancier ou contre-poids) et objet de décoration. Achat dans toute la France.

@ : huet1972@gmail.com

## Ventes

### 2016-11-03-2

#### 33 - TARGON

Pour raison de santé à vendre solution CFAO complète Carestream comprenant : un scanner couleur réelle, USB, sans poudre CS 3500 garantie 3 ans, une unité d'usinage CS 3000 garantie 1 an, un four à céramique Vita Programat CS 2. Mises à jour des logiciels incluses. Installation par réseau Carestream.

Contact : Ch. Leconte au 06 07 54 49 90.

Tél. : 05 56 23 90 26

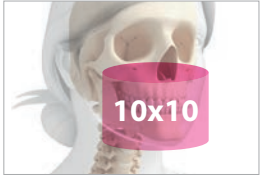@ : docguadagnin@hotmail.fr

### 2016-10-03-2 / 75 - PARIS

Suite cessation d'activité, à vendre : cabinet : Unit Airel PE8 Twin (2005) + fauteuil programmable unit 6 instruments comprenant : soufflette, 2 turbines Kavo et WH (sans lumière), 2 micromoteurs électriques Bien-Air MC2 et MC3 LED (avec lumière), détartreur Suprasson Newton Satelec (sans lumière), vasque sur bras télescopique. Aspirateur chirurgical Dürr Dental + séparateur amalgame sous coffrage isolant. Support Cattani 2 tuyaux, sur bras télescopique. Tablette sur roulettes avec Camping Gaz intégré. Un siège opérateur et un siège assistante. Meubles muraux métalliques avec vasque Jouk. Meubles muraux de rangement suspendus façon « ronce de noyer » avec angle. Meubles de rangement façon « ronce de noyer » sur piétements au sol. Malaxeur Pentamix 3M. Malaxeur amalgame. Injecteur anesthésique Anaject. Lampe à polymériser Translux CL Kulser. Localisateur apex Raypex 5 VDW. Moteur endo. multiprogrammes Wave One Dentsply Maillefer. Scialytique Philips et générateur Gendex Oralix 1997 sur colonne plafonnier et bras télescopiques. Chariot mobile Zilfor 3 plateaux avec interrupteur électrique sur roulettes. Meuble à tiroirs (?) sur roulettes. Gutta cut VDW. Aéroplisseur Dentoprep avec connecteur Kavo. Matériel et meubles laboratoire : bac nettoyage et désinfection ultrasons, 1 litre. Thermoformeur Ultradent, Stérilisateur Alphaklave 2012 (4 ans). Auto-laveur thermo-désinfecteur Miele G7731 (1991). Compresseur bicylindre Dürr Dental avec coffrage isolant (1991).  
Tél. : 06 11 01 77 56  
@ : dr.mandel.gerard@gmail.com

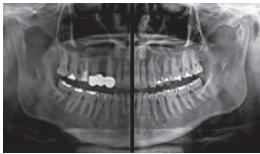

# Hyperion X5: airgnomics



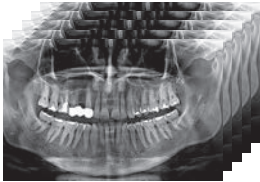
### 3D MULTIFOV

Système qui adapte les doses de rayons et le champ de vision aux dimensions du patient et aux exigences diagnostiques. Huit FOV disponibles. Collimation intelligente MultiFOV de l'ensemble de la dentition (10x10 cm) à une petite portion (6x6cm).



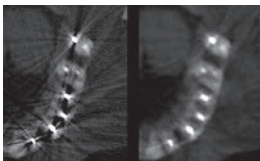
### 2D FOCUS FREE

Examen PAN one-click avec technologie MRT (Morphology Recognition Technology) et système de sélection automatique de la meilleure mise au point, avec des filtres 2D PiE (Panoramic Image Enhancer) qui optimisent le rendu des images 2D de manière automatique et sélective.




### MULTIPAN

Fonction qui permet d'extraire et d'analyser 5 clichés panoramiques différents d'un seul balayage pour sélectionner le plus adapté pour mettre en évidence le détail d'intérêt clinique.



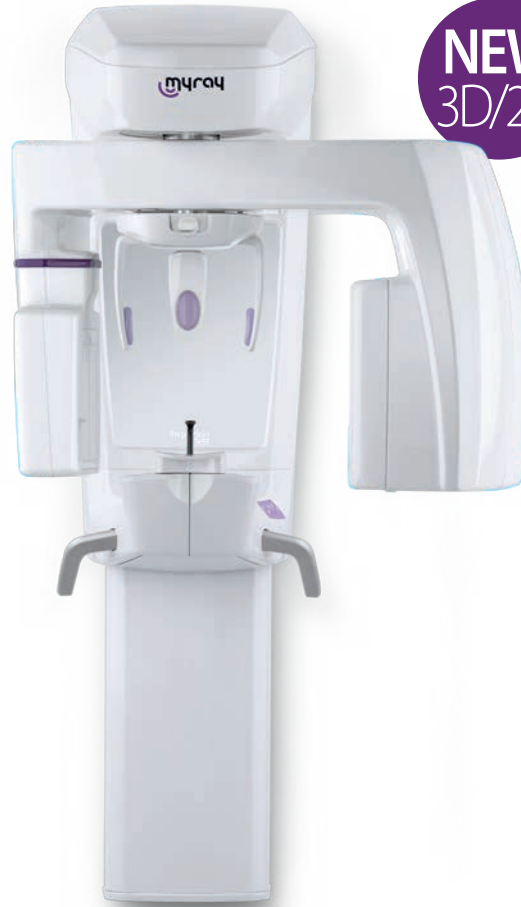### 3D SMART

(Streak Metal Artifacts Reduction Technology) La fonction 3D SMART supprime efficacement les artefacts typiques des images 3D dus au métal en évitant les ombres et striures dans les images volumétriques.

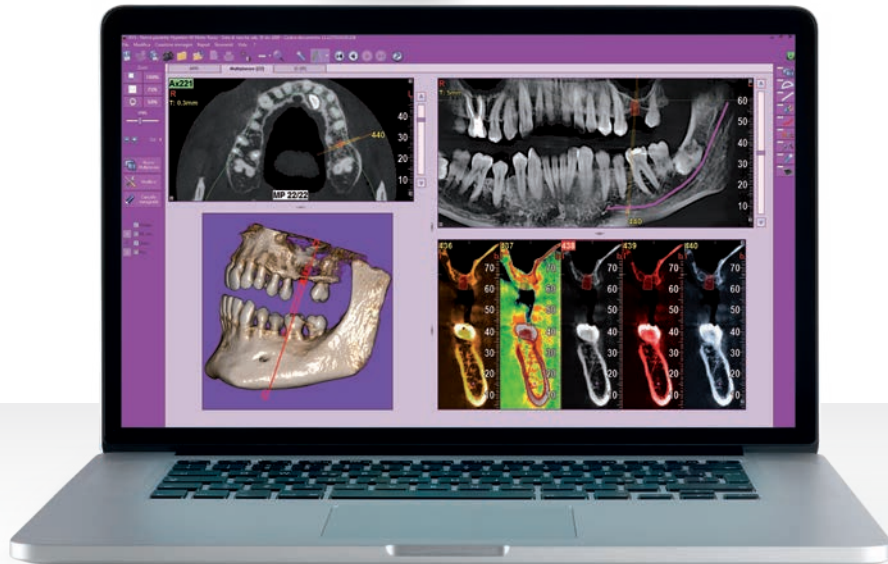


### SIMULATION D'IMPLANTS

Élaboration intuitive des images qui facilite la sélection et le positionnement des implants enregistrés dans les bibliothèques préchargées et/ou personnalisées avec des fonctions avancées en vue de l'évaluation de la qualité de l'os (échelle MISCH).



**NEW**  
3D/2D



## INNOVANT

Design compact - Ergonomie suspendue

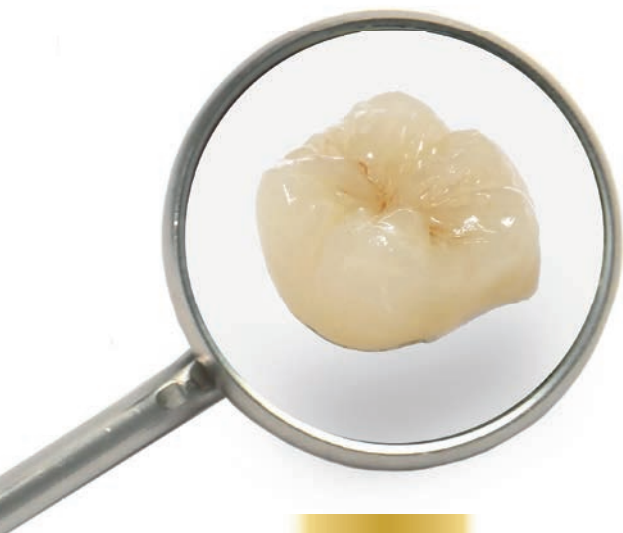## FIABLE

Partenaire idéal à la hauteur de vos attentes

## ÉVOLUÉ

3D et 2D en un seul instrument

## Nos prothèses fabriquées en France :

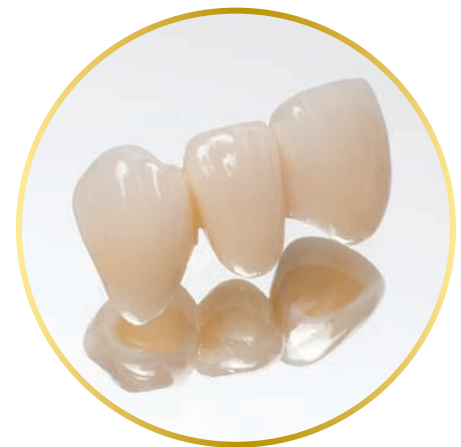
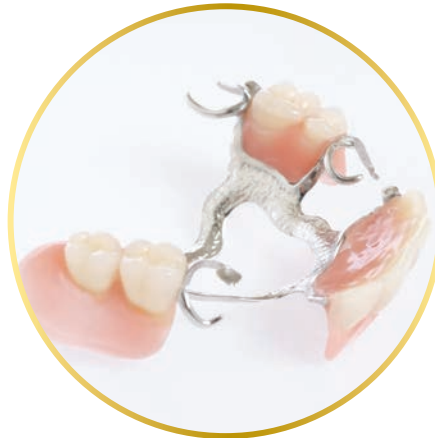
CCM

81,50€

Stellite\*

139€



Céramique  
sur zirconium

124€



Le plus haut niveau de qualité



Gamme Diamant : prothèses fabriquées en France



Prothésiste Conseil dédié

\* Stellite CoCr finition directe, dents en supplément