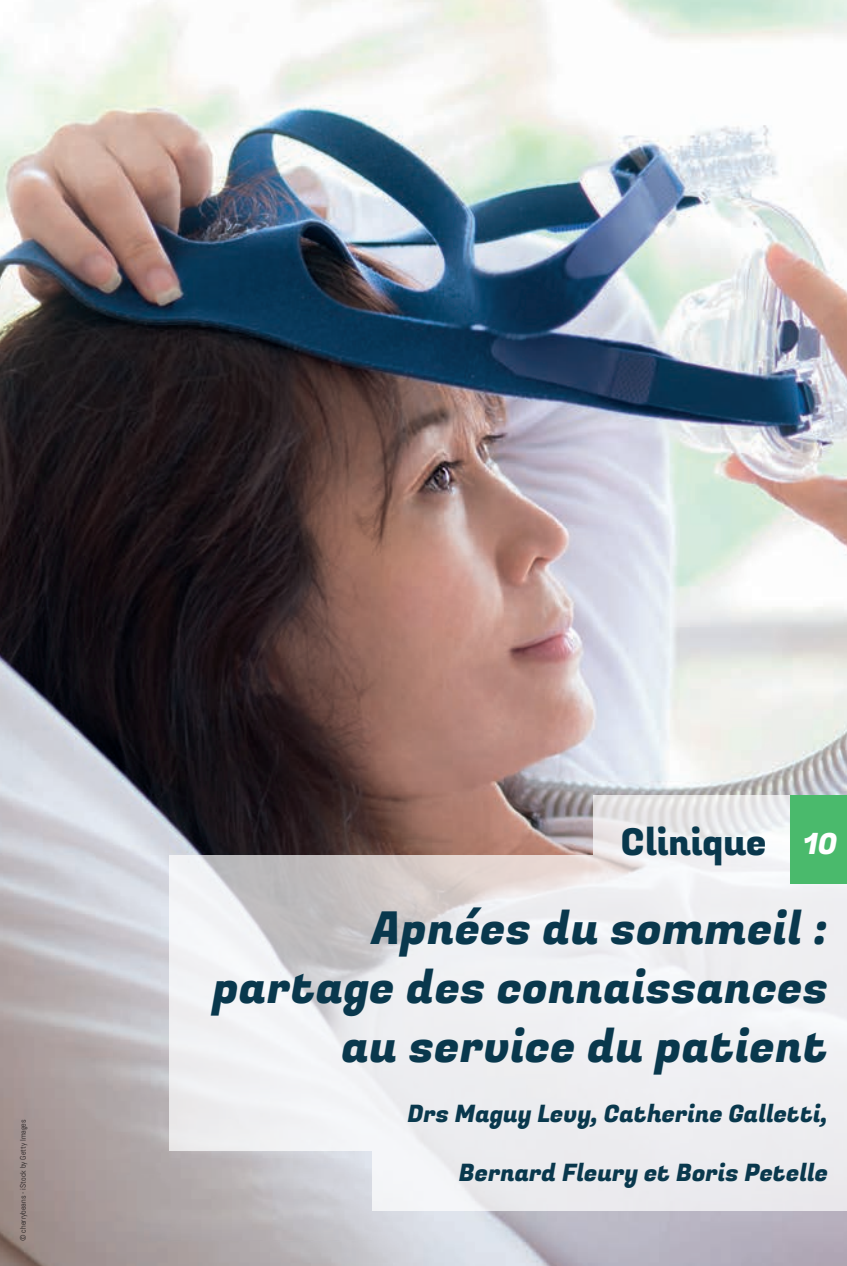

DENTOSCOPE

L'actualité clinique et pratique des cabinets dentaires



Clinique 10

Apnées du sommeil : partage des connaissances au service du patient

*Drs Maguy Levy, Catherine Galletti,
Bernard Fleury et Boris Petelle*

Événement

Spring Meeting
de Mectron
le 23 juin à Venise

26

Gamme produits

Pure d'Itena :
gamme complète
d'éclaircissements

42



KLIRICH[®] PRO

**EN CAS D'AFFECTIONS
BUCCO-DENTAIRES**

Dispositif médical de classe I pour soins dentaires. Réservez aux professionnels de santé. Lisez attentivement les instructions figurant sur la notice avant toute utilisation. Non remboursé par les organismes de santé. Laboratoire Itena Clinical, 83 avenue Foch 75 116 Paris, Mars 2017.

**Avec Klirich[®],
brisez rapidement
tous les états
inflammatoires**

- Contribue à diminuer l'état inflammatoire de type gingivite, saignements, récessions ou poches gingivales
- Recommandé en cas de mucosite, ulcération, post-curetage
- Traitement initié en cabinet + prise de relais par le patient
- Gel breveté, fabriqué en France à base d'ingrédients naturels

ITENA[®]
CLINICAL PRODUCTS
www.itena-clinical.com

EMS⁺

AIR-FLOW[®] handy 3.0

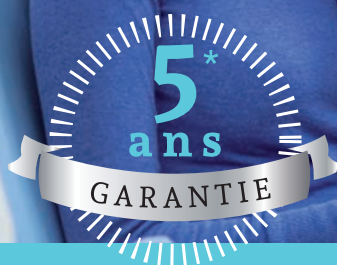→ PROPHYLAXIE SOUS ET SUPRA-GINGIVALE

POUDRE AIR-FLOW[®] PLUS
A base d'érythritol
pour un traitement
plus confortable

EMS-DENTAL.COM
AIR-FLOW[®] est une marque d'EMS Electro Medical Systems SA, Suisse

AMS.ecf.03/2017

DM de classe IIa (sauf poudre AF Plus classe I) - Marquage CE 0124 - Réservez au professionnel de santé, non remboursable par la sécurité sociale. Lisez attentivement les instructions figurant sur la notice.




SANS STRESS
NI RETOUCHE
NI RETARD
INTERLAB

Référencé
ANSM

Inlay-core + CCM

I-C = 5€*



PREMIER
MOIS

Implants **MADE IN FRANCE**
Implants MSI

Compatible Alpha bio et ZIMMER etc..



Tout implant

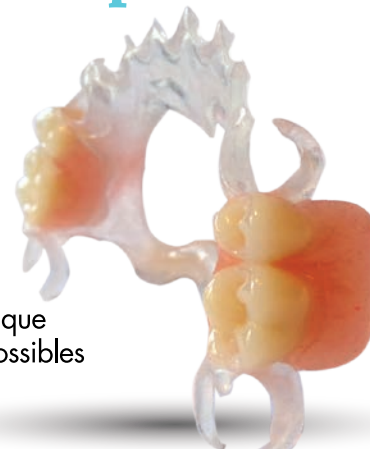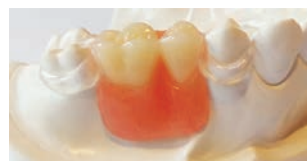39€



Distribution:

109 rue Lemerrier, 75017 Paris
www.interlabfrance.com

Squeletté transparent



Thermoplastique
Biocompatible et anallergique
Adjonction et rebasage possibles

* voir conditions dans notre catalogue



Tous ensemble, trouver la meilleure formule d'une désobéissance sociale.

Déconventionnement massif ou désobéissance ?

Voilà ce que j'écrivais dans mon éditto, en janvier 2016 : « Alors que faire dès aujourd'hui et demain ? Comment retrouver le chemin que nous devons choisir pour que notre profession encore majoritairement libérale, le reste ! Il n'y a, hélas, pas beaucoup de choix, et à bien y réfléchir, seulement le courage ! Il faut nous réveiller et arrêter de croire qu'au nom du collectif, notre liberté individuelle en tant que praticien, mais aussi en tant que citoyen, doit se limiter à des lois votées sans concertation et sans aucun souci de la santé publique.

Nous avons choisi d'être libéraux pour sauver l'essentiel, la qualité de la santé, la relation humaine que nous entretenons avec nos patients, le meilleur choix concerté avec eux pour les soins que nous devons leur prodiguer. Au sempiternel jeu de la réglementation à tout va, nous nous perdons. On oublie la seule dimension qui vaille, l'homme. Pour retrouver ce chemin, il va nous falloir beaucoup de courage, retrouver du bon sens, découvrir de nouvelles stratégies. Et tous ensemble trouver la meilleure formule d'une désobéissance sociale afin d'éviter une descente aux enfers... »

ces quelques départements où on autorisera des tarifs plafonnés différents du reste de la France) ? Dans quel pays les patients ne pourront plus choisir leurs traitements et le prix juste et justifié qu'ils accepteront de payer si une information claire et honnête leur est proposée ?...

La grève, les manifestations de rue n'apportent plus les solutions souhaitées, seule l'intelligence, une détermination collective et le courage permettront de nous en sortir. Dans un premier temps, il faudra désobéir en masse, sachant que la meilleure solution est le déconventionnement de l'ensemble des libéraux. Si la moitié des praticiens se déconventionnent, la situation ne sera plus tenable pour le pouvoir en place.

14 mois plus tard, chacun d'entre nous sait maintenant le destin que notre gouvernement, à travers **Marisol Touraine**, nous réserve. Avec en toile de fond, une volonté de détruire la médecine libérale et la mise en place d'une forme de soviétisation du secteur santé. Car enfin, ont-ils oublié volontairement que la plupart des praticiens de ce pays sont des libéraux ? Et que si nous avons choisi d'exercer en libéraux, ce n'est sûrement pas pour devenir des employés de l'État, alors que nous supportons financièrement et mentalement toutes les difficultés de l'entrepreneuriat.

Avant d'en arriver là, il faut obtenir des futurs présidentiables la promesse du retrait de l'arbitrage et peut être aussi d'un certain nombre de choses, comme cette CCAM inique et qui ne correspond en rien à la réalité clinique. Propose-t-on aux consommateurs que nous sommes un seul modèle d'automobile pour tous ? un seul modèle de vêtement, de coiffure, de canapé ou de réfrigérateur ?....

Or l'application de cet arbitrage, ce 49-3 déguisé, n'est que cela ! Où a-t-on vu que nous ne pouvons appliquer des tarifs en rapport avec nos différents exercices, dans quels pays impose-t-on des tarifs plafonnés ? Dans quels pays l'exercice libéral est-il à ce point encadré ? Dans quel pays ne peut-on appliquer la même loi pour tous (*je pense à*

On veut nous imposer une seule médecine pour tous ! On a oublié que l'essentiel, c'est justement l'homme dans sa diversité et qu'en médecine chaque individu présente un tableau clinique qui lui est propre. Les traitements ne peuvent qu'être individualisés et ne sont pas par nature aussi répétitifs que les produits manufacturés de l'industrie.

▼ L'HUMOUR DE RENAUD ▼

pour en savoir plus, rendez-vous à la page 8.



AU 13ÈME SIÈCLE, LA CHIRURGIE DENTAIRE EXISTAIT DÉJÀ.

DENTOSCOPE N° 175 est édité par EDP SANTÉ (RCS Évy 429 728 827)

109 avenue Aristide Briand - CS90042 - 92541 Montrouge Cedex

• Gérant / Directeur de publication : Jean-Marc QUILBÉ.

• Rédacteur en chef : Dr Paul AZOULAY.

• Rédactrice en chef adjointe : Edwige FLOUS (redac@dentoscope.fr).

• Rédacteurs : Dr Paul AZOULAY et Agnès TAUPIN. Ont également participé à la rédaction :

Drs B. FLEURY, C. GALLETTI, M. LEVY, B. PETELLE, H. PLARD, A. DE SIQUEIRA ZUOLO et M.L. ZUOLO.

• Rédacteur graphiste, création et maquette : Cyril GIRAUD.

• Corrections : Martine LARUCHE.

• Illustration éditto : Renaud CHAMMAS - Photos d'ambiance : iStock Getty Images.

• Publicité : Lydia SIFRE (04 67 18 18 20), Catherine BOUHNASS (04 67 18 18 22),

Angeline CUREL (06 31 34 69 27), et Stéphane VIAL.

• Diffusion / Petites Annonces : Martine LARUCHE (04 42 38 38 85 - contact@edpsante.fr).

• Agenda : Lucie LEBENS (01 41 17 74 13 - agenda@dentoscope.fr).

• Imprimerie : Imprimerie de Champagne 52200 Langres (03 25 87 73 00).

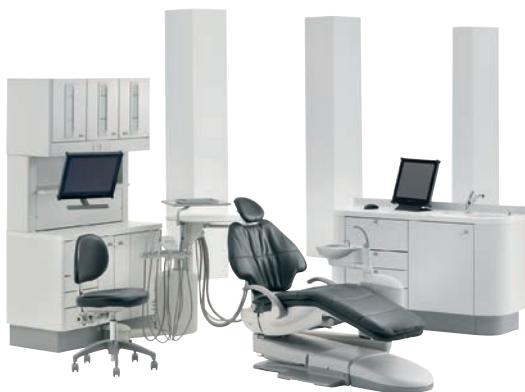• Encart du numéro : Champions-Implants, DMD.



Après un bon spot, Pierre est serein et détendu.



Gamme A-dec 500



Son concessionnaire vient de lui installer son troisième équipement A-dec au cabinet. Pierre a fait le choix d'un matériel fiable et ergonomique. Il sait qu'il est essentiel d'optimiser son temps de travail pour améliorer sa productivité. Ensemble, ils ont conçu l'équipement sur-mesure adapté à ses besoins et à sa pratique.

“A-dec, l'essentiel et rien d'autre”

a dec[®]
reliablecreativesolutions
BY EUROTEC^{dental}
superior care solutions

Consultez le site www.eurotec-dental.fr pour connaître votre concessionnaire régional A-dec

► les news

BRÈVES, COURRIERS, ANNONCES, ET AUTRES « POTINS »

► HYGIÈNE BUCCO-DENTAIRE

L'UFSBD lance un appel aux candidats à la présidentielle

L'UNION FRANÇAISE POUR LA SANTÉ BUCCO-DENTAIRE DEMANDE UN RENFORCEMENT DES MOYENS D'ACTION DES PRATICIENS EN MATIÈRE DE PRÉVENTION.

« Aujourd'hui, en France, nous avons tous les moyens d'être en bonne santé bucco-dentaire. Pourtant, ce n'est pas le cas. Les Français négligent leurs dents », déplore l'**Union française pour la santé bucco-dentaire (UFSBD)**. Aussi a-t-elle choisi d'interpeller les candidats à la présidentielle sur la prévention et l'hygiène bucco-dentaire.

L'**UFSBD** rappelle que quatre Français sur dix ne vont pas chez le chirurgien-dentiste. Dressant un bilan de la santé bucco-dentaire des Français, l'organisme de prévention indique que « les enfants d'ouvriers ont six fois plus de



risques d'avoir des caries que les autres enfants ». Il souligne d'autre part que nombre de personnes âgées « souffrent de leur dentition délabrée ». Les interventions lourdes pourraient être évitées par des visites régulières chez son praticien, estime l'instance de prévention.

L'**UFSBD** interpelle les candidats aux prochaines élections en ces mots : « Osons renforcer les moyens et les ressources auprès de nos chirurgiens-dentistes ».

Elle fait également cette proposition : « *Gommons cette mauvaise image des chirurgiens-dentistes et les messages négatifs qui leur sont associés afin que chacun se rende régulièrement chez son dentiste* ».

À l'heure où les prétendants à la fonction présidentielle présentent leurs projets, l'**UFSBD** rappelle qu'une bonne santé globale est inséparable d'une bonne hygiène bucco-dentaire.

CABINET : UN PRATICIEN TROUVE UNE SOLUTION POUR DÉSTRESSER SES PATIENTS

Les jeunes enfants sont anxieux avant un examen dentaire. Un praticien anglais installé dans la ville de Rugeley a trouvé une astuce pour les détendre, révèle le site Top Santé. Le chirurgien-dentiste expose au plafond une planche d'images de la collection de bande dessinée *Où est Charlie*. Il invite ses jeunes patients à jouer en dénichant parmi la masse de personnages le héros Charlie. Cette recherche demande une haute concentration au vu de la somme de détails des dessins. Le dentiste est dès lors assuré de travailler dans une atmosphère sereine.

UN DENTISTE FAIT DE LA PRÉVENTION SUR SON BATEAU

LE DR ANTOINE GLOANEC REPREND SON OPÉRATION DE SENSIBILISATION À L'HYGIÈNE DENTAIRE AUPRÈS DES ENFANTS.

Se laver les dents trois fois par jour, avoir un bon geste de brossage, se rendre régulièrement chez son dentiste : les conseils dispensés par le Dr Antoine Gloanec sont simples mais indispensables. Ce chirurgien-dentiste spécialisé en parodontologie et passionné de voile a eu l'idée de faire de la prévention sur son catamaran. Baptisé Océan dentiste, le voilier de 13 mètres aménagé en cabinet dentaire reprend ses opérations de prévention et de motivation à l'hygiène bucco-dentaire auprès des enfants, après plusieurs mois d'hivernage, annonce le quotidien Ouest France. Le praticien est épaulé par sa compagne Chloé Gautier, chargée des relations presse et de la logistique. La première étape du tour de France du voilier dentaire démarrera à la fin du mois de mars et le mènera de Saint-Malo à La Rochelle jusqu'au mois de septembre. Antoine Gloanec et Chloé Gautier se rendront deux fois par semaine dans les écoles, pour des explications préventives et la distribution de kits dentaires. Les élèves seront invités à passer un après-midi à bord du catamaran, pour passer de la théorie à la pratique. Le chirurgien-dentiste a déjà rencontré près de 600 élèves dans les écoles des Côtes-d'Armor, et 400 sont montés à bord du voilier, énumère le quotidien. Sur son site (www.ocean-dentiste.com), le praticien marin explique comment son projet est né, sollicitant les soutiens pour continuer à développer son action.

► ENVIRONNEMENT

Opter pour une brosse à dents biodégradable ?

ÊTRE ÉCOLO EN SE BROSSANT LES DENTS ? C'EST AUJOURD'HUI POSSIBLE, AVEC LA BROSSÉ EN BAMBOU.

Adieu le biphénol, bonjour le bambou. Les écologistes et protecteurs de la planète se laissent aujourd'hui tenter par la brosse à dents biodégradable en bambou. Il faut dire qu'elle a une certaine classe, avec son côté vintage, à l'image des brosses à cheveux en bois. Saine, écologique, la brosse à dents en bois a tout pour ravir les amateurs de produits bio. Le plastique, pointé du doigt car considéré comme délétère pour la santé du fait du biphénol A (BPA), est exempt de cette brosse.



L'instrument a l'avantage d'être recyclable, alors que chaque année 2 milliards de brosses à dents s'entassent dans nos déchets plastiques, s'alarme le site Vegan Mania. Les poils de la brosse à dents écologique sont, en tout ou partie, en nylon. Certains modèles proposent des poils recouverts de charbon de bambou, un ingrédient qui permettrait de mieux enlever les décolorations causées par le café ou la cigarette. Seul inconvénient : son prix,

généralement le double d'une brosse classique, voire le triple. C'est le cas pour les brosses en bois de hêtre et soies de porc naturelles. Il faut par ailleurs veiller à bien sécher l'ustensile d'hygiène après usage. Les écologistes les plus fervents pourraient également conseiller de vérifier l'emballage et l'origine de la fabrication, donc le transport, du fait de leur impact environnemental.

L'ORDRE DES CHIRURGIENS-DENTISTES FAIT L'OBJET D'UNE ENQUÊTE

Le parquet de Paris a ouvert une enquête préliminaire sur l'Ordre national des chirurgiens-dentistes (ONCD), à la suite du rapport de la Cour des comptes.

La juridiction financière avait en effet publié un compte rendu au vitriol sur les pratiques jugées dispendieuses de l'ONCD. La cour des comptes avait relevé, outre des cumuls d'indemnités, la pratique répandue de cadeaux achetés sur les fonds de l'Ordre. Parmi ceux-ci, de grands vins, des accessoires de haute couture ou des stylos de marque.

Un collectif de praticiens vient d'autre part de porter plainte contre X pour escroquerie et détournement de fonds public. Leur avocat, M^e Philippe Bessis, ex-chirurgien-dentiste aujourd'hui radié, s'oppose depuis plusieurs années à l'ONCD. « J'ai déposé une plainte pénale contre X pour abus de confiance et détournement d'argent public. S'il n'y a pas de poursuites, on saisira le doyen des juges d'instruction », affirme l'avocat à France Info.

► CONVENTION

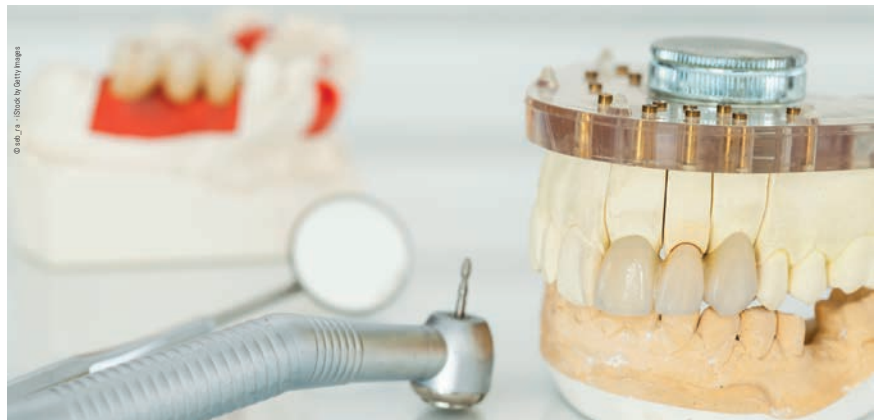Les honoraires sur les prothèses seront plafonnés

LA MINISTRE DE LA SANTÉ ASSOIT LA RÉFORME DES TARIFS DENTAIRE MALGRÉ L'HOSTILITÉ DE LA PROFESSION.

Marisol Touraine a validé l'arbitrage instauré après l'échec des négociations conventionnelles entre l'Assurance maladie et les principaux syndicats de chirurgiens-dentistes. Les prix des prothèses seront plafonnés et la base de leur remboursement augmentée, en dépit de la forte mobilisation des praticiens lors de la manifestation du 3 mars à Paris. Le plafonnement sera progressif : pour une couronne céramo-métallique, il sera de 550 euros en 2018, pour être porté à 510 euros à l'horizon 2020. Le tarif de base du remboursement des couronnes passera lui de 107,5 euros

à 120 euros en 2019. En contrepartie du plafonnement des prothèses, les actes conservateurs seront revalorisés à hauteur de 658 millions d'euros sur quatre ans. Cependant, pour l'**Union dentaire**, le compte n'y est pas, le syndicat estimant que l'arbitrage ne comprend « aucune revalorisation conséquente des actes

conservateurs et de prévention comme l'ensemble de la profession et en particulier les étudiants et les syndicats le demandent depuis maintenant plusieurs mois ». L'**Union dentaire** entend bien user des voies juridiques possibles contre « ce diktat arbitraire ». Une voie d'opposition également privilégiée par la FSDL.



BOUTON D'APPEL SANS FIL Optimisez votre activité !



ESSAI
GRATUIT

Un système d'appel sans fil pour améliorer vos interactions :

Pour qui ?

- entre vous praticiens, chirurgiens,
- votre assistante,
- vos patients.

Où ?

- salle de soins, salle de stérilisation,
- bloc opératoire, radiologie,
- salle d'attente, secrétariat.

Comment ?

- sans fil radiofréquence,
- sans installation, mobile,
- évolutif, les usages sont illimités.

Offre Spéciale

2 boutons d'appel + 1 récepteur pager
Configuration et livraison offertes
250 € HT

► ARCHÉOLOGIE

Au XIII^e siècle la chirurgie dentaire existait déjà

UN CRÂNE DATANT DE 1266 AURAIT SUBI UNE OPÉRATION DENTAIRE D'UNE PRÉCISION EXCEPTIONNELLE. DE QUOI ÉBRANLER LE MYTHE DE L'ARRACHEUR DE DENTS...

Des fouilles menées à la fin de l'année 2016 dans le cimetière de l'église Saint-Pierre à Chennevières (94) ont mené à une surprenante découverte, sur une mâchoire du XIII^e siècle, selon une information du Parisien. L'archéologue Djillali Hadjouis, du service d'archéologie du Val-de-Marne, a découvert que cette mâchoire d'un des crânes trouvés dans ce cimetière ancien semblait avoir subi une opération dentaire exceptionnelle pour l'époque. « Le crâne appartient à un individu robuste, de sexe masculin datant de 1266 »,

précise l'archéologue, lauréat en 2002 de l'Académie nationale de chirurgie dentaire. « On distingue nettement une découpe régulière et symétrique au niveau de la première prémolaire, à droite et de la canine, à gauche », décrit le spécialiste. Il semble que l'intervention ait consisté à inciser les gencives touchées par une infection afin de mieux faire l'avulsion des dents malsaines. L'inflammation importante de la gencive aurait abouti à une destruction alvéolaire, explique le quotidien, le mal pouvant être une ostéomyélite. L'homme aurait été opéré, au vu de l'époque, par un barbier particulièrement habile.

L'intervention surprend par sa précision chirurgicale à l'époque médiévale. « Ce geste est exceptionnel au regard de la période, bien antérieure au corps des experts de l'art dentaire, né avec l'édit royal de 1699 », commente Djillali Hadjouis dans les colonnes du Parisien. « La date de 1266 correspond à la période de corporation des barbiers-chirurgiens dont les témoignages archéologiques ne sont guère nombreux, ce qui donne au sujet de Chennevières-sur-Marne une attention toute singulière ».



► SYMPOSIUM

World Dental Forum

L'ESTHÉTIQUE EST AU CŒUR DES RENCONTRES DENTAIRES INTERNATIONALES D'ASIE, DU 28 OCTOBRE AU 5 NOVEMBRE.

Labocast, co-organisateur du 4^e World Dental Forum (WDF) 2017, invite les chirurgiens-dentistes à explorer le thème de l'exigence esthétique et des technologies numériques. Plus de 800 praticiens sont attendus à Beijing du 28 octobre au 5 novembre prochains dans le cadre de ces rencontres organisées avec **Modern Dental Group**. Des innovations seront présentées en avant-première : nouvelle zircone translucide et **Digital Smile Design**. Au programme également, la découverte des hauts lieux de la Chine ancienne et contemporaine, de la Grande Muraille au Soho de Hong Kong.



Le **Dr Francis Coachman** (Brésil) présentera une conférence sur le thème du « **Digital Smile Design (DSD) : le flux de travail digital et interdisciplinaire dans son intégralité** ». Les **Drs David Norré** et **Renaat De Clerck** (Belgique) livreront un exposé sur le « **Modern Dental, système chirurgical guidé d'implants MIS : Real time** ». Le **Dr Stefan Koubi** (France) explorera le « **changement de paradigme dans le domaine esthétique : concept guidé pour un résultat prévisible** ». Le **Dr Feng Liu** (Chine) donnera une conférence sur les « **facettes - préparation : pour ou contre ?** ». Le **Dr Hans-Peter Weber**, (États-Unis) parlera des

« **implants vissés ou prothèses scellées – les pour, les contre et les autres solutions** ». Le **Dr Joerd van der Meer** (Pays-Bas) évoquera le futur de la dentisterie digitale et le **Pr Bernd Wostmann** (Allemagne) le scanner intra-oral, nouvelle méthode de prises d'empreintes. Le **Dr Ryan Tse Tak On** (Hong Kong) donnera une conférence sur la dentisterie peu invasive et le **Dr Kent Yuen** (Australie) sur les piliers implantaires angulés pour soutenir la phase de restauration dans le traitement.

Réservation et renseignements
Tél. : 0 811 115 000 (numéro azur) ou sur
3w : labocast.org.



HENRY SCHEIN FRANCE AU CONGRÈS NATIONAL CAMLOG

GREFFE OSSEUSE ET POSE D'IMPLANTS SERONT LES THÈMES ABORDÉS DURANT LE COLLOQUE SCIENTIFIQUE, LES 16 ET 17 MARS À PARIS.

Henry Schein France invite les praticiens au Congrès national Camlog organisé les 16 et 17 mars au Pavillon Dauphine à Paris. Le jeudi 16 mars, le professeur Fouad Khoury animera une conférence prestige sur le thème de la « greffe osseuse et l'aménagement des tissus mous en implantologie : principes, techniques et résultat à long terme ».

Le programme scientifique du vendredi 17 mars s'ouvrira sur la question : « La greffe osseuse est-elle incontournable ? ». Dans la deuxième session, d'autres sujets seront discutés : la pose d'implant, le futur numérique et le thème du duo implantologiste-prothésiste. Parallèlement au symposium, la formation assistant(e) dentaire aura lieu le 17 mars. Le sujet phare de l'implantologie et du numérique sera abordé.

Camlog, l'un des leaders du marché de l'implantologie, appartient au Global Dental Group de Henry Schein. Sa filiale Henry Schein France est depuis 20 ans un des acteurs de poids de la distribution de matériels et de consommables dentaires.

Renseignements : henryschein.fr

5 000 EUROS DE BRACKETS

61 644 bagues et brackets ont été donnés en 2016 par des praticiens dans le cadre d'une opération de partenariat entre Ortho Clean et l'Association odontologique internationale (AOI). Ce don a permis le versement de 5 000 € à l'ONG qui contribue à l'amélioration de la santé bucco-dentaire des populations défavorisées en soutien aux projets en Haïti et à Madagascar. Les bagues et brackets sont envoyés dans les pays en développement et vendus au seul coût du recyclage.

Pour participer à l'opération 2017, les praticiens sont invités à envoyer leurs bagues et brackets à : Ortho Clean⁽¹⁾. Un justificatif fiscal leur sera envoyé par l'AOI en mars 2018.

⁽¹⁾ Ortho Clean, Opération AOI, 5 Impasse Jeanne-d'Arc, Bassins 35565 Carbon-Blanc. @ : marc@ortho-clean.com



“ J’AIME
LA SIMPLICITÉ ”

**DEPUIS 20 ANS, *QuickSleeper*
N’EST PAS UNE AFFAIRE DE STYLE,
C’EST UNE QUESTION DE PERSONNALITÉ**

Avec QuickSleeper réalisez en toute simplicité toutes vos anesthésies sans douleur, sans échec et sans suite post-opératoire, y compris sur les molaires mandibulaires, même en pulpite.

Renseignez-vous au 02 41 56 14 15 ou par email à serviceclient@dentalhitec.com



20 ans
expérience
1997-2017

DESIGNED & MADE IN
FRANCE

DENTAL HI TEC
Leader en anesthésie dentaire

www.dentalhitec.com

Apnées du sommeil : le rôle pivot du chirurgien-dentiste

L'odontologiste joue un rôle important dans le dépistage des patients atteints de SAOS (*syndrome d'apnées obstructives du sommeil*) et l'accompagnement des différents traitements mis en place.

l'auteur

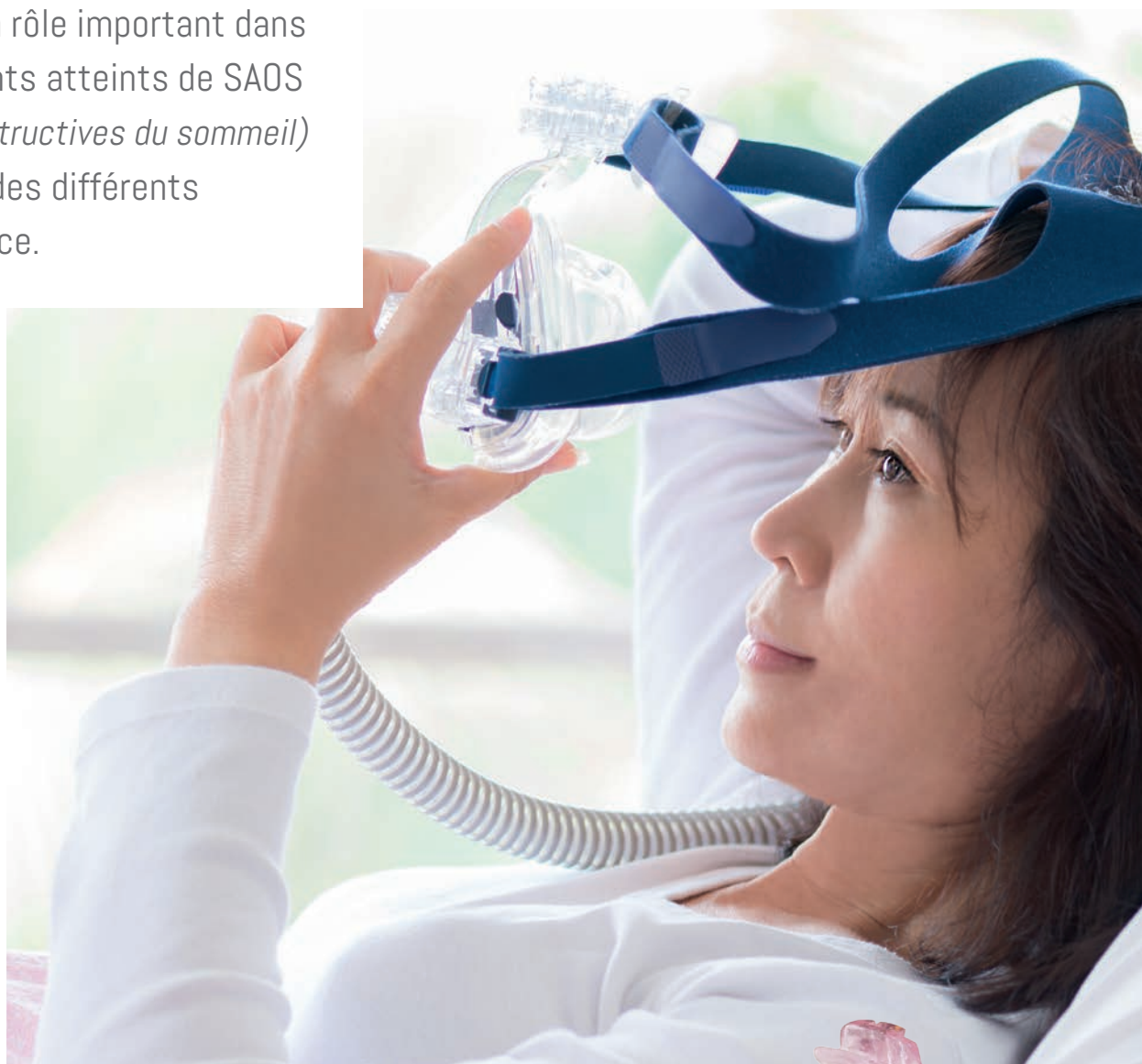

Dr Maguy LEVY

- Chirurgien-dentiste
- Diplôme interuniversitaire de traitements odonto-stomatologiques du syndrome d'apnées obstructives du sommeil (Paris 7)
- Membre de l'American academy of dental sleep medicine (ADSM)
- Responsable consultation orthèse (hôpital St-Antoine GHU Paris Est)
- Chargée d'enseignement DIU du TOSSAOS
- Chargée des relations internationales de la Société française de médecine dentaire du sommeil (SFMS)

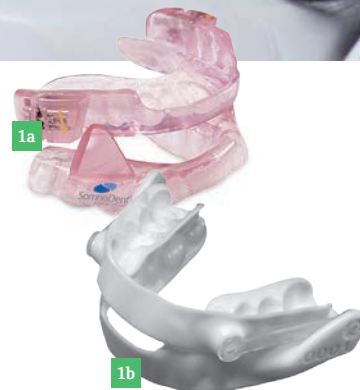
DR MAGUY LEVY APNÉES DU SOMMEIL : PARTAGE DES CONNAISSANCES AU SERVICE DU PATIENT

L'orthèse d'avancée mandibulaire (OAM) permet une prise en charge du syndrome, en collaboration avec les spécialistes du sommeil, pneumologues et médecins ORL. Aujourd'hui le chirurgien-dentiste est devenu un acteur incontournable dans le dépistage du syndrome d'apnées obstructives du sommeil (SAOS) et la prise en charge du ronflement. Le nombre de patients qui consultent régulièrement leur chirurgien-dentiste place notre profession en première ligne pour dépister et orienter



adultes et enfants qui peuvent présenter des troubles obstructifs du sommeil. L'orthèse d'avancée mandibulaire (OAM), dispositif utilisé initialement en orthodontie, permet d'assurer la prise en charge de patients sélectionnés en collaboration avec les spécialistes du sommeil, pneumologues et médecins ORL. C'est un système efficace et bien toléré, qui corrige le collapsus pharyngé nocturne en maintenant

la mandibule en propulsion pendant le sommeil. L'orthèse est constituée de deux gouttières, l'une maxillaire, l'autre mandibulaire, solidarisées par un système de liaison dont le but est de maintenir une propulsion mandibulaire. Son action est purement mécanique, la propulsion mandibulaire antéroise la langue qui est insérée au niveau de l'apophyse géni et de la symphyse mandibulaire. La conséquence



est l'élargissement des voies aériennes supérieures, ce qui supprime ou limite le collapsus responsable du SAOS ou du ronflement ; (Fig.1a et 1b). Une fois l'OAM mise en place et après réglage de l'efficacité par titration, le sommeil devient de meilleure qualité, il est réparateur.

Le rôle du chirurgien-dentiste

L'anamnèse et l'examen clinique permettent d'orienter le patient vers un spé-

• bilan dentaire et articulaire.

L'enregistrement du sommeil est l'examen qui permet de déterminer l'index d'apnées hypopnées (IAH). Il doit confirmer le diagnostic de SAOS (IAH>5/h avec symptômes) ou de ronflement simple lorsqu'il y a moins de 5 apnées par heure de sommeil. Les différents types de traitements seront proposés au patient en fonction de la sévérité de la maladie déterminée par l'IAH (sévère si IAH>30/h) et des antécédents du patient : ventilation en pression positive continue (PPC), orthèse d'avancée mandibulaire (OAM), chirurgie amygdalienne ou encore chirurgie d'avancée maxillo-mandibulaire. Le chirurgien-dentiste vérifie la possibilité de mettre en place une OAM après avoir évalué la valeur d'ancrage dentaire, la qualité parodontale, l'état prothétique, et recherché une pathologie articulaire.

Les orthèses peuvent être indiquées pour la prise en charge du ronflement qu'il soit quotidien ou occasionnel ; plus de 30 % de la population est concernée. Lorsque l'orthèse est indiquée pour la prise en charge d'un SAOS, seuls les patients ayant un IAH supérieur à 15 pourront être pris en charge par l'Assurance maladie.

Les documents nécessaires pour cette prise en charge sont :

- examen du sommeil : polygraphie ou polysomnographie,
- demande d'entente préalable (DEP) délivrée par le médecin du sommeil permettant le remboursement de l'OAM, envoyée à l'Assurance maladie. Une non-réponse au bout de 15 jours vaut un accord ; (Fig.2),

Fig.1a : OAM Somnodent (Somnodent).

Fig.1b : OAM Narval (Resmed).

Fig.2 : Demande d'entente préalable (DEP).

2

DEMANDE D'ENTENTE PRÉALABLE POUR UN TRAITEMENT D'ASSISTANCE RESPIRATOIRE DE LANGUE DURE, À DOMICILE

A REMPLIR PAR L'ASSURÉ(E)

A REMPLIR PAR LE MÉDECIN TRAITANT(E)

AVIS DU CONTRÔLE MÉDICAL

DECISION DE L'ORGANISME

cialiste du sommeil afin de confirmer le diagnostic de SAOS ou de ronflement simple et d'orienter la prise en charge du patient. Le patient fait l'objet d'un :

- questionnaire médical (ronflement, qualité du sommeil, HTA, diabète, bruxisme),
- examen des tissus mous (palais, langue, amygdales, incompetence labiale...),
- examen squelettique (palais ogival, endognathie, malocclusion de classe II),

Le PE8+, le fauteuil dentaire qui s'adapte à tous les praticiens

Découvrez le
nouveau design et
les offres du moment
chez votre revendeur
www.arel-quetin.fr

LE FAUTEUIL UNIVERSEL

Avec plus de 300 couleurs au choix, 6 configurations possibles et tous les instruments du marché à votre disposition

TABLETTE TRANSTHORACIQUE



TABLETTE MURALE



CART MOBILE



Le fauteuil universel PE8 s'adapte à votre position de travail et à votre activité.

Parfaitement ambidextre, il convient aussi bien aux droitiers et aux gauchers, en seulement quelques secondes.



Plus d'informations sur www.arel-quetin.com

Airel Quetin • 917, Rue Marcel Paul • 94500 Champigny-sur-Marne • Tél. : 01 48 82 22 22 • commercial@arel.com
Dispositif médical : Classe IIa - Mai 2015 - Organisme notifié : SNCH (0499) - Fabricant : Airel, France
Pour toute information complémentaire, se référer à la notice d'utilisation

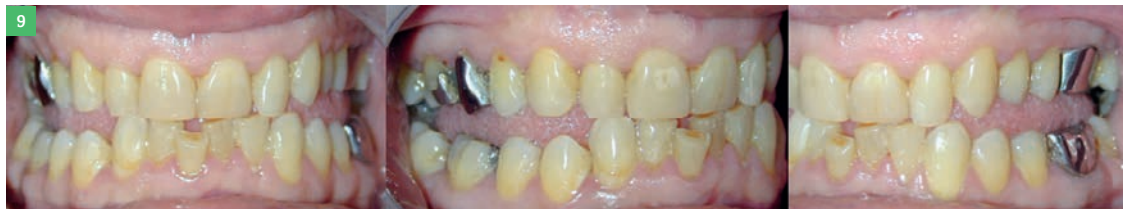
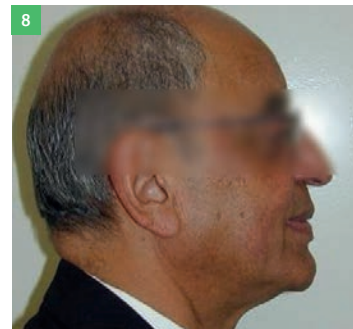
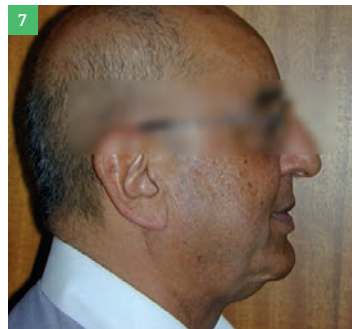
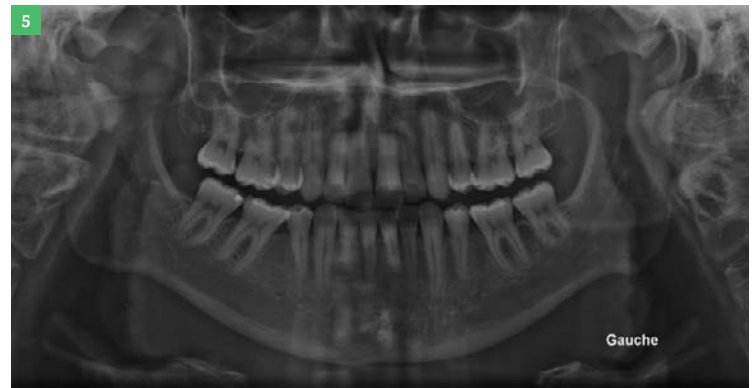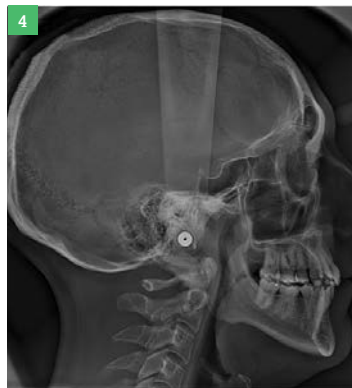Fig.3 : Ordonnance prescivant l'OAM.
Fig.4 et 5 : Radios panoramiques obligatoires.
Fig.6 : L'orthèse Blue Pro.
Fig.7, 8 : Après 15 jours de port, le patient est réexaminé et questionné sur son ressenti, la tolérance de l'orthèse et les signes d'efficacité.
Fig.9 : Modifications occlusales.

- ordonnance prescivant l'OAM délivrée par le médecin du sommeil; (Fig.3),
- radio panoramique obligatoire; (Fig.4, 5).

Le montant de l'acte de pose de l'orthèse vient d'être validé à la CCA LBLD017 avec un prix de 70 € pour la consultation d'examen initial, puis 150 € pour la pose de l'orthèse personnalisée. Seules certaines orthèses sont prises en charge par l'Assurance maladie. Elles correspondent aux orthèses dont les laboratoires ont validé un dossier d'inscription à la liste des produits et prestations (LPP) de l'Assurance maladie. En l'absence des conditions de remboursement réunies, le praticien peut utiliser le dispositif de son choix. Les recommandations de pratique clinique sur l'orthèse ont rappelé les critères indispensables permettant d'assurer l'efficacité et la tolérance de celle-ci. Elle doit être réglable pour assurer la titration, sur mesure pour obtenir la tolérance optimale, être mise en place par un professionnel formé. Le chirurgien-dentiste est le mieux placé pour assurer cette mise

en place. En aucun cas les orthèses en automédication trouvées sur Internet ou en pharmacie ne peuvent être retenues comme fiables car elles n'assurent pas ces contraintes et court-circuitent l'évaluation et la surveillance indispensable du chirurgien-dentiste. Certains modèles simplifiés professionnels comme l'orthèse **Blue Pro**; (Fig.6) permettent d'assurer une mise en place rapide et peu onéreuse en raison du caractère préfabriqué du dispositif. Le rôle de test pour valider l'efficacité, la tolérance et l'absence d'effet secondaire notamment occlusal en fait une orthèse de choix pour initier un traitement chez un patient ronfleur ou sous PPC qui souhaite un complément thérapeutique. Le chirurgien-dentiste a un rôle essentiel dans l'adaptation et le suivi de l'orthèse : il vérifiera la rétention, l'équilibre, réglera la propulsion idéale, donnera l'information sur son entretien. Après 15 jours de port, le patient est réexaminé et questionné sur son ressenti, la tolérance de l'orthèse et les signes d'efficacité; (Fig.7, 8).

INDICATIONS ET CONTRE-INDICATIONS DE L'OAM

- état dentaire : 8 dents minimum et réparties de façon favorable.
- parodontie saine sans lésion évolutive.
- pathologie aiguë de l'ATM.

EFFETS SECONDAIRES

À court terme :

- douleurs dentaires,
- douleurs musculaires ou articulaires,
- sécheresse buccale ou hyper-salivation.

À long terme :

- modifications occlusales; (Fig.9).

Conclusion

Le SAHOS a été déclaré en 2007 comme un enjeu national à cause la mortalité importante sur la route liée à la somnolence. Le ronflement constitue un problème conjugal fréquent et le chirurgien-dentiste est le praticien de choix pour le prendre en charge. La mise en place adaptée et les contrôles réguliers chez le chirurgien-dentiste seront les garants de la réussite de ce traitement. Les chirurgiens-dentistes formés participent

pleinement à la constitution des équipes pluridisciplinaires pour la prise en charge du ronflement mais aussi des troubles du sommeil de l'enfant et de l'adulte.

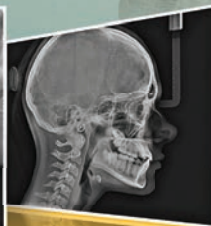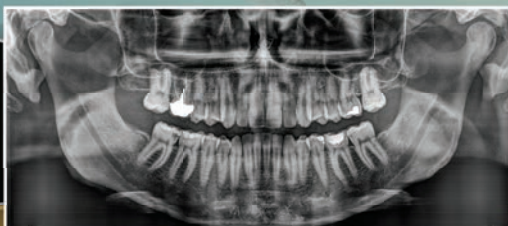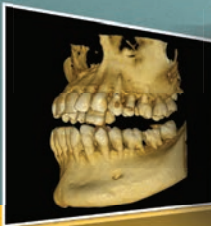la biblio'

WEITZENBLUM E. ET RACINEUX J.L. : « Syndrome d'apnées obstructives du sommeil. » Masson (2004).
LAVIGNE G., CISTULLI P. et SMITH M. : « Odontologie et médecine du sommeil. » Quintessence international (2009).
TISON C. : « Traitements des apnées du sommeil (et des ronflements) par orthèse d'avancée mandibulaire. » Collection Mémento, Éd. CDP (2015).
FLEURY B. : « Orthèse d'avancée mandibulaire : quoi de neuf en 2013 ? » SFMDS / Congrès du sommeil Marseille.
BETTEGA G., BRETON P., GOUDOT P., SAINT-PIERRE F. : « Place de l'orthèse d'avancée mandibulaire dans le traitement du syndrome d'apnées-hypopnées obstructives du sommeil de l'adulte. » juillet 2014, Rev stomatol chir maxillofac chir orale (2015). « Standards for accreditation of sleep disorders centers AADSM 2011. ».
RE J-P. : « Orthèses orales gouttières occlusales, apnées du sommeil et ronflements, protège-dents. » Éd. CDP (2011).

GAMME **CS 8100**

TAILLE RÉDUITE, MAIS GRANDS RÉSULTATS

Avec la **gamme CS 8100**,
dites adieu à la numérisation
encombrante, lente et
inconfortable.



EXTRAORAL
IMAGING

MADE EASY FOR YOU*

*Conçu pour faciliter votre quotidien

Dans chaque établissement de soins, l'espace est compté. C'est pourquoi Carestream Dental veille à ce que vous n'ayez jamais à sacrifier l'espace au détriment de la puissance. La gamme CS 8100 regroupe les technologies les plus sophistiquées dans un équipement extrêmement compact et facile à utiliser. Choisir l'imagerie panoramique, céphalométrique ou 3D n'a jamais été aussi facile.

Rendez-nous visite sur carestreamdental.fr

l'auteur

Dr Catherine GALLETTI

- Chirurgien-dentiste
- Exercice privé à Paris
- Spécialiste qualifiée en orthopédie dento-faciale
- Co-directrice du diplôme d'orthodontie linguale (Paris VII)

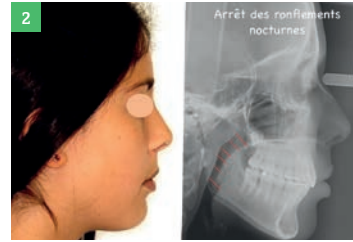
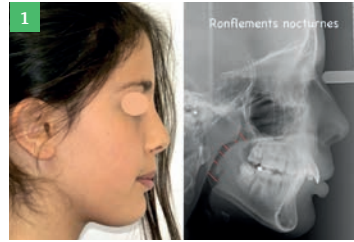


Fig.1 et 2 : Jeune patiente, 11 ans. Visage et téléradiographie de profil avant et après un traitement avec un multiattache lingual combiné à des bielles de Herbst. On peut voir sur la téléradiographie de profil que la correction du décalage antéro-postérieur squelettique est associée à une augmentation de la largeur du carrefour aéropharyngé qui va contribuer à améliorer les capacités respiratoires de cette jeune patiente.

**DR CATHERINE GALLETTI
LE RÔLE DE L'ORTHODONTISTE
DANS LA PRÉVENTION ET LE
TRAITEMENT DES SAOS**

Les causes du SAHOS (*syndrome d'apnées hypopnées obstructives du sommeil*) sont multifactorielles. Des facteurs prédisposant ont été recensés, parmi eux on ne peut ignorer la part de certaines dysmorphoses squelettiques sur lesquelles l'orthopédie dento-faciale a la possibilité d'intervenir de manière efficace chez l'enfant. Il existe aussi un caractère progressif ou évolutif de la maladie. Les premiers signes du SAHOS se manifestent par des ronflements sans apnées. Les orthodontistes vont donc jouer un véritable rôle dans la prévention du syndrome d'apnée du sommeil. La prévalence de l'apnée du sommeil chez le jeune enfant est estimée entre 1 et 4%. On peut alors observer la présence de végétations adénoïdes et d'amygdales volumineuses obstruant le carrefour aéropharyngé. Le traitement le plus courant pour un enfant souffrant d'apnée du sommeil est d'ailleurs l'adénotonsillectomie avec un taux de succès évalué à 80%. Mais les difficultés respiratoires liées à une

diminution du volume de l'oropharynx sont aussi favorisées par des dysmorphoses anatomiques. On observe aussi souvent une hyperdivergence et/ou une position haute de l'os hyoïde et une rétro-mandibulie. Chez l'enfant, on rencontre souvent deux dysmorphoses squelettiques dont la correction aura un réel impact sur l'amélioration de la respiration : l'insuffisance transversale du maxillaire et la rétrognathie mandibulaire.

L'insuffisance transversale

De nombreuses études ont été menées, montrant l'intérêt d'une expansion transversale du maxillaire en liaison directe avec les fosses nasales, pour augmenter les capacités respiratoires de nos jeunes patients. Cette expansion transversale se fera dans de très bonnes conditions si elle est réalisée avant l'âge de 13 ans, date moyenne d'ossification de la suture intermaxillaire. Le traitement précoce de l'insuffisance transversale va non seulement éviter le développement d'asymétrie faciale, souvent consécutive à l'installation d'un inversé d'occlusion et d'une latérodévi-

mais sera également susceptible de réduire les symptômes d'apnée du sommeil. Les dispositifs orthodontiques utilisés peuvent aller de la simple plaque amovible type *Hawley* avec vérin médian, à l'utilisation d'un système fixe sur bagues molaires comme un *Quadhelix* pour une expansion progressive dans les situations dentoalvéolaires. Mais dans le cas d'endognathie « vraie », un disjoncteur sur bague ou sur gouttière sera indispensable afin d'obtenir une expansion squelettique plus efficace avec une séparation franche de la suture en 2 à 3 semaines et une consolidation osseuse de 5 à 6 mois. Une rééducation musculaire de la sphère orofaciale chez un spécialiste sera également recommandée.

La rétromandibulie

Le moyen le plus simple de traiter l'apnée du sommeil chez l'adulte dans sa forme faible à modérée est un appareil de propulsion qui va servir la nuit à dégager le carrefour aéropharyngé pour éviter le collapsus. Déjà pour *Mayer*, en 1995, une rétrognathie associée à une réduction de l'oropharynx et à une

position haute de l'os hyoïde constituent les meilleures chances de succès du traitement des SAHOS avec orthèse. Les données actuelles de la littérature nous montrent que la croissance squelettique et dentoalvéolaire ne s'arrêtent pas à l'âge adulte mais perdurent, même si c'est en quantité plus faible. Ces appareils pourront ainsi malheureusement sur le long terme entraîner des malocclusions. C'est pourquoi il nous semble essentiel d'insister sur la prévention en traitant ces rétromandibulies de façon précoce chez l'enfant ou l'adolescent. De nombreuses études chez l'enfant et l'adolescent se sont attachées à montrer l'obtention de l'élargissement bi ou tridimensionnel du carrefour aéropharyngé à la suite de traitements de rétro-mandibulie *via* propulseur et la stabilité sur le long terme des résultats. Ces propulseurs ou activateurs sont souvent utilisés tôt, en denture mixte. Le succès de ces traitements est cependant tributaire de la coopération de ces jeunes patients, la plupart des dispositifs étant amovibles. Parmi les propulseurs utilisés, les bielles de *Herbst* ; (Fig.1 et 2) semblent montrer une efficacité supérieure. Peut-être parce qu'elles peuvent être fixes. En orthopédie dento-faciale, elles sont utilisées seules ou pour plus de contrôle et d'efficacité en combinaison avec un multi-attache. Aujourd'hui, les appareils totalement individualisés en technique linguale se prêtent particulièrement à cette combinaison avec moins d'effets parasites dentoalvéolaires et un meilleur contrôle de l'incisive mandibulaire pour une correction squelettique efficace. L'obtention d'une occlusion « assise » en classe I ; (Fig.3, 4 et 5) plus facile à obtenir avec un multiattache

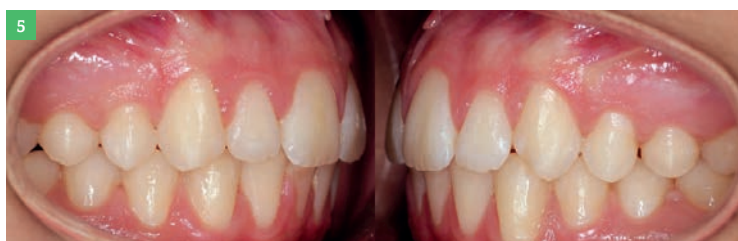
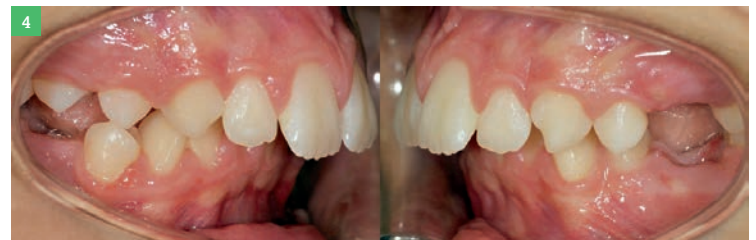
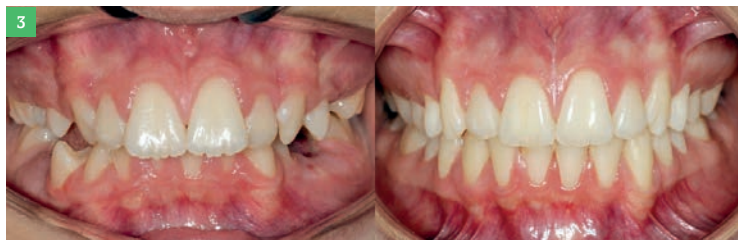
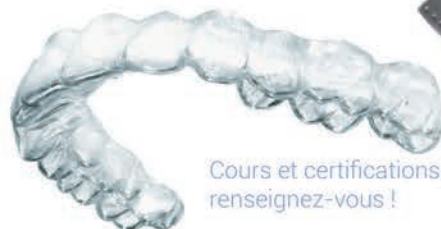Fig.3, 4 et 5 : Les photographies intra-orales avant traitement montrent un décalage antéro-postérieur de classe II 1 d'angle total associé à un excès de recouvrement antérieur marqué. Une occlusion de classe I dentaire a été obtenue et « assise » en même temps que la correction du décalage squelettique.

constituera aussi l'un des gages de stabilité. Mais l'orthodontiste pourra également jouer un rôle essentiel en aidant les autres disciplines dans le traitement des SAHOS. Dans les formes sévères, face à une impossibilité ou un rejet du port d'orthèse ou du masque d'une VPPC (*ventilation par pression positive continue*), la

OFFRES PRINTEMPS 2017 SPÉCIALES

JUSQU'À
25%
hors digital

valables jusqu'au 30 avril 2017



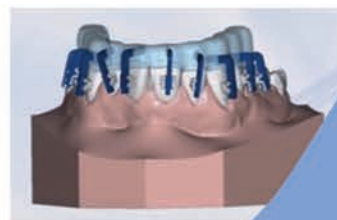
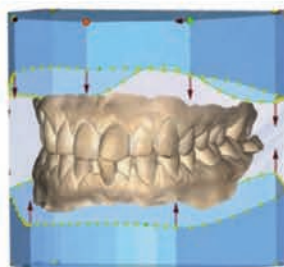

Cours et certifications,
renseignez-vous !



Orthodontie Implantologie Digital



Le double cône Morse amovible.
Feed back : 16 ans déjà !



Dispositifs médicaux réservés aux professionnels de santé, conditions d'utilisation présentes sur l'étiquette

chirurgie orthognathique constituera la solution de choix. L'orthodontiste devra alors préparer les arcades dentaires afin de permettre au chirurgien d'optimiser son geste chirurgical. Certains adultes ne sont pas prêts, pour des raisons sociales ou psychologiques, à porter un

dispositif orthodontique visible, même pour une demande fonctionnelle. Aujourd'hui l'orthodontie a progressé dans la prise en charge des patients adultes avec le développement d'un traitement totalement individualisé et invisible avec la technique linguale.

Conclusion

Étant donné l'importance des ronflements comme signe ou premier signe avant-coureur de cette maladie, il apparaît indispensable d'intégrer cette question, qui sera posée aux parents, lors de la première consultation d'un jeune patient,

surtout quand celui-ci présente une rétro-mandibulie ou une insuffisance transversale maxillaire. L'ensemble de la profession doit garder à l'esprit que le traitement relativement précoce de ces deux dysmorphoses est essentiel dans la prévention et le traitement des apnées du sommeil.

la biblio'

ALRUMAIH HS., ALSHEHRI A., ALHELAL A., AL-HUMAIKAN A. et BABA NZ. : « *Obstructive Sleep Apnea Management : an overview of literature.* » Journal: Journal of Prosthodontics, 2016; 1-6. SCHÜTZ TCB, DOMINGUEZ GC., HALLINAN MP., CUNHA TCA. et TUFIK S. : « *Class II correction improves nocturnal breathing in adolescents.* » Angle Orthodontist, 2011;81(2):222-228. COHEN-LEVY J., GARCIA R., PÉTELLE B. et FLEURY B. : « *Treatment of the obstructive sleep apnea syndrome in adults by mandibular advancement device: the state of the art.* » Int Orthod. 2009 Sep; 7(3):287-304. HIBBS AM., JOHNSON NL., ROSEN CL. et AL. : « *Prenatal and Neonatal Risk Factors for Sleep Disordered Breathing in School-Aged Children Born Preterm.* » The Journal of pediatrics. 2008;153(2):176-182. HOFFSTEIN V. : « *Review of oral appliances for treatment of sleep-disordered breathing.* » Sleep Breath [2007] 11: 1-22. LAWTON HM., BATTAGEL JM., KOTECHEA B. : « *A comparison of the Twin Block and Herbst mandibular advancement splints in the treatment of patients with obstructive sleep apnoea: a prospective study.* » European Journal of Orthodontics 2005; 27: 82-90. LUMENG, JC. & CHERVIN RD. : « *Epidemiology of pediatric obstructive sleep apnea.* » Proc. Am. Thorac. Soc. 2008; 5, 242-252. MAYER P. et AL. : « *Cephalometric predictors for orthopaedic mandibular advancement in obstructive sleep apnoea.* » Eur J Orthod 1995;17(1):35-43. MCNAMARA JA., LIONE R., FRANCHI L. et AL. : « *The role of rapid maxillary expansion in the promotion of oral and general health.* » Progress in Orthodontics. 2015;16-33. PANCHERZ H., BJERKLIN K., HASHEMI K. : « *Late adult skeletofacial growth after adolescent Herbst therapy : a 32-year longitudinal follow-up study.* » Am J Orthod Dentofacial Orthop 2015;147:19-28. WIECHMANN D., SCHWESTKA-POLLY R., PANCHERZ H., HOHOFF A. : « *Control of mandibular incisors with the combined Herbst and completely customized lingual appliance - a pilot study.* » Head Face Med. 2010 Mar 11;6:3.

l'auteur

Dr Bernard FLEURY

- Professeur associé au Collège de médecine des hôpitaux de Paris
- Ancien responsable de l'Unité de sommeil de l'hôpital Saint-Antoine (Paris)
- Consultation des troubles respiratoires du sommeil (Paris)



DR BERNARD FLEURY SYNDROME D'APNÉES OBSTRUCTIVES DE L'ADULTE : TRAITEMENT MÉDICAL

La SAOS est une pathologie fréquente aux conséquences multiviscérales graves. Nous disposons de traitements efficaces obtenant la disparition des symptômes cliniques.

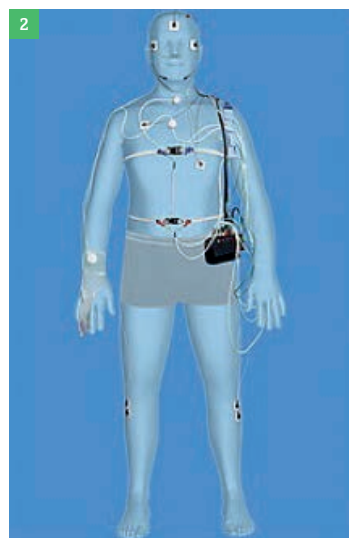Le ronflement est fréquent. Ce bruit désagréable souvent objet de dérision traduit une étroitesse anormale du pharynx s'installant pendant le sommeil. Il doit être pris au sérieux car il handicape la vie sociale du ronfleur et peut être le symptôme d'une authentique maladie potentiellement grave, le syndrome d'apnées obstructives du sommeil (SAOS). Recueillir la notion d'un ronflement lors d'une consultation doit amener à programmer un bilan complémentaire à la recherche d'un SAOS. Le SAOS est caractérisé par des occlusions itératives

des voies aériennes supérieures (VAS) survenant plus de 5 fois par heure durant le sommeil. Il doit être considéré comme un problème de santé publique en raison de sa prévalence élevée, environ 3% de la population adulte, et de ses conséquences multiviscérales potentiellement graves. La somnolence diurne excessive est la complication la plus anciennement connue et la plus handicapante pour les patients. Elle est aussi la plus dangereuse pour la collectivité en raison du risque d'accidents qui lui sont imputables. Plus récemment, les études de cohortes ont montré que le SAOS est un des facteurs du risque cardiovasculaire et en particulier de l'hypertension artérielle. Il est donc important de diagnostiquer le SAOS précocement. Pour faire ce diagnostic et évaluer la sévérité de la maladie nous devons réaliser un enregistrement de la respiration durant le sommeil.

La polysomnographie (PSG) est l'examen diagnostique de référence. Elle permet d'obtenir une information complète sur l'évolution des états de vigilance et la qualité du sommeil du sujet enregistré, ainsi que sur la qualité de sa respiration. L'état de vigilance du sujet est évalué en analysant les signaux fournis par au moins deux dérivations électroencéphalographiques, une dérivation électro-oculographique et une dérivation électromyographique (muscle de la houppe du menton). L'enregistrement des signaux respiratoires (débit aérien par une lunette nasale, déplacements du thorax et



Fig.1 : Traitement positionnel.
Fig.2 : Polysomnographie.



(SaO2). Lors des examens de routine un certain nombre de signaux supplémentaires doivent être systématiquement recueillis. Une dérivation électrocardiographique permet d'enregistrer un trouble du rythme ou de la conduction cardiaque et/ou un phénomène ischémique survenant dans le territoire exploré. La position du corps et l'activité des muscles jambiers antérieurs doivent également être enregistrées afin de reconnaître un aspect positionnel ; (Fig.1) aux manifestations respiratoires anormales et/ou permettre de poser un diagnostic de syndrome des jambes sans repos fréquemment associé au SAOS et relevant d'un traitement particulier. La PSG ; (Fig.2) reste un examen complexe dont l'analyse doit rester manuelle. La taille et le poids des enregistreurs autorisent aujourd'hui la réalisation de la PSG en dehors des laboratoires de sommeil, au domicile du patient. Mais la PSG ne doit pas être proposée à tous les patients suspects de SAOS. Une polygraphie ventilatoire (PV), moins complète mais plus simple à mettre en œuvre, peut parfois être suffisante.

La polygraphie ventilatoire (PV)
En présence d'une forme sévère de SAOS, il n'est pas nécessaire d'enregistrer les signaux neurophysiologiques permettant l'analyse de l'architecture du

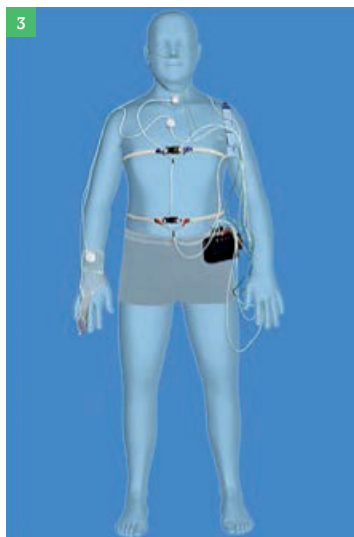

Fig.3 : Polygraphie ventilatoire.

Fig.4 : *Homo Dietedicus Gymnasium*.

Fig.5 : Pression positive continue.

sommeil. La constatation d'un sommeil très fragmenté sur la polysomnographie ne modifie pas la décision thérapeutique lorsque la fréquence de survenue des ERA est élevée et leurs conséquences sur la SaO₂ franches. Dans cette situation une polygraphie limitée aux seuls signaux cardio-respiratoires, une polygraphie ventilatoire (PV), est suffisante pour diagnostiquer ces cas sévères et indiquer le traitement. Ces enregistrements sont réalisés en ambulatoire ; (Fig.3). Ils sont simples à mettre en œuvre (15 minutes) mais nécessitent parfois une aide du patient. L'analyse est plus simple et donc plus courte (30 minutes). Mais là encore, le décompte des anomalies respiratoires doit être manuel.

Comment sélectionner, a priori, le type d'enregistrement

L'interrogatoire et quelques éléments de l'examen clinique vont guider la décision. Parmi les éléments cliniques les plus pertinents on retrouve, outre le ronflement (*intensité et fréquence de survenue dans la semaine*) les apnées décrites par l'entourage, la somnolence diurne et l'obésité (*index de masse corporelle, IMC > 30 kg/m²*). On peut y associer l'âge, le sexe masculin et l'hypertension artérielle systémique (HTA). Les apnées sont décrites par l'entourage du patient dans 65 à 92 % des cas des SAOS authentifiés par une PSG ultérieure. La somnolence diurne excessive est un signe majeur du SAOS, mais elle n'est pas, bien évidemment, spécifique de la maladie apnéique. Le degré de somnolence diurne excessive peut être évalué cliniquement par des échelles de somnolence validées. La plus utilisée est l'échelle de somnolence d'*Epworth*, ESE, auto-questionnaire dont le principe repose sur l'évaluation par le patient de

la probabilité de survenue d'une somnolence dans diverses situations de sa vie quotidienne. Au-delà d'un score de 10 sur une échelle culminant à 24, on peut parler de somnolence. En fonction de la richesse de la symptomatologie clinique on peut proposer une stratégie d'investigation diagnostique.

La polygraphie ventilatoire semble pouvoir être proposée en priorité :

- aux patients fortement suspects de SAOS (*ronflement quotidien, score à l'échelle d'Epworth > 12 et/ou apnées répétées décrites par l'entourage*),
- aux patients ronfleurs non somnolents chez lesquels il n'est pas décrit d'apnées par l'entourage et qui ont une faible probabilité a priori de présenter un SAOS.

La polysomnographie semble pouvoir être proposée en priorité :

- aux patients ayant eu une PV qui n'a pas permis de porter un diagnostic,
- aux patients présentant une symptomatologie « dissociée » (*somnolence peu sévère avec un score à l'échelle d'Epworth entre 9 et 12, possibles apnées d'une fréquence de survenue difficile à évaluer*) qui risquent de présenter un SAOS réel mais peu sévère dont l'indication et les modalités de traitement seront l'objet d'une approche multidisciplinaire,
- aux patients chez lesquels est suspecté un trouble propre du sommeil associé au ronflement et/ou au SAOS (*mouvements périodiques des membres inférieurs par exemple*),
- aux patients chez lesquels un traitement chirurgical est déjà discuté devant une rétrusion mandibulaire importante par exemple,
- aux patients ne présentant pas les conditions de la collaboration minimale requise

par la PV ou bien trop angoissés par la perspective d'un enregistrement à leur domicile et ce quelle que soit la présentation clinique.

Le diagnostic posé, la proposition thérapeutique doit être basée sur une confrontation multidisciplinaire pour tenir compte du contexte personnel du patient (*antécédents, environnement familial et professionnel*) de l'anatomie pharyngée et stomatognathique (*examen ORL dentaire et maxillo-facial*) et de la sévérité du SAOS sur l'examen diagnostique.

Traitement du syndrome d'apnées obstructives du sommeil

LA RÉDUCTION PONDÉRALE

L'obésité est l'un des facteurs de risque important de la survenue d'un SAOS ; (Fig.4). Cependant, la réponse à la réduction pondérale est variable suivant les patients apnéiques. Il est rare que la disparition complète du SAOS soit obtenue par une réduction pondérale seule, mais le contrôle du poids reste la meilleure approche non médicale pour réduire la sévérité de la maladie. Les traitements les plus efficaces du SAOS restent essentiellement mécaniques et, dans une moindre mesure, chirurgicaux.

LA PRESSION POSITIVE CONTINUE (PPC)

Elle s'est progressivement imposée comme le traitement de référence de cette maladie. Son mode d'action est purement mécanique. Administrée via un masque le plus souvent nasal, elle établit une attelle pneumatique au niveau du pharynx qui s'oppose à la force de suction inspiratoire et empêche le collapsus des voies aériennes supérieures. Elle augmente par ailleurs le volume pulmonaire de fin d'expiration et accroît ainsi la surface de section pharyngée réduisant sa collapsibilité. Le niveau de pression efficace varie d'un patient à l'autre et, au cours de la nuit, en fonction du stade de sommeil et de la position corporelle. La conception de générateurs de débit légers, silencieux, adaptant automatiquement la pression au besoin instantané du patient, permet aujourd'hui de mettre en place directement au domicile de celui-ci un traitement efficace. L'amélioration de la vigilance sous traitement est le plus souvent rapide et spectaculaire. Cette efficacité explique l'observance au traitement, 80 % des patients utilisant régulièrement la PPC ; (Fig.5) durant la première année de traitement. Cependant, au fil des ans la PPC est progressivement abandonnée. Cinq ans après l'instauration du traitement la moitié des patients

l'ont abandonné. Il est donc indispensable de disposer d'une alternative thérapeutique mécanique à la PPC.

L'ORTHÈSE D'AVANCÉE MANDIBULAIRE (OAM)

Elle représente l'alternative mécanique à la PPC. C'est un traitement classique de l'obstruction des voies aériennes supérieures (VAS). En 1934, **Pierre Robin** recommande l'emploi d'une orthèse monobloc visant à antérioriser la mandibule afin d'élargir les VAS des enfants micrognates. Cinquante ans plus tard, **Cartwright** étend l'indication de ce traitement intra-oral au SAOS. Moins contraignante que la PPC elle peut être proposée aux patients refusant ce traitement de référence, particulièrement aux patients peu sévères si difficiles à convaincre de la nécessité d'un traitement au long cours. Pour les patients sévères en échec de PPC, elle pourrait servir d'étape préparatoire à une chirurgie maxillaire en donnant une indication sur le niveau d'avancée mandibulaire efficace. Le SAOS est complètement contrôlé par une OAM bien réglée dans 50 % des cas et sa sévérité est significativement réduite dans 20 % des cas supplémentaires. Par contre, plusieurs études rapportent un effet potentiel sur les dents. Au long cours, une bascule des incisives maxillaires et mandibulaires peut être observée. Elle est la conséquence de la tension exercée à ce niveau par l'orthèse. La mise en place et la reconnaissance des effets secondaires de l'OAM nécessitent la collaboration du praticien du sommeil avec un odontologue. Le niveau d'avancée mandibulaire optimum doit être déterminé au cours d'une procédure de titration. Cette avancée mandibulaire contrôlée peut être aisément réalisée en routine, en se basant sur des critères cliniques couplés à une oxymétrie. L'efficacité du traitement doit toujours être confirmée par une polysomnographie.

Conclusion

Le SAOS est une pathologie fréquente aux conséquences multiviscérales graves. Son diagnostic repose sur un enregistrement de la ventilation durant le sommeil dont le choix sera guidé par la probabilité clinique de SAOS. Nous disposons de traitements efficaces obtenant la disparition des symptômes cliniques et probablement l'atténuation du risque vasculaire. La ventilation en pression positive continue et l'orthèse d'avancée mandibulaire sont les traitements les mieux évalués aujourd'hui.

► clinique : Drs Maguy Levy, Catherine Galletti, Bernard Fleury et Boris Petelle

SAOS

l'auteur



Dr Boris PETELLE
• Chirurgien (Paris)

DR BORIS PETELLE SAOS ET CHIRURGIE

Un bilan orthodontique est très utile et peut conduire, après préparation des arcades, à la réalisation d'une chirurgie d'avancée maxillo-mandibulaire.

Le syndrome d'apnées obstructives du sommeil (SAOS) est lié à une fermeture itérative du pharynx pendant le sommeil en raison d'un tonus résiduel insuffisant des muscles dilatateurs du pharynx face à une étroitesse des voies aériennes supérieures ; (Fig.1). Les facteurs qui diminuent le calibre de ces voies aériennes sont soit en relation avec une hypertrophie des tissus mous que sont la langue, le voile du palais, les parois pharyngées, soit liés à une étroitesse des maxillaires qui représentent les structures de soutien de ces tissus mous ; (Fig.2, 3). L'association de plusieurs facteurs est fréquente, auxquels s'ajoutent les troubles du tonus pharyngé qui est diminué pendant le sommeil notamment en cas de consommation d'alcool ou de prise de somnifères. L'examen du pharynx associé à l'analyse du squelette facial permet de repérer ces facteurs favorisants et parfois de proposer une solution curative. C'est le cas lorsque l'hypertrophie amygdalienne peut être considérée comme obstructive et conduire à l'indication d'amygdalectomie. Cette intervention est recommandée en première intention chez l'enfant apnéique et permet la correction du SAOS dans plus de 80 % des cas [1]. Chez l'adulte, cette intervention a des indications moins fréquentes, car l'hypertrophie amygdalienne est moins courante et les facteurs associés comme la surcharge pondérale ou les anomalies squelettiques peuvent limiter ses chances de succès. Le risque hémorragique postopératoire, même s'il est rare, doit faire poser ces indications avec prudence. La chirurgie vélaire ou le laser réalisé de façon isolé ne sont pas recommandés dans la correction du SAOS sévère. Dans d'autre cas c'est la rétrusion mandibulaire, responsable d'un recul de la base de langue, qui est en cause. Les insertions squelettiques de la langue sont situées

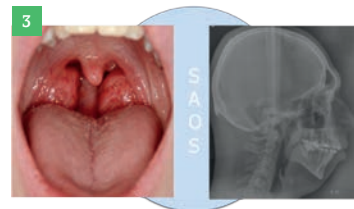
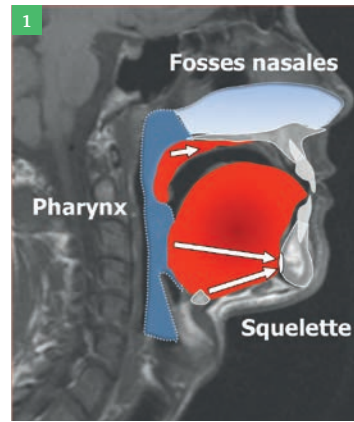


Fig.1 : Pharynx : rapports anatomiques, base de langue et insertions symphysaire du muscle génioglosse.

Fig.2 : Facteurs favorisant du SAOS : rapport contenu/contenant.

Fig.3 : Opposition facteurs squelettiques/tissus mous.

Fig.4 : Endognathie maxillaire.

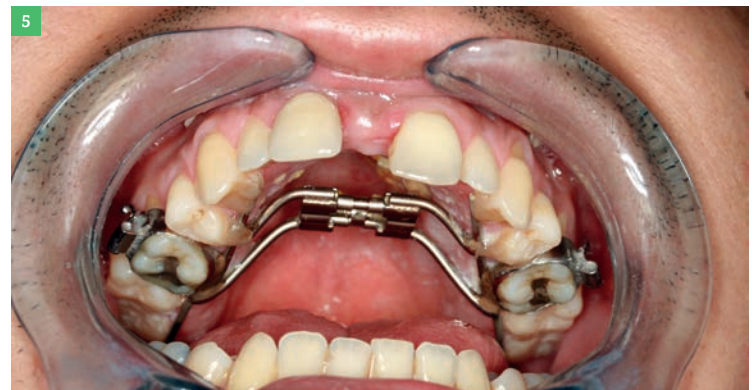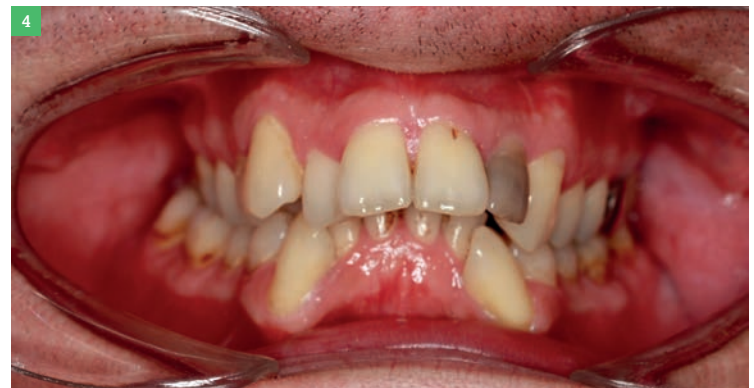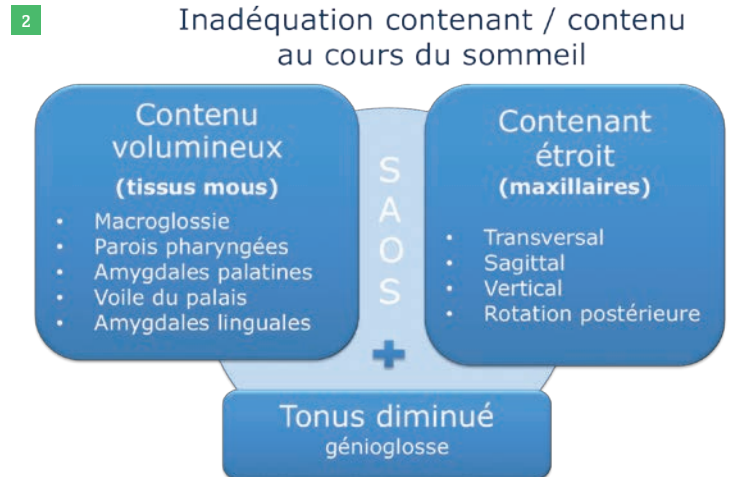
Fig.5 : Disjonction maxillaire assistée chirurgicalement.

Fig.6 : Principes de la chirurgie d'avancée maxillo-mandibulaire.

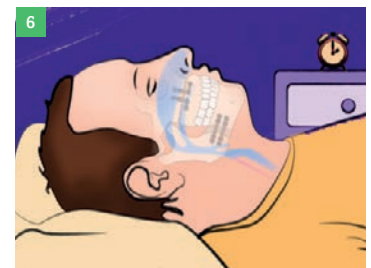en arrière de la symphyse mandibulaire au niveau des apophyses géni ; (Fig.1). Les conséquences sont similaires en ce qui concerne la rotation postérieure de la mandibulaire retrouvée dans les cas d'hyperdivergences associées à un profil « face longue » et une ventilation buccale. L'insuffisance transversale peut elle aussi être en cause et mise en évidence par l'aspect ogival du palais associé souvent à une inversé d'occlusion, une étroitesse du maxillaire qui a pu aussi conduire à l'extraction de prémolaires ; (Fig.4). Cette étroitesse est corrélée à la diminution de calibre des voies aériennes supérieures [2].

CHIRURGIE D'AVANCÉE MAXILLO-MANDIBULAIRE

Dans ces cas, un bilan orthodontique est très utile et peut conduire, après préparation des arcades, à la réalisation d'une chirurgie d'avancée maxillo-mandibulaire ; (Fig.6) [3]. La disjonction maxillaire chirurgicalement assistée permet



de corriger l'étroitesse du maxillaire et correspond parfois au premier temps de la chirurgie osseuse ; (Fig.5). Cette option chirurgicale s'adresse à l'adulte jeune, dont les anomalies squelettiques et la prévision de la modification faciale est favorable. C'est la solution chirurgicale qui présente le taux de succès le plus élevé avec plus de 85 % de réussite [4]. Elle ne se conçoit selon les recommandations [5] qu'en seconde intention après avoir essayé de façon raisonnable les traitements par appareillage que ce soit par masque en pression positive (PPC) ou par orthèse d'avancée mandibulaire



(OAM). Les modifications faciales prévisibles doivent être considérées comme favorables lors d'une concertation multidisciplinaire [6] ; (Fig.7, 8, 9). Dans tous les

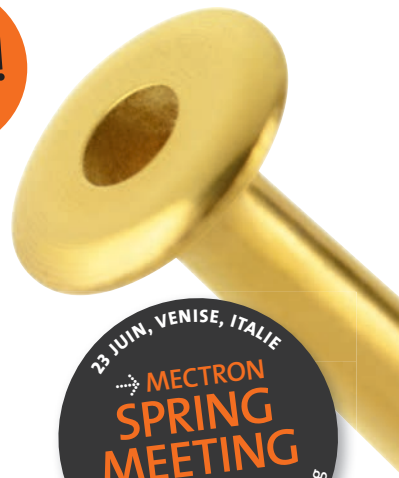MECTRON PIEZOSURGERY® – SURÉLEVATION DU SINUS PAR VOIE LATÉRALE – NOUVEAU PROTOCOLE PIÉZOÉLECTRIQUE

www.mectron.fr
mectronfrance@mectron.fr

 N° Vert 0800 91 57 26
APPEL GRATUIT DEPUIS UN POSTE FIXE

→ LA TECHNIQUE DEVIENT
ENCORE PLUS SÛRE

new!



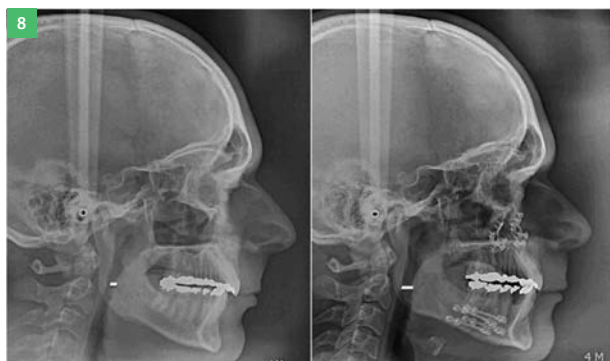
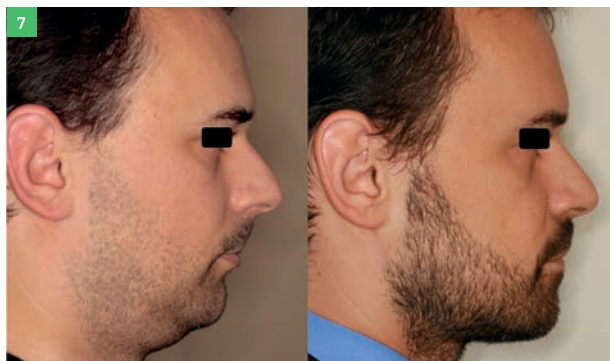mectron
medical technology

CE 0476 Dispositif médical de classe IIa.
Organisme notifié :
KIWA CERMET ITALIA S.P.A.
Fabricant:
Mectron S.p.A - Via Loreto 15/A,
16042 Carasco (Italie)

cas, il a été montré que l'importance de la surcharge pondérale et la sévérité du SAOS diminuaient les résultats obtenus. Une correction de la surcharge pondérale doit donc aussi être toujours associée. Le contrôle de la perméabilité nasale est également important chez ces patients dont le mode de ventilation buccale engendre une augmentation des résistances sur les voies aériennes supérieures. Un examen nasofibroscopique et éventuellement scannographique permettra de conduire à la correction d'une déviation septale obstructive, d'une hypertrophie turbinaire ou d'une sinusite chronique. Cette action aura un effet bénéfique sur la facilité à accepter le traitement par PPC ou par OAM, mais ne permettra pas à lui seul la correction du SAOS.

MIEUX PRÉCISER LES STRUCTURES RESPONSABLES DU COLLAPSUS

Dans le bilan réalisé à la recherche d'une causalité, l'endoscopie sous sommeil induit est aussi un moyen utile pour mieux préciser les structures responsables du collapsus et donc affiner les indications thérapeutiques. Cela permet de mieux préciser le rôle des amygdales basi-linguales et d'envisager une solution chirurgicale souvent délicate en raison des difficultés d'exposition. La chirurgie robotisée a montré son intérêt dans ces cas particuliers. Le contrôle du tonus du muscle génioglosse, principal muscle dilateur du pharynx, peut être accessible aux techniques de stimulation électrique implantable. Cette solution, dont les protocoles de validation sont en cours d'étude, aura certainement un avenir intéressant dans la prise en charge du SAOS chez des patients sélectionnés [7]. Le contrôle objectif des résultats de la chirurgie est recommandé avec la réalisation systématique d'un examen polysomnographique et un suivi annuel clinique. Dans le cadre de la prise en charge du SAOS, la chirurgie peut permettre



d'apporter une solution curative chez des patients jeunes parfaitement sélectionnés. L'odontologiste a un rôle important dans le dépistage de ces patients dont les anomalies squelettiques se traduisent souvent par une malocclusion mais aussi dans la préparation orthodontique nécessaire avant la correction chirurgicale. ↻

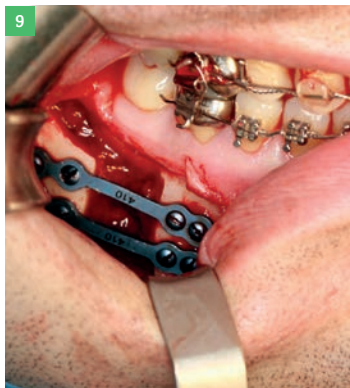


Fig.7 : Modifications du profil facial après chirurgie d'avancée maxillo-mandibulaire pour SAOS.

Fig.8 : Analyse téléradiographique avant et après chirurgie d'avancée maxillo-mandibulaire pour SAOS.

Fig.9 : Ostéosynthèse mandibulaire au cours d'une chirurgie pour SAOS.

la biblio'

[1] « Chat Study New England » Jun 2013. [2] KECIK : « Three-dimensional analyses of palatal morphology and its relation to upper airway area in obstructive sleep apnea. » Angle Ortho (in press). [3] RILEY R., GUILLEMINAULT C., POWELL N., DERMAN S. : « Mandibular osteotomy and hyoid bone advancement for obstructive sleep apnea: a case report. » Sleep.1984;7(1):79-82. [4] HOLTY : « Maxillomandibular advancement for the treatment of obstructive sleep apnea: A systematic review and meta-analysis. » Sleep Medicine Reviews 2010. [5] BLUMEN M., CRAMPETTE L., FISCHLER M., GALET DE SANTERRE O., JABER S., LARZUL JJ., MEYER B., MONTEYROL PJ., PAYEN JF., PÉTELLE B., RUGINA M., CHABOLLE F. : « Surgical treatment of obstructive sleep apnea syndrome. » Rev Mal Respir. 2010 Oct;27 Suppl 3:S157-65. [6] COHEN-LEVY J., PETELLE B., VIEILLE E., DUMITRACHE M., FLEURY B. : « Changes in facial profile after maxillomandibular advancement surgery for obstructive sleep apnea syndrome. » Int Orthod. 2013 Mar;11(1):71-92. [7] MALHOTRA A. : « Hypoglossal-nerve stimulation for obstructive sleep apnea. » N Engl J Med. 2014 Jan 9;370(2):170-1.

PROXI DENTAL innovation

30%

de réduction
La première facture**

10%

de réduction
6 factures suivantes**

1

interlocuteur
unique


Essayez l'offre **3+**

N°Azur 0 810 310 308

PRIX APPEL LOCAL



Proxi
Dental
LES PROTHÉSISTES DENTAIRES ASSOCIÉS



Proxi
Dental
LES PROTHÉSISTES DENTAIRES ASSOCIÉS

la pointe de la technologie à votre service

► quoi de neuf docteur ?

AMÉLIORERONT-ILS VOTRE PRATIQUE ?

► INSERTS PIEZOSURGERY PAR MECTRON

Faciliter la surélévation du sinus par voie latérale

En collaboration avec le **Pr Vercellotti**, **Mectron** a réalisé un set de 5 inserts exclusivement conçus pour la technique de surélévation du sinus par voie latérale. Le fabricant a rendu cette technique, déjà largement validée en littérature, encore plus sûre en réduisant au minimum le risque de perforer de façon accidentelle la membrane sinusienne.

Le nouvel insert **SLC** permet d'affiner la paroi osseuse avec le maximum de sécurité et un surprenant contrôle intra-opératoire. L'insert pour ostéotomie **SLO-H** réunit efficacité et sécurité, et le nouveau séparateur **SLS**, plus fin, est plus

efficace par rapport à la vieille forme « à patte d'éléphant ».



Les nouveaux élévateurs **SLE1** pour le début de l'élévation de la membrane du plancher sinusien et **SLE2** pour achever l'élévation de la paroi palatine sont caractérisés par une partie terminale affilée qui permet de couper les fibres de **Sharpey** de l'endoste, celui-ci étant protégé par la convexité du terminal. Les inserts sont

disponibles individuellement et en kit dédié complet de 5 formes.

Mectron

Tél. : 0800 91 57 26 (n° vert)

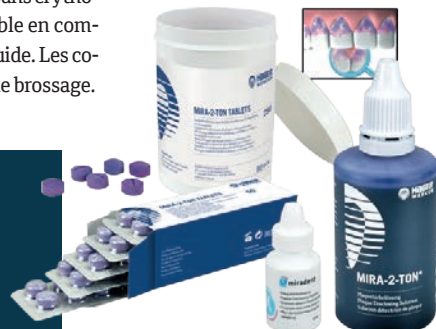@ : mectronfrance@mectron.fr

3w : mectron.fr

► TEST DE CONTRÔLE DE PLAQUE PAR HAGER & WERKEN

Détecter les dépôts de bactéries récents et plus anciens !

La principale cause des caries et de la parodontite sont les dépôts de bactéries que l'on appelle « la plaque dentaire », une concentration de microbes vivants et nécrotiques qui se déposent sur la surface des dents. Ceux-ci produisent des acides et des toxines qui constituent la condition préliminaire des inflammations classiques de la gencive. Plus la plaque est ancienne, plus les conséquences néfastes sur la santé dentaire deviennent dangereuses. **Hager & Werken** propose, comme préalable à un traitement dentaire optimal, le test de contrôle de plaque **Mira-2-Ton** pour en savoir plus sur la situation dentaire du patient. Il indique par sa représentation en deux couleurs différentes la situation de la formation de plaque en bouche. La plaque la plus récente est colorée en rose et la plus ancienne en bleu. Cette dernière permet de mettre en relief les endroits inaccessibles lors du brossage ou négligés par le patient. À la suite de ce test, on peut déterminer et éliminer les causes primaires de la plupart des maladies dentaires et recommander au patient des mesures d'hygiène adaptées. Sans érythrosine et sans gluten, il est disponible en comprimés sécables ou sous forme liquide. Les colorations sont éliminées par simple brossage.



Hager & Werken

Tél. : 06 21 04 11 94

@ : s.sanchez@hagerwerken.de

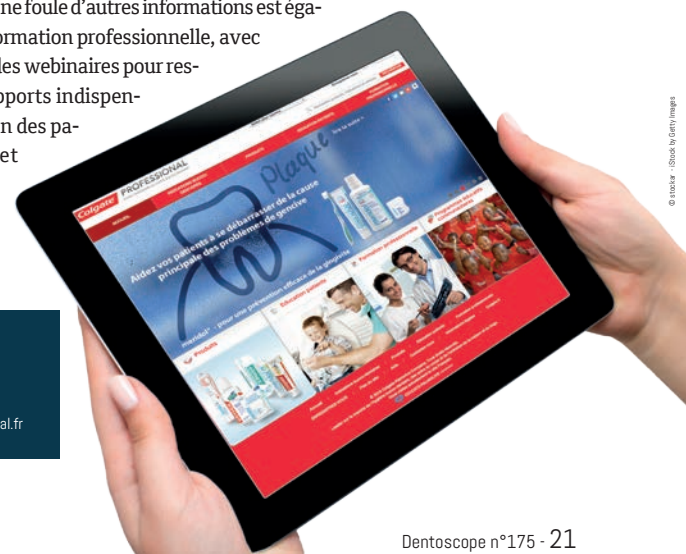3w : hagerwerken.de

► INTERNET POUR LES PRATICIENS PAR COLGATE

Un nouveau site Web professionnel

Colgate France lance un site Web de pointe à destination des professionnels dentaires dans l'Hexagone. Ce nouveau site (www.colgateprofessional.fr) fournit des informations sur les produits et technologies Colgate, ainsi que des ressources utiles pour la formation des professionnels et l'éducation des patients. Lancé en février, le site permet aux dentistes de trouver rapidement des informations pratiques sur les soins bucco-dentaires dans un format convivial et ergonomique. Il peut être consulté sur tous les appareils mobiles, ce qui permet un accès facile dans ou hors de son cabinet.

Sur ce site on trouve les produits proposés par **Colgate** et la dernière technologie qu'ils contiennent. Les connaissances et innovations les plus récentes de la recherche sont aussi présentées. Une foule d'autres informations est également en ligne : formation professionnelle, avec des séminaires et des webinaires pour rester à la pointe, supports indispensables à l'éducation des patients, réunions et congrès à venir et les actualités de la marque.



Colgate

3w : colgateprofessional.fr

► quoi de neuf docteur ?

AMÉLIORERONT-ILS VOTRE PRATIQUE ?

3 PRODUITS DÉCOUVERTS AU
MIDWINTER MEETING DE CHICAGO

► BIOSHIELD GLOBAL SOLUTIONS

Un antiseptique permanent !

BioShield est une nouvelle technologie révolutionnaire, brevetée, qui permet à tout type de produit de devenir antimicrobien à vie. Cette technologie utilise de l'argent pur, encapsulé directement dans des polymères. Ainsi, **BioShield** peut être intégré lors de la fabrication de tous les produits et matériaux (*verre, plastiques, alliages de métaux, céramique,*

tissus, blouses, claviers, téléphones, peinture...) sans en modifier ni leur aspect, ni leurs propriétés. Ces matériaux sont alors antimicrobiens à vie ! **BioShield** n'est pas altéré par les lavages, les détergents, l'eau de javel, la température. Ses applications sont sans limites. Cette technologie va révolutionner les industries, la médecine et notre quotidien. **BioShield**

Global Solutions, société américaine et londonienne, possède des bureaux à Paris, Londres, Miami, Dubaï, Hong Kong. Ce produit risque réellement de changer la face du monde s'il tient toutes ses promesses. À suivre avec la plus grande attention...

BioShield Global Solutions

3w : bioshieldglobalsolutions.com



► FIRSTFIT

Le pont minimalement invasif

Remplacer une dent manquante sans sacrifier les deux dents adjacentes et en étant minimalement invasif est le challenge que s'est fixé cette société américaine, en alliant qualité maximale et gain de temps. On pourra ainsi remplacer cette dent sans nécessité de réaliser des prothèses temporaires. La demande des patients est élevée. Aux États Unis, plus de 178 millions de personnes présentent une dent manquante. Cela signifie qu'il y a des millions de patients dans le monde qui se trouvent dans la même situation. Beaucoup de dentistes choisissent de les laisser non traités parce qu'ils ne veulent pas préparer deux dents saines pour combler ce vide. De nombreux patients ne sont jamais en mesure de se faire poser des implants. Contrairement à un pont traditionnel, qui coûte à peu près le montant de trois couronnes, ces ponts **Firstfit** sont sensiblement moins coûteux pour le praticien et le patient, et représentent la solution la plus abordable pour cette catégorie de patient. De plus, cette technique permet la préservation de la structure naturelle de la dent par rapport à une préparation de pont traditionnel.

Traditional bridge vs FirstFit Bridge

Traditional bridge	FirstFit Bridge
Completely grind out teeth	Minimal preparation
Grind down two healthy teeth	Preserve more of your healthy tooth
4 hours of tedious procedure	Entire procedure in under one hour
100 years old technique	Latest technique in the world
Use of unhealthy "temporary" teeth	No temporary teeth! Simply FirstFit

Firstfit

3w : firstfit.com

► QWIKSTRIPS

Aucun espace ne leur résiste

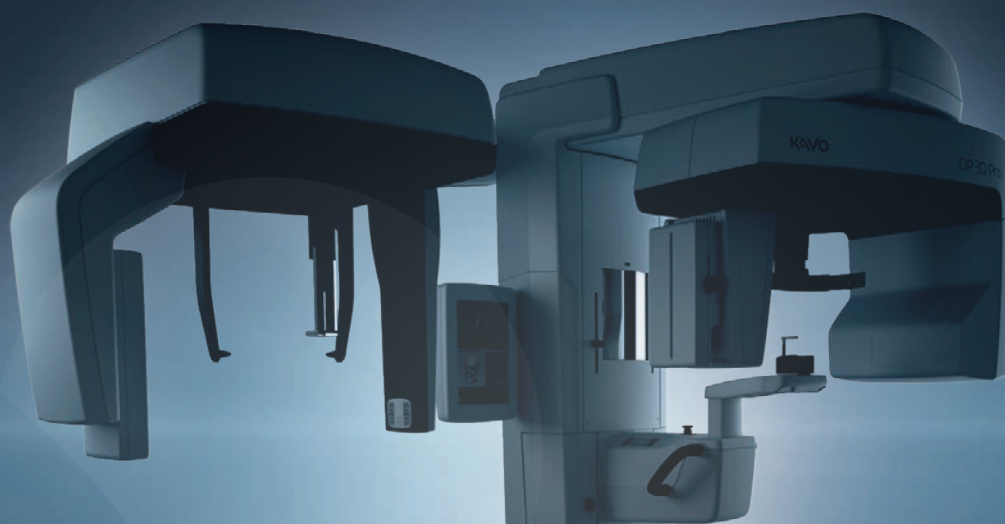
C'est un nouveau dispositif pour procéder au nettoyage et à la séparation des zones proximales. La conception limitant la profondeur de **QwikStrips** empêche l'irritation des tissus mous, tandis que le design unique de la poignée fournit une prise en main confortable pour un contrôle tactile optimal, permettant un accès facile à des espaces restreints antérieurs ou postérieurs. Les **QwikStrips** sont codés par couleur et disponibles en deux fonctions : dents de scie ou abrasifs, avec différents types de grains (*gros, moyen, fin et super fin*). Ils procurent des procédures précises de 0,2 mm jusqu'à 0,5 mm. Ce dispositif permet d'enlever des excès de ciment facilement et plus sûrement après l'assemblage des couronnes, *bridges, inlays, onlays* ou facettes. On peut aussi supprimer les surplombs avec facilité et obtenir une finition lisse des composites interproximaux ou des amalgames. On peut réduire les contacts serrés, au cours de procédures orthodontiques, en utilisant **QwikStrips** simple-face, courbe ou les bandes abrasives recto-verso. Enfin, c'est l'outil idéal pour polir toutes les surfaces proximales.



Qwikstrips

3w : qwikstrips.com

L'expertise unifiée d'une marque de confiance.



GENDEX

INSTRUMENTARIUM

i-CAT

SOREDEX

KAVO

Des compétences unies
sous un seul nom : KaVo Imaging.

Gendex, Instrumentarium, Soredex et i-CAT sont à présent unis sous une seule marque : KaVo. Avec plus de 350 années cumulées d'expérience, plusieurs millions de produits installés et l'expertise de milliers de spécialistes, KaVo propose une gamme complète de solutions en imagerie extra-orale pour répondre à tous vos besoins, à partir d'une source unique.

Pour plus d'informations, contactez-nous :

Par téléphone : 0 825 825 099

Par courriel : marketing.france@kavo.com



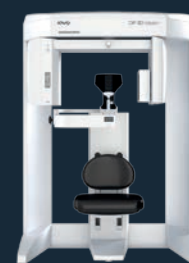OP 2D



OP 3D



OP 3D Pro



OP 3D Vision

Une flexibilité complète d'exercice

L'unit *XO Flex* octroie aux praticiens une entière souplesse pour des traitements dentaires de haute qualité.

Sur l'unit *XO Flex* conçu par *XO Care*, les instruments, placés au centre, sont toujours faciles à atteindre pour le chirurgien-dentiste et son assistante. Ils sont pilotés, ainsi que toutes les fonctions, le fauteuil patient ou l'éclairage par une commande au pied. L'équipe dentaire peut ainsi rester pleinement concentrée sur la bouche du patient.

Chaque instrument a une suspension unique, équilibrée individuellement, évitant toute tension dans les doigts, les mains, les bras ou les épaules. Les tuyaux d'aspiration sont intuitivement positionnés pour faciliter la préhension. Après l'utilisation, il faut simplement lâcher les tuyaux et ils retrouvent leur chemin vers le support.

Le *chip blower* automatique est une fonctionnalité qui aide à garder l'intérieur de la bouche sèche et visible. Les dentistes effectuent moins de passages d'un instrument dynamique à la seringue et peuvent donc rester concentrés.

L'unit permet un meilleur contrôle de la qualité : chaque instrument peut être facilement adapté aux besoins individuels de l'utilisateur. Le praticien peut également régler la quantité d'eau du *spray*. Appliquer la bonne quantité de *spray* est essentiel. Trop peu et l'on risque une nécrose des tissus, trop de *spray* et le champ de vision est perturbé.

L'unit est fourni avec un fauteuil patient disponible dans sept couleurs différentes et avec six teintes de tissu assorti. *XO Care* peut également personnaliser le fauteuil avec un tissu fourni par le cabinet.

NOUVEAUX INSTRUMENTS

L'unit est livré avec le *XO Odontoson 360*, détartreur très efficace tout en douceur avec un impact uniforme sur toutes les surfaces de la dent à 360°. Grâce au mouvement circulaire de la pointe de titane, le praticien accède à toutes les surfaces sans tordre sa main ou changer d'instrument.

Il est aussi équipé d'une nouvelle lampe à photopolymériser LED polyvalente, *XO Odontocure*, d'une très grande puissance de sortie qui permet de réduire la durée de photopolymérisation, avec trois temps de durcissement prédéfinis et une fonction de démarrage progressif.

La protection contre la contamination croisée est augmentée. Le praticien gère toutes les fonctions de l'unit et du fauteuil sans les mains grâce à la pédale de commande. Tout ce qui est touché par le praticien et l'assistante dentaire pendant le traitement peut être détaché et désinfecté ou autoclavé. Toutes les surfaces sont lisses et faciles à nettoyer, et les parties métalliques de l'appareil disposent d'un revêtement antibactérien innovant.

XO Patient Chair offre un confort optimal du patient avec de multiples options de réglage du fauteuil, un appui-tête unique et un appui-coudes intégrés de base. Il est fourni avec le tissu respirant *XO Comfort* de série. En option, la sellerie est livrée dans une version soft avec des coutures cousues main et une mousse souple qui s'ajuste à la forme du corps du patient.

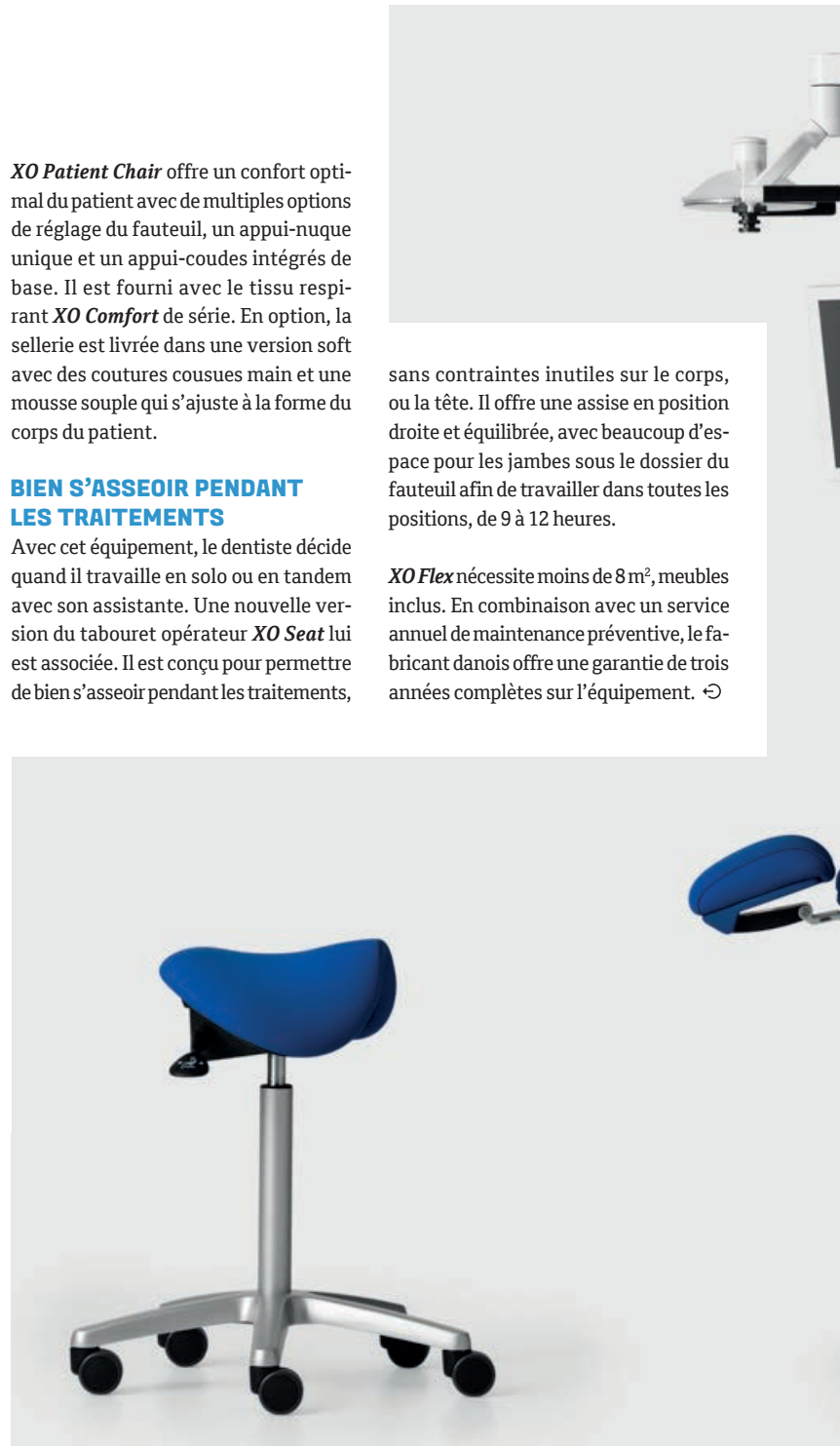BIEN S'ASSEoir PENDANT LES TRAITEMENTS

Avec cet équipement, le dentiste décide quand il travaille en solo ou en tandem avec son assistante. Une nouvelle version du tabouret opérateur *XO Seat* lui est associée. Il est conçu pour permettre de bien s'asseoir pendant les traitements,

sans contraintes inutiles sur le corps, ou la tête. Il offre une assise en position droite et équilibrée, avec beaucoup d'espace pour les jambes sous le dossier du fauteuil afin de travailler dans toutes les positions, de 9 à 12 heures.

XO Flex nécessite moins de 8 m², meubles inclus. En combinaison avec un service annuel de maintenance préventive, le fabricant danois offre une garantie de trois années complètes sur l'équipement. ⇄

Chaque instrument peut être facilement adapté aux besoins individuels de l'utilisateur.



Le témoignage du docteur Élisabeth Laboisse (91)

UN BEL OUTIL DE TRAVAIL

Cliente de cette marque depuis 1993, j'ai adopté ce nouvel unit depuis septembre 2005. Il présente plusieurs avantages : son concept, son ergonomie, son design et enfin sa fiabilité. C'est un bel outil de travail, robuste et très élégant : mon quotidien professionnel au top !



Le témoignage du docteur Philippe Le Guédard (35)

UN SYSTÈME DE FOUETS TRÈS AGRÉABLE

J'ai installé cet unit en juin 2016 en remplacement d'un fauteuil Flex Integral. Il propose une ergonomie comparable à celle de mon ancien équipement, ce qui m'a permis de conserver mes habitudes de travail.

Il présente plusieurs avantages : ergonomie, confort d'utilisation (un système de fouets très agréable, sans rappel et donnant une grande liberté de mouvement), multiples possibilités de paramétrage et design. Toutefois l'emplacement des commandes mémorisées de l'assise pourrait être plus accessible.

Le témoignage du docteur Frédéric Mauny (92)

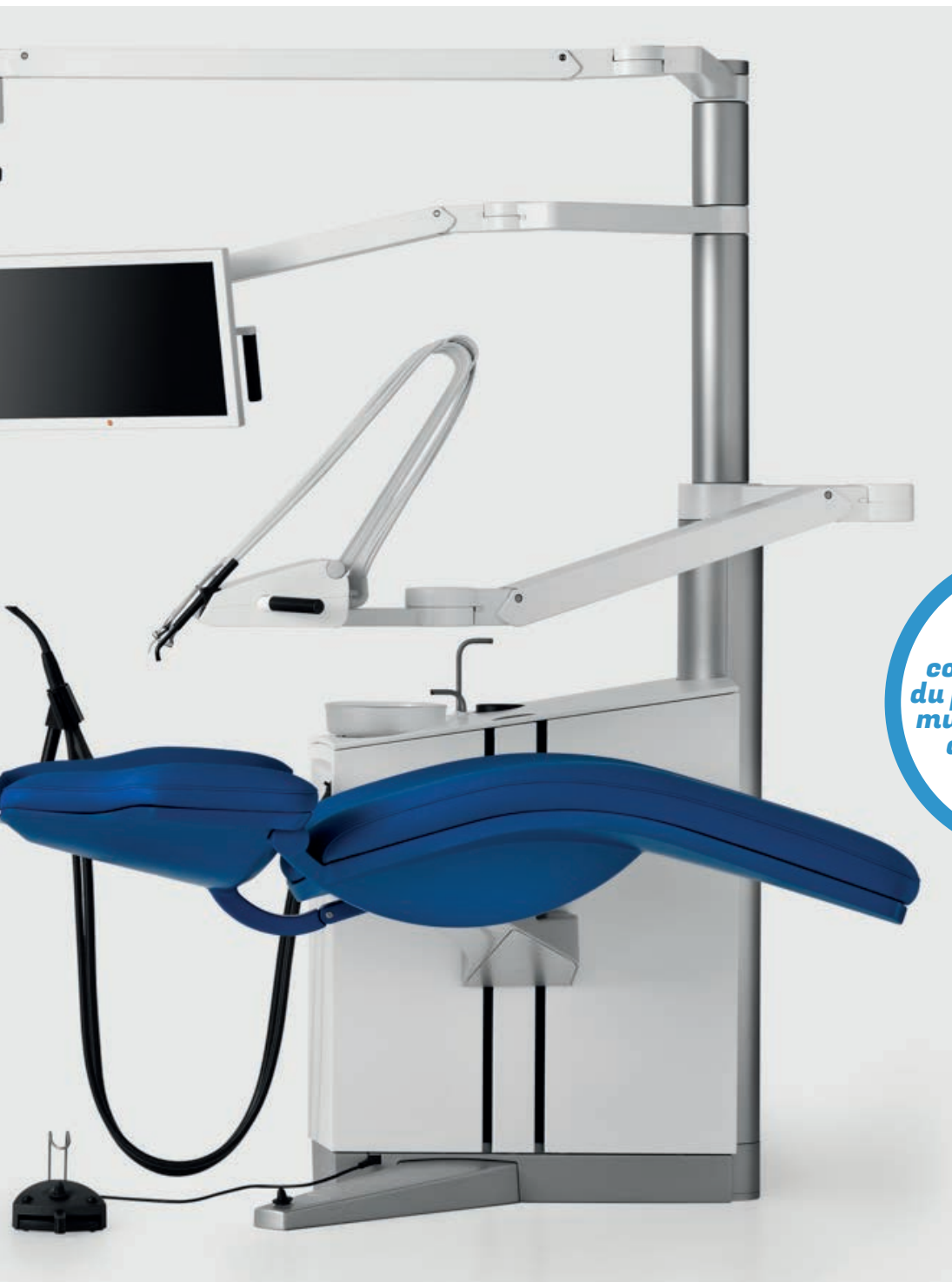

IL EST PLUS CONFORTABLE POUR LES PATIENTS

J'utilise cet équipement depuis un an. J'ai toujours travaillé sur des units de la marque, au départ le « 102 », puis deux « Integral », séduit par l'ergonomie, la fonctionnalité, et la fiabilité de ces modèles.

Au point de mettre beaucoup de temps avant de changer mon dernier Integral, car le côté massif de cet unit ne me séduisait pas spécifiquement. Au moment de changer, l'arrivée des nouvelles teintes et surtout du blanc, et la fiabilité irréprochable du modèle de mon associé depuis plus de 10 ans m'ont séduit et décidé à l'acheter. Ses avantages sont sa modernité, son entretien facile, son ergonomie et ses fonctionnalités. Il est plus confortable pour les patients avec le revêtement « Scuba ». Le point perfectible pourrait être la pédale de remise à zéro du fauteuil, gênante si le praticien n'est plus en position de travail. D'autre part, un bistouri électrique serait le bienvenu en sixième fouet.

Un
confort optimal
du patient avec de
multiples options
de réglage du
fauteuil.



XO Care

Contact : Norbert Banaletti
Tél. : 06 08 55 05 85
3w : xo-care.com

Nouvelles techniques piézoélectriques pour simplifier la pratique

Événement incontournable pour les utilisateurs de chirurgie piézoélectrique, le premier *Spring Meeting* de Mectron se tiendra le 23 juin à Venise.

La société **Mectron** organise la première édition du *Spring Meeting*, sous le patronage de l'Académie internationale de piezosurgery (IPA - *International piezosurgery academy*), le 23 juin à Venise.

Le colloque accueillera des intervenants de renommée internationale, tels que les **Prs Tomaso Vercellotti, Leonardo Trombelli** et les **Drs Claudio Stacchi et Rosario Sentineri**, qui présenteront quatre techniques chirurgicales piézoélectriques.

Ce symposium permettra aux participants d'apprendre les techniques consacrées à une utilisation au quotidien de l'appareil *Piezosurgery*, à travers une méthode innovante axée sur les protocoles cliniques. ☺



EXPANSION DE CRÊTE - TECHNIQUE CHIRURGICALE INNOVANTE GRÂCE À LA COMBINAISON D'INSTRUMENTS PIÉZOÉLECTRIQUES ET D'EXPANSEURS OSSEUX - Dr Rosario Sentineri



Dr Rosario SENTINERI

Ce cours abordera la question de l'expansion de la crête alvéolaire atrophique dans les cas d'un volume osseux horizontal insuffisant,

pour réduire drastiquement le risque de fractures et de fenestrations possibles avec l'adoption des méthodes traditionnelles qui prévoient l'utilisation d'un marteau et d'un scalpel, ce qui rend possible l'insertion des implants sur le site. Ce système combine la capacité de

coupe micrométrique de la technique piézoélectrique et la dilatation progressive induite par des expandeurs osseux coniques appropriés.

PRÉPARATION ULTRASONIQUE DU SITE IMPLANTAIRE : AVANTAGES CLINIQUES DANS LA PRATIQUE QUOTIDIENNE - Dr Claudio Stacchi



Dr Claudio STACCHI

La préparation du site implantaire est un point crucial pour le succès d'une thérapie implantaire, et pourtant, jusqu'à présent, on a porté bien peu d'attention à la littérature relative à la question et à son influence sur les résultats cliniques. Le

protocole chirurgical traditionnel prévoit l'usage d'instruments rotatifs montés sur micromoteur chirurgical et l'action de fraisage se fait au moyen de macro-vibrations mécaniques avec un résultat très efficace, mais un contrôle chirurgical limité. L'introduction de la chirurgie osseuse piézoélectrique a ouvert de nouvelles perspectives en permettant de réaliser des ostéotomies avec des dispositifs

chirurgicaux à ultrasons. La coupe micrométrique des ultrasons permet une action précise, sélective et contrôlable et, de plus, des éléments scientifiques probants suggèrent, tant du point de vue histologique que biomoléculaire, une meilleure guérison du tissu osseux après l'application de ces méthodes par rapport à ce qu'on observe après des ostéotomies effectuées avec des instruments rotatifs.

les infos'

Date de l'événement

23 juin 2017

Lieu

Palazzo Franchetti - Venise

Renseignements et inscriptions

Eve-Lab, Florence, Italie

Tél. : +39 055 0671000

@ : nora.naldini@eve-lab.it

3w : mectron.com/spring-meeting

Techniques piézoélectrique clinique



TECHNIQUE D'ÉLEVATION DU SINUS REVISITÉE : NOUVEAU PROTOCOLE OPÉRATOIRE PAR VOIE CRESTALE OU LATÉRALE - Pr Tomaso Vercellotti



Pr Tomaso
VERCELLOTTI

L'objectif de la présentation est d'introduire une méthode clinique pour le choix de la meilleure technique d'approche à la cavité du sinus selon les caractéristiques anatomiques du maxillaire postérieur édenté et/ou atrophique. Dans la première partie, nous illustrerons la technique piézoélectrique de surélévation de sinus par approche latérale qui, en littérature, est présentée comme la méthode la plus sûre pour préserver l'intégrité de la membrane de **Schneider** pendant l'antrostomie d'accès. La description de chaque phase du protocole opératoire sera effectuée avec différents cas cliniques et les vidéos intra-opératoires

relatives. L'intervenant qui, il y a 15 ans, avait révolutionné la chirurgie du sinus maxillaire en introduisant les avantages du premier protocole piézoélectrique, présentera la technique latérale revisitée en utilisant de nouveaux inserts piézoélectriques permettant d'optimiser les principales phases du protocole : **Lateral Wall Consuming, Bony Window Ostectomy, Membrane Separation, Membrane Elevation, Bone Stimulation Technique**. La deuxième partie de la présentation introduira la nouvelle technique piézoélectrique de surélévation du sinus par approche crestale qui permet de dépasser les limites des méthodes utilisées jusqu'à maintenant, qui dépendent principalement de l'opérateur, pour déboucher sur une technique prévisible et sûre et qui ne serait plus aveugle

dans de nombreux cas. L'exécution d'un protocole chirurgical rigoureux permet de résoudre également les cas plus sévères de volume crestal résiduel réduit. L'utilisation de vidéos intra-opératoires avec animations relatives offrira la possibilité d'apprendre les gestes chirurgicaux nécessaires pour l'élévation de la membrane en exploitant l'effet de cavitation (**Piezo Lift**) et le nouveau mode piézoélectrique de greffe osseuse (**Piezo Graft**) qui représente la méthode la moins invasive pour exécuter la surélévation du plancher du sinus maxillaire en vue de la pose d'implants. La vision comparée des radiographies de la surélévation du sinus par voie latérale et par voie crestale permettra à chaque participant de pouvoir établir les avantages et les limites des nouvelles techniques piézoélectriques.



ÉLONGATION DE COURONNE CLINIQUE : TECHNIQUES ET TECHNOLOGIES - Pr Leonardo Trombelli



Pr Leonardo
TROMBELLI

Le cours sera centré sur les techniques chirurgicales propres à obtenir une élévation de couronne clinique à des fins de pré-réhabilitation.

Seront en particulier décrites les indications visant à récupérer l'amplitude biologique des éléments compromis, mais récupérables du point de vue prothétique ou de la dentisterie restaurative. Les méthodes pour obtenir l'élévation de couronne clinique seront expliquées en

faisant plus particulièrement attention au positionnement apical des lambeaux, en association avec les techniques d'ostéotomie et d'ostéoplastie. Le recours à des instruments manuels et à la piézochirurgie pour le remodelage contrôlé des profils de la crête osseuse sera enfin décrit.

le programme

23 juin
-> matin

- 8 h 30 : Accueil des participants
- 9 h : Préparation ultrasonique du site implantaire : avantages cliniques dans la pratique quotidienne
Dr Claudio Stacchi
- 11 h : Élongation de couronne clinique : techniques et technologies
Pr Leonardo Trombelli
- > après-midi
- 13 h 30 : Expansion de crête - technique chirurgicale innovante grâce à la combinaison d'instruments piézoélectriques et d'expanseurs osseux - Dr. Rosario Sentineri
- 15 h 30 : Techniques d'élévation du sinus revisitées : nouveaux protocoles opératoires par voie crestale et latérale
Pr. Tomaso Vercellotti
- 17 h : Discussion



Début en mars

Le projet prothétique en implantologie

Approches conventionnelle et numérique

21 mars à Paris - Dr Nicolas Boutin

Contact : Coefi - Tél. : 06 61 20 26 55

@ : contact@coefi.fr - 3w : coefi.fr

Début en avril

Évitez les complications, formez-vous à la maintenance parodontale et implantaire !

5 avril à Luxembourg (Luxembourg)

Dr J. Hassid

Contact : EMS / Henry Schein

6 avril à Rillieux-la-Pape - Dr T. Dufour

15 juin à Mauguio - Dr T. Dufour

Contact : EMS / Dentall Project

Tél. : 01 34 58 03 80 - @ : info@ems-france.fr

Gestes de premiers secours

6 et 20 avril, 1^{er} et 22 juin - S. Berenguer

(OFP Sécurité)

Contact : Dentall Project

Tél. : 04 72 26 51 93

@ : formation@dentallproject.com

3w : dentallproject.com

Formations gouttières transparentes *DentoSmile Biotech Dental*

6-7 avril, 18-19 mai à Paris, 8-9 juin à

Salon-de-Provence - Dr A. Zarrinpour

Contact : CID Formation - Tél. : 01 85 76 06 44

@ : formations.cid@gmail.com

3w : cidformations.com

Formation pour les assistantes ODF

Du 6 au 8 avril à Paris - M. P. Mollard

Contact : Elena Spodar - Tél. : 02 47 40 24 04

@ : gac-fr.cours@dentsplysirona.com

3w : dentsplygac.eu

Formations *Straumann Académie*

Le flux numérique en implantologie

Du 6 au 8 avril à Monaco

Tél. : 01 64 17 30 09 - 3w : straumann.fr

@ : frederique.bertrand@straumann.com

Atelier *All-on-4*

6 avril et 19 oct. à Marçq-en-Barœul - Dr F. Hary,

18 mai et 16 nov. à Paris - Dr F. Philippart

27 avril à Marseille - Dr M. Merabet

Contact : Valérie Dequeant - Tél. : 01 49 20 00 43

@ : valerie.dequeant@nobelbiocare.com

Cours assistant(e)s dentaires

7 avril à Paris - Dr C. Rivière,

M^{me} G. Le Felt, M. B. Alessandrini

Contact : Kathleen Colas

Tél. : 01 49 20 00 49

@ : kathleen.colas@nobelbiocare.com

Éclaircissement *SDI*

13 avril

Contact : Dentall Project

Tél. : 04 72 26 51 93

@ : formation@dentallproject.com

3w : dentallproject.com

Cours de planification *NobelClinician*

Intermédiaire

20 avril à Aix-en-Provence,

27 avril à Bagnolet - M. G. Masson

Avancé

8 juin à Aix-en-Provence, 15 juin à

Bagnolet - M. G. Masson, M. O. Chaix

Contact : Valérie Dequeant

Tél. 01 49 20 00 43

@ : valerie.dequeant@nobelbiocare.com

Céphalométrie architecturale de *Delaire (EDCAD)*

Les Classes II : théorie, pratique de l'analyse architecturale de *Delaire*, applications thérapeutiques

24-25 avril à Nantes. Enseignement par le Pr Delaire et le Dr Goossens

Contact : Florent Pivaut

@ : edcad.contact@gmail.com

3w : edcad.delairecephalo.fr

Formation et certification Gouttières d'alignement *Air Nivel*

27 avril à Paris, 15 mai à Lyon

Conf. : Drs A. et G. Vigé du Cayla

Contact : Frédéric Bonillo

Odontec Airnivel

Tél. : 06 60 38 71 07

@ : nivelfrance@gmail.com

3w : facebook.com/nivelfrance

Stérilisation en cabinet dentaire

27 avril - Dr D. Glachant

Contact : Dentall Project

Tél. : 04 72 26 51 93

@ : formation@dentallproject.com

3w : dentallproject.com

Réussir son endodontie

Les indispensables

27-28 avril et 15 juin à Carquefou

Drs T. Babin, S. Diaz

3w : endo-atlantique.com

Implantologie

Session 1 : Chirurgie implantaire

19 et 20 mai

PROGRAMME DU 19 MAI

> Conférences au laboratoire d'anatomie de l'université de médecine

- Étude pré-implantaire : examen clinique, prothétique et radiologique

- Techniques chirurgicales : anesthésie, incisions, sutures

- Précautions et prescriptions en implantologie

- > Dissection et travaux pratiques au laboratoire d'anatomie :

- Anatomie appliquée à l'implantologie

- Dissections des différentes structures anatomiques

- Techniques d'incisions sur cadavres

- Pose d'implants sur cadavres

(3 systèmes implantaires)

- Sutures sur cadavres

PROGRAMME DU 20 MAI

- > Chirurgies en direct sur patients

- au cabinet dentaire (2 à 3 chirurgies implantaires) avec pour chaque patient :

- Briefing du cas et présentation clinique et radiologique

- Chirurgie en direct

- Discussion sur le cas clinique

Intervenants : Drs R. Da Costa-Noble,

Y. Lauerjat, R. Colomb, P.-M. Verdalle,

M. Pitz, A. Soenen et F. Vigouroux

Session 2 : Prothèse supra-implantaire

9 et 10 juin

PROGRAMME DU 9 JUIN

- > Conférences au siège du

- Laboratoire Acteon et 10 juin

- à l'Hôtel Kyriad Prestige

- Prothèse supra-implantaire :

- scellée, vissée, stabilisée

- Temporisation en implantologie : les différentes solutions

- Présentation du plan de traitement et du devis en implantologie

- Prise en charge des cas complexes

- Chirurgie et prothèse assistée par ordinateur

- Quel concept occlusal choisir dans les différents traitements implantaires

- Initiation aux techniques numériques

- > Travaux pratiques

- Enregistrement sur arc facial

- et montage sur articulateur :

- quand ? pourquoi ? comment ?

- Empreintes sur différents

- systèmes implantaires

Contact : Nicole Roussillon

Tél. : 06 26 80 46 43

@ : nicole@ceiap.com - 3w : ceiap.com

Formation en orthodontie pour omnipraticien

PLUS DE MILLE PRATICIENS FORMÉS PAR LE CISCO EN EUROPE



NOUVELLE SESSION
12 octobre 2017
Paris

PREMIER CYCLE

DEUX PÉRIODES DE FORMATION

→ DEUX FOIS 5 STAGES DE 4 JOURS

DEUXIÈME CYCLE

STUDY GROUP (JOURNÉES D'ÉTUDES DE CAS)

→ NOMBREUSES DATES POUR LES STUDY GROUP, SE RENSEIGNER

TROISIÈME CYCLE

QUATRIÈME FORMATION D'ATM DU D^r JEANTET

→ 3 STAGES DE 2 JOURS, 1 000 €/STAGE, SE RENSEIGNER.

COURS EXCEPTIONNEL DU D^r ROLLET

→ LES 20/21 MAI ET LES 7/8 DÉCEMBRE 2017, 600 € LES 2 JOURS DE CONFÉRENCE.



CISCO

centre international des sciences et cliniques orthodontiques

Contactez-nous au + 33[0]3 29 66 67 00 ou + 33[0] 6 32 39 39 85

Consultez notre site : www.cisco-ortho.com E-mail : contact@cisco-ortho.com

N° D'AGRÈMENT FORMATEUR 53290463629

ACCREDITATION CNFCO N° 07292604/225/221



BIOTECH DENTAL

Retrouvez-nous

STANDS 15 & 16
DU 13 AU 15 AVRIL

» **IMAGINA** 2017
DENTAL MONACO



► l'agenda

LES FORMATIONS ET LES ÉVÉNEMENTS INCONTOURNABLES

Début en mai

Traiter les usures dentaires Réhabilitation esthétique, fonctionnelle, biologique

Quand l'esthétique et la fonction se rejoignent. Apprenez à réaliser des restaurations stables, esthétiques, pérennes et le moins invasives possible

Mod. 1 : 2 au 5 mai, Mod. 2 : 1^{er} au 4 oct.

à Bordeaux (4x2 jours) - C. Gaillard et

J. Bellamy (céramiste)

Tél. : 06 09 13 52 41

@ : contact@gad-center.com

3w : gad-center.com

SST Recyclage

4 mai - S. Berenguer (OPF Sécurité)

Contact : Dentall Project

Tél. : 04 72 26 51 93

@ : formation@dentallproject.com

3w : dentallproject.com

Formez votre assistante dentaire en implantologie

Cycle 1

4 mai à Sallanches - M^{me} M. Jacquart

Cycle 2

8 juin à Sallanches - M^{me} M. Jacquart

3w : anthogyr.fr/services/formations/campus-anthogyr

Orthocaps, traitements par aligneurs

Formation à l'utilisation et certification

4 mai à Rennes - Cours du Dr W. Khan

Contact : RMO Europe - Service cours et séminaires

Tél. : 03 88 40 67 35

@ : seminaires@rmoeurope.com

3w : rmoeurope.com

De la prothèse unitaire à la réhabilitation complète

Formation en prothèse sur implants. Stage de 2 jours avec des travaux pratiques

11-12 mai à Paris

Contact : Anna Pissarenko

@ : anna.pissarenko@zimmerbiomet.com

Débuter en MCI d'arcades complètes

11 mai à Clermont-Ferrand - Dr P. Bruet

3w : anthogyr.fr/services/formations/campus-anthogyr

Workshop greffe du sinus maxillaire

25 ans d'expérience

11 mai à Nouvoitou - Dr P. Valentini

Contact : Stéphanie Debondue

Tél. : 06 14 09 94 14

@ : stephanie.debondue@henryschein.fr

Maîtrisez simplement vos premiers sinus lift

12 mai à Sallanches - Drs T. Guillaumin et X. Beck

3w : anthogyr.fr/services/formations/campus-anthogyr

Master class comment utiliser l'iPad au cabinet

13 mai à Aix-en-Provence

Contact : Nathalie Negrello

3w : nn@academie-du-sourire.com

Formation Cohésion Dentaire

Les 5 blessures qui empêchent de réussir sa vie personnelle et professionnelle

13-14 mai à Paris

Clarifier ses objectifs professionnels

et personnels et sortir de l'épuisement professionnel

20-21 mai 2016 à Genève

@ : contact@cohesiondentaire.fr

3w : cohesiondentaire.fr

Séminaire LROC-3

Bielles de Herbst et thérapeutique linguo-ramo-occluso-corticale en un temps de l'insuffisance faciale

Du 13 au 15 mai à Ivry-sur-Seine - Dr B. Bonnet

Tél. : 01 46 71 38 97 - @ : bbonnet-lroc-color@orange.fr

3w : insuffisance-faciale-bruno-bonnet.fr

Le Système Insignia

Cours In Office

18 mai à Marseille - Dr S. Dahan

Contact : Les Séminaires Ormco

Tél. : 00800 3032 3032 - 3w : ormco.fr

@ : maria.castagnetta@ormco.com

Radioprotection du patient

Formation animée par l'Algade

18 mai - J. M. Ariscon, Dr F. Joly

Contact : Dentall Project - Tél. : 04 72 26 51 93

@ : formation@dentallproject.com

3w : dentallproject.com

Dentisterie esthétique

Comment l'appliquer au cabinet

18-19 mai à Grenoble

@ : nn@academie-du-sourire.com

La phytothérapie en odontologie-stomatologie

19-20 mai à Saint-Hippolyte

Drs C. Busser et A. D. Meyer

Contact : Association Ardent/Dr V. Hauss

Tél. : 03 88 76 02 22 - 3w : ardent-asso.fr

@ : veronique.hauss@orange.fr

Le système Damon

Compréhension et intégration (niv. I)

20-21 mai à Paris - Dr B. Nourry

Cours In Office

8 juin à Paris - Dr J.-Y. Assor

Contact : Agence Émergence

Tél. : 02 40 86 76 79

Contact : Les Séminaires Ormco

Tél. : 00800 3032 3032

@ : contact@seminairesormco.com

@ : maria.castagnetta@ormco.com

3w : ormco.fr

Atelier LROC

Classe III et insuffisance faciale

20-21 mai à Ivry-sur-Seine - Dr B. Bonnet

Tél. : 01 46 71 38 97

@ : bbonnet-lroc-color@orange.fr

3w : insuffisance-faciale-bruno-bonnet.fr

Céphalométrie architecturale de Delaire (EDCAD)

Les excès verticaux antérieurs : théorie, pratique de l'analyse architecturale de Delaire, applications thérapeutiques

22-23 mai à Nantes - Pr Delaire

et Dr Goossens

Contact : Florent Pivaut

@ : edcad.contact@gmail.com

3w : edcad.delairecephalo.fr

Gestion humaine et pratique des cabinets d'orthodontie

25-26 mai à Paris - M. R. Cochet

Contact : Elena Spodar

Tél. : 02 47 40 24 04

@ : gac-fr.cours@dentsplysirona.com

3w : dentsplygac.eu



Association d'enseignement post-universitaire - International New Technology Institute
en collaboration avec l'UFR D'ODONTOLOGIE DE MONTPELLIER

Enseignement 2017 / 2018 avec obtention du : CERTIFICAT DE FORMATION À LA CHIRURGIE DENTAIRE LASERS ASSISTÉE
avec l'équipe d'enseignement de l'INTERNATIONAL MEDICAL LASERS ACADEMY

ANNÉE UNIVERSITAIRE 2017 / 2018

3 SESSIONS DE 2 JOURNÉES ET DEMIE

Du 16 au 18 novembre 2017 : Maîtrise des lasers - Omnipratique clinique

Du 18 au 20 janvier 2018 : Parodontie - Péri-implantites - Endodontie - Orthodontie

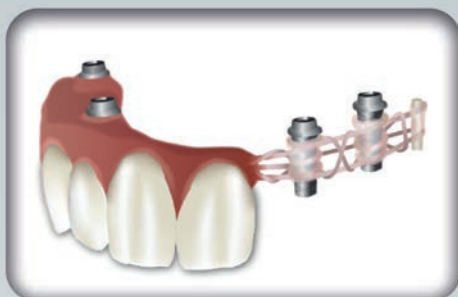
Du 15 au 17 mars 2018 : Pathologies - Chirurgie - ROG et Implantologie

polycopiés de synthèse, cours théoriques, diaporamas, films d'applications cliniques et travaux pratiques

RENSEIGNEMENTS ET PROGRAMME : dr.gerardrey@sfr.fr - INSCRIPTION : odonto-formation-permanente@umontpellier.fr

Droit d'inscription pour le cycle complet : 2 400 €

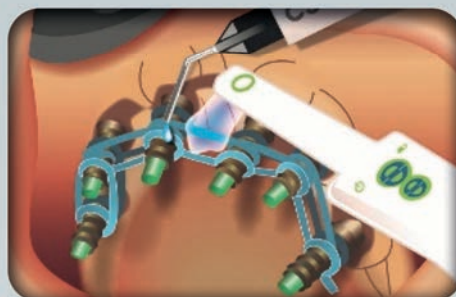
Des solutions fibrées innovantes et biocompatibles



FIBERFORCE CST™

Structure fibrée pour bridge implanto-porté

- Prothèse exempte de métal, légère et durable.
- Rapide à réaliser (30 minutes)
- Mise en charge immédiate
- Passivité absolue
- Liaison sécurisée entre le matériau composite fibro-résineux et les piliers implantaires.

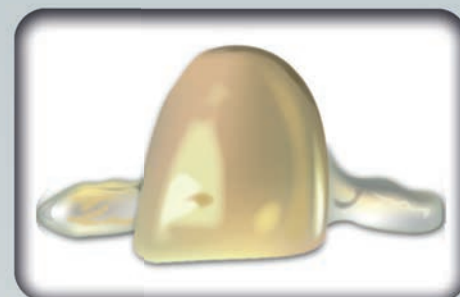

CSTLINK™

Solidarisation des transferts d'empreinte

- Rapide à réaliser (10 minutes)
- Grande précision dimensionnelle

Dispositif médical pour soins dentaires réservé aux professionnels de santé, non remboursé par la Sécurité Sociale. Lire attentivement les instructions figurant dans la notice ou sur l'étiquetage avant toute utilisation. FiberForce CST, Fast Splint Matrix : Classe IIA (Marquage CE délivré par SGS, CE0120), CST Link Classe I (Marquage CE).



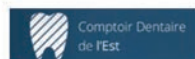Fast Splint MATRIX™

Attelle de contention parodontale et bridge collé de temporisation

- Acte simple, rapide et fiable (à l'aide d'une clé en silicone)
- Résistance en traction : 50 daN
- Utilisé en :
parodontologie,
implantologie,
traumatologie et
orthodontie

Nos distributeurs

Aude Dental



Dentalco



Dental 2000

Europe
Dentaire
Service



HENRY SCHEIN®

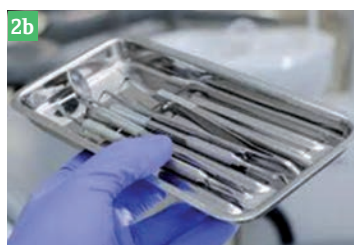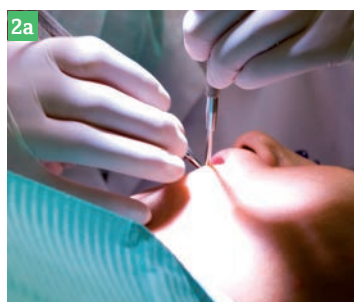

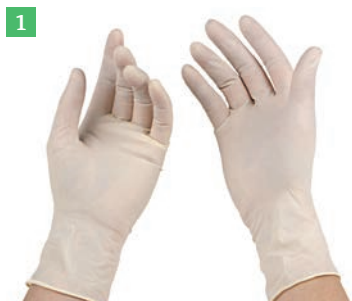
Préserver la qualité de votre instrumentation et de vos

En respectant le cycle conseillé, vos instruments, ciseaux, pinces, seringues... conserveront leur qualité initiale.

1. PRÉPARATION

Pour leur protection, le praticien et le personnel du cabinet doivent impérativement travailler avec des gants ; (Fig.1). Les maladies de la bouche sont très nombreuses et leurs causes sont multiples. Elles peuvent être d'origine virale, bactérienne ou mycosique.



2. INTERVENTION

L'acte dentaire contamine tous les instruments ainsi que les mains gantées du praticien et de l'assistante ; (Fig.2a). Un geste chirurgical peut également laisser des traces de sang sur toute l'instrumentation. Après chaque soin, les instruments, ciseaux, pinces et miroirs doivent être décontaminés immédiatement afin de ne pas souiller d'autres surfaces ; (Fig.2b).

3. CHOIX DU PRODUIT DE TREMPAGE

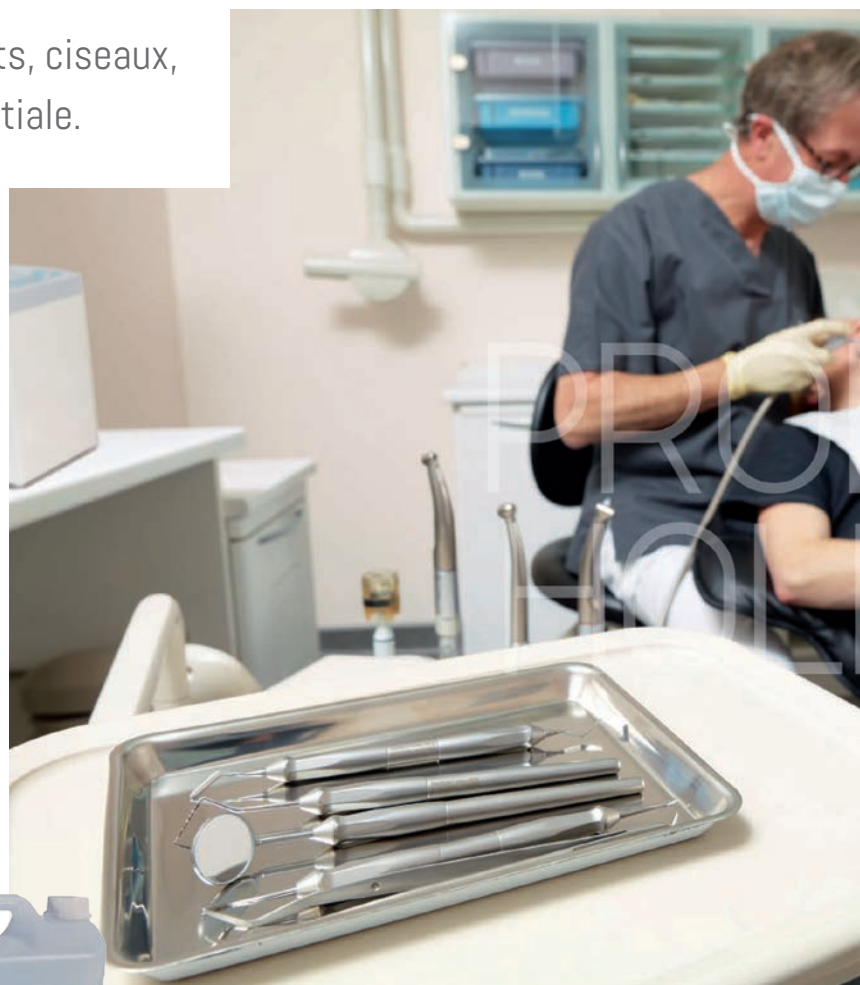
Il est absolument impératif que le produit de décontamination soit virucide, bactéricide, fongicide, avec en plus une fonction enzymatique ; (Fig.3). En effet, les enzymes mangent les protéines, donc le sang, ce qui évite de frotter les instruments avec un matériel mal approprié.

4. LE TEMPS DE TREMPAGE

Le temps de trempage indiqué par le fabricant doit être respecté, sans être dépassé ; (Fig.4). Un temps de trempage trop long génère une électrolyse entre les différentes pièces, celles-ci n'ayant pas la même nature d'inox, elles ont un potentiel électrique différent. Une électrolyse prolongée aboutit à une oxydation de surface des instruments. Avant de sortir l'instrumentation du bac de trempage, changez votre paire de gants : à ce stade, les instruments sont totalement décontaminés et n'ont plus de trace de sang.

5. RINÇAGE

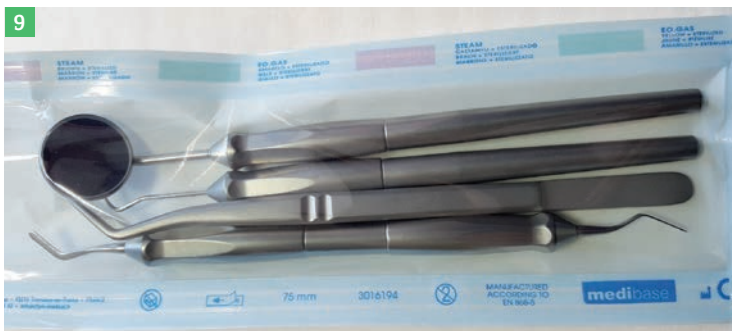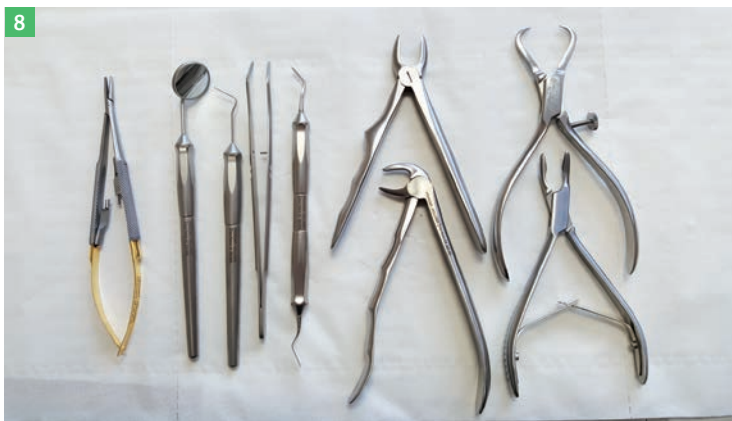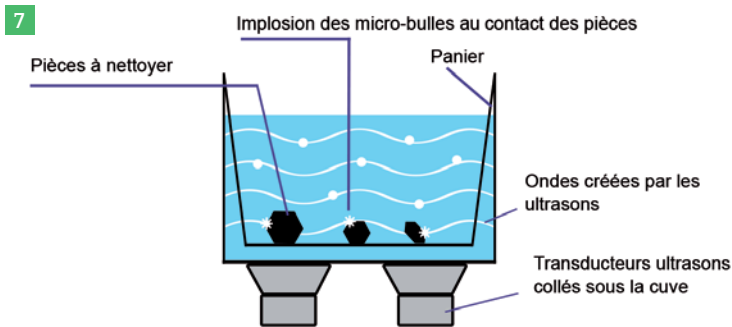
Rincer les instruments à l'eau claire ; (Fig.5) avec des gants propres pour les





**Prodont
Holliger**

Tél. : 04 73 95 56 42
info@prodont-holliger.fr
prodont-holliger.com



6. PASSAGE AU BAC À ULTRASONS

Mettre vos instruments dans le bac à ultrasons à froid en panier spécifique pour qu'ils ne frottent pas les uns contre les

autres ; (Fig.6). C'est le meilleur nettoyage final possible, utilisé dans de très nombreux domaines d'activité. Si dans ce bac vous mettez une deuxième fois un produit de décontamination, faire un deuxième rinçage parfait.

7. FONCTIONNEMENT DU BAC À ULTRASONS

Les ondes créées par le générateur d'ultrasons décollent tous les résidus de colle, ciment, composites... sans avoir besoin de frotter l'instrumentation ; (Fig.7), c'est une action mécanique. Le bac à ultrasons n'a vraiment plus rien à prouver quant à son efficacité.

8. SÉCHAGE

Les instruments doivent sécher branches écartées (*pincés, ciseaux...*) ; (Fig.8). Veiller à un parfait séchage pour éviter une oxydation ou des auréoles à la stérilisation.

9. PRÉPARATION POUR LA STÉRILISATION

Mettre vos instruments en gaine de stérilisation thermo-soudée avec des gants propres ; (Fig.9).

10. STÉRILISATION EN AUTOCLAVE

Positionnez les instruments dans votre autoclave pour la stérilisation, en respectant le poids de charge accepté par l'autoclave ; (Fig.10). Un poids de charge non respecté empêche certains instruments d'être stérilisés (voir la notice du fabricant).

Le lave-vaisselle est déconseillé : vos instruments seront soumis à rude épreuve avec des produits et des températures inutiles, ce qui n'apporte rien de plus au regard du cycle précédent ; (Fig.11). En respectant le cycle conseillé par **Prodont-Holliger**, vos instruments, ciseaux, pincés, seringues... conserveront leur qualité initiale.



Le miroir dentaire fait partie des consommables du cabinet (*c'est votre troisième œil*). Il doit être changé au minimum tous les 2 mois. En effet, chacun raye ses miroirs avec des fraises, des inserts de détartrage, ou encore lors d'un trempage en vrac avec d'autres instruments.

Pour bénéficier de la garantie à vie **Prodont-Holliger**, utilisez vos instruments à bon escient (*un syndesmotome de Chompret n'est pas un élévateur, un porte-aiguille n'est pas une clé à molette...*). Entretenez vos instruments comme vous prenez soin de votre visage, avec douceur ! ☺



Couronnes tout céramique : sceller ou coller ?

Présentation du mode d'assemblage de deux matériaux aux multiples avantages : le disilicate de lithium et la zircone.

Depuis une quinzaine d'années environ, la réalisation de couronnes tout céramique s'est considérablement développée dans l'exercice quotidien des chirurgiens-dentistes. L'absence de métal dans ces prothèses présente de nombreux avantages : meilleure transmission de la lumière, mimétisme colorimétrique avec les dents naturelles, absence de corrosion et d'effet « flash » sur l'imagerie, moindre adhérence du biofilm [1, 2]. Deux grands types de céramique sont généralement utilisés aujourd'hui pour la réalisation des couronnes périphériques : le disilicate de lithium et la zircone. Elles présentent des caractéristiques et des propriétés très différentes ayant des répercussions sur leurs indications et leur assemblage. Faut-il coller ou sceller ces couronnes ? Après un bref rappel théorique sur ces deux matériaux, leur mode d'assemblage sera détaillé et illustré par deux cas cliniques.

DISILICATE DE LITHIUM

Le disilicate de lithium est une vitrocéramique renforcée disponible pour réaliser des pièces prothétiques depuis 2006. Le haut taux de cristaux de disilicate de lithium (70 %) dans la matrice vitreuse permet d'obtenir de bonnes propriétés mécaniques. Cette matrice vitreuse est mordançable, permettant un assemblage par collage [3]. Il est possible de mettre en œuvre ce matériau par technique pressée ou par CFAO (conception et fabrication assistées par ordinateur). Différentes opacités de céramique sont disponibles afin de s'adapter au mieux à la situation clinique. L'assemblage par collage permet de réaliser des pièces partielles (inlay, onlay, overlay, facette) ou périphériques

(couronne). Le collage de ces vitrocéramiques est indispensable notamment lorsque les pièces sont de faible épaisseur afin d'assurer des qualités mécaniques optimales. Ces céramiques seront donc mises en œuvre pour des couronnes périphériques de faible épaisseur avec des limites cervicales juxta ou supragingivales permettant la mise en place d'un champ opératoire et ainsi de conduire le collage dans de bonnes conditions.

CAS CLINIQUE

La dent 24 présente une carie volumineuse atteignant la pulpe ; (Fig.1). Après traitement endodontique, la dent est restaurée avec un composite sous champ opératoire ; (Fig.2).

Après plusieurs mois et afin d'avoir une restauration très fiable dans le temps, la réalisation d'une couronne est mise en œuvre. Une préparation périphérique *a minima* permet de préserver au

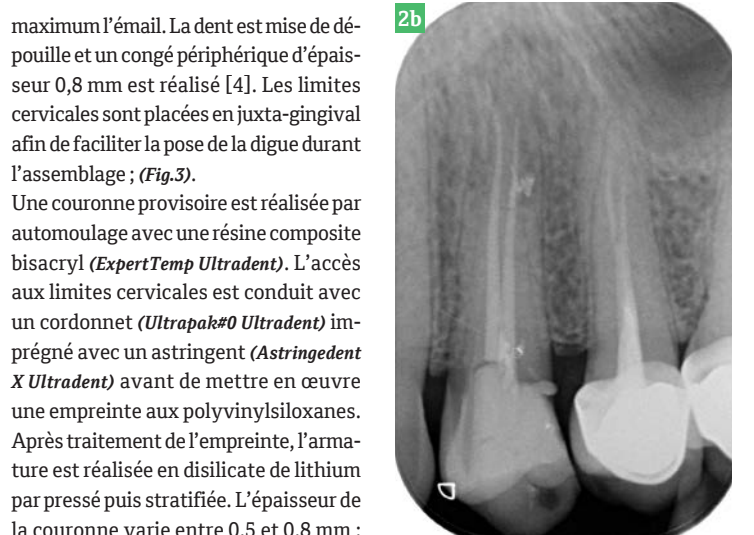
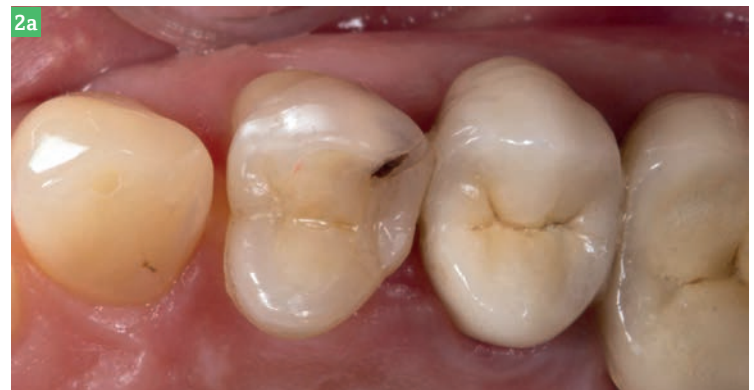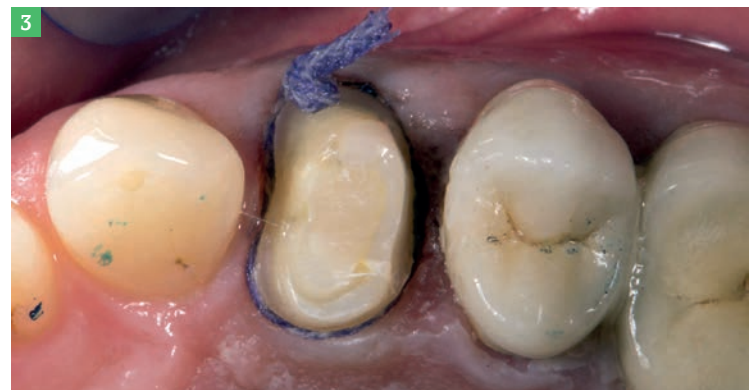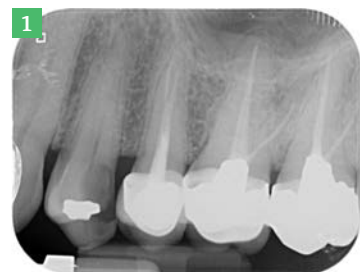



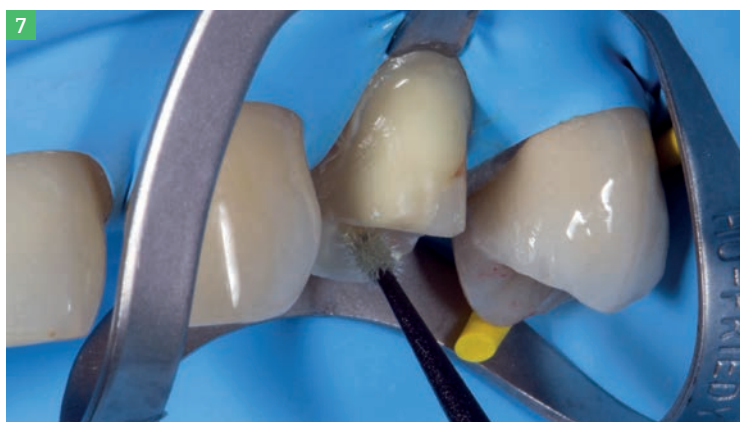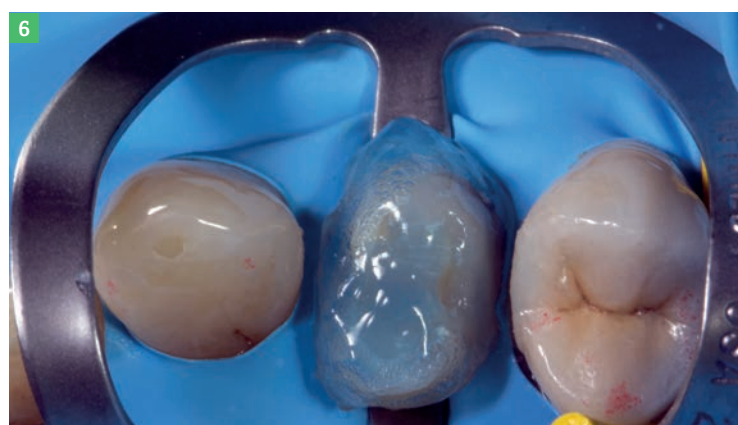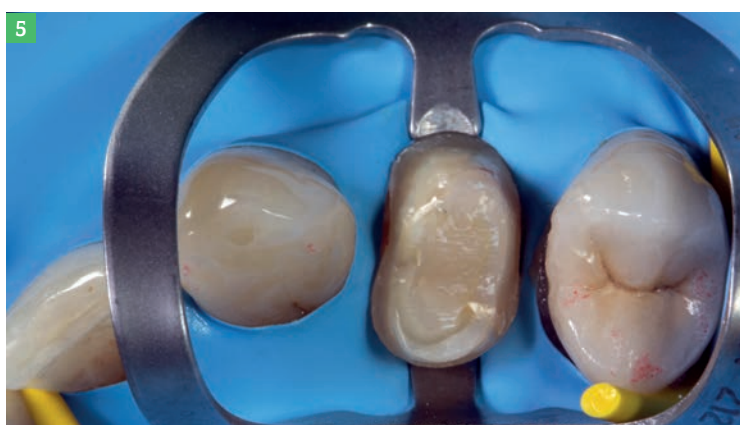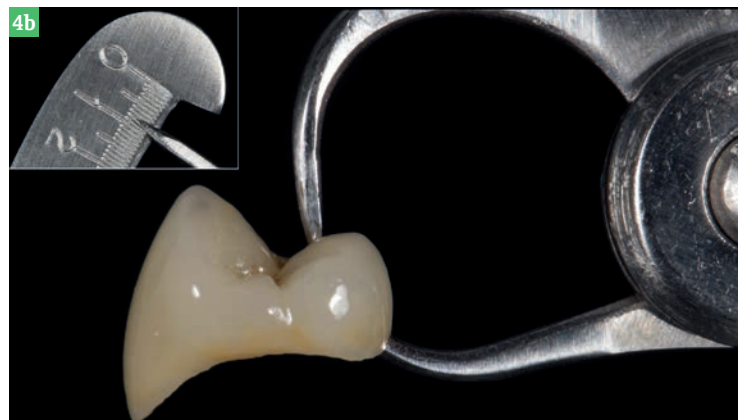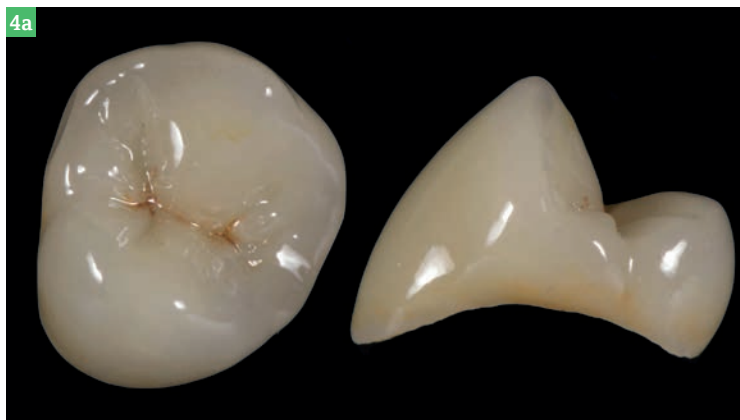Fig.1. Radio préopératoire.

Fig.2a : 24 restaurée avec un composite après traitement endodontique.

Fig.2b : Radio post-traitement endodontique.

Fig.3 : Dent préparée avec cordonnet d'ouverture sulculaire en place *Ultrapak#0*.





l'auteur

Dr Hervé PLARD

- Pratique privée Laval
- Praticien attaché CHU Rennes
- Ancien AHU
- CES prothèse fixée, CES prothèse amovible complète, CES endodontie restauratrice, CES biomatériaux dentaires



collage. Après dépose de la provisoire et nettoyage du pilier sous-jacent, la couronne est essayée et validée cliniquement (*limites cervicales, intrados, point de contact, occlusion statique et dynamique*). Le protocole de collage commence par le traitement de l'intrados prothétique par mordénçage à l'acide fluorhydrique pendant 20 s, puis rinçage, séchage et application d'une couche de silane pendant 1 minute. [3]. Un champ opératoire est ensuite mis en place ; (Fig.5). Les tissus calcifiés sont mordancés à l'acide orthophosphorique 30 s pour l'émail et 15 s pour la dentine (*Ultra-Etch Ultradent*) ; (Fig.6).

Après rinçage et séchage modéré, l'adhésif (*Peak Universal Bond Ultradent*) est ensuite appliqué par frottement pendant 15 s ; (Fig.7), séché et photopolymérisé pendant 30 s. La colle dual (*Permaflo DC Ultradent*) est déposée à l'aide de la seringue automélangeuse directement dans l'intrados prothétique ; (Fig.8) puis la couronne est mise en place ; (Fig.9). Les excès de colle sont parfaitement éliminés par « essuyage » à l'aide d'un *microbrush* [3]. Les limites cervicales sont recouvertes de glycérine afin d'éviter l'inhibition liée à l'oxygène ; (Fig.10) et la photopolymérisation réalisée pendant 30 s par face.

Fig.4a : Couronne de 24 réalisée en silicate de lithium stratifié.

Fig.4b : L'épaisseur occlusale est environ de 0,8 mm.

Fig.5 : Mise en place du champ opératoire.

Fig.6 : Mordénçage à l'acide orthophosphorique.

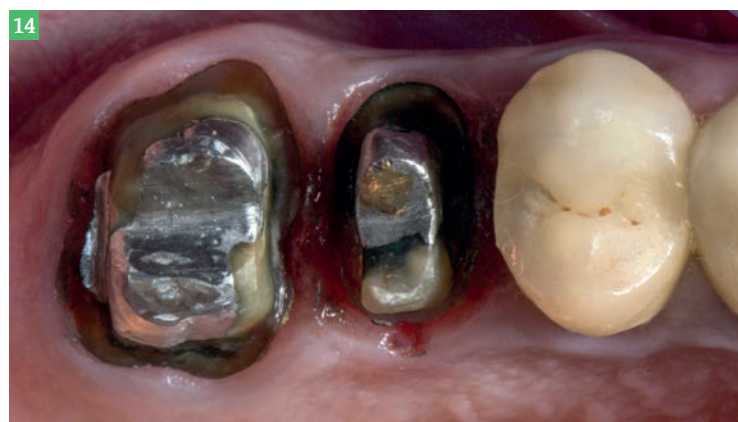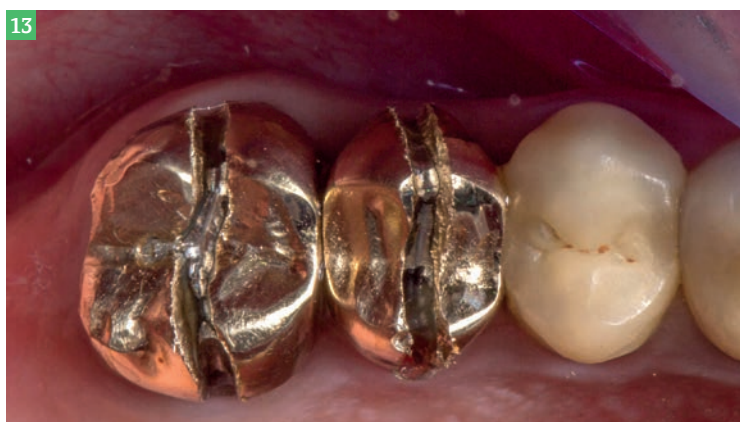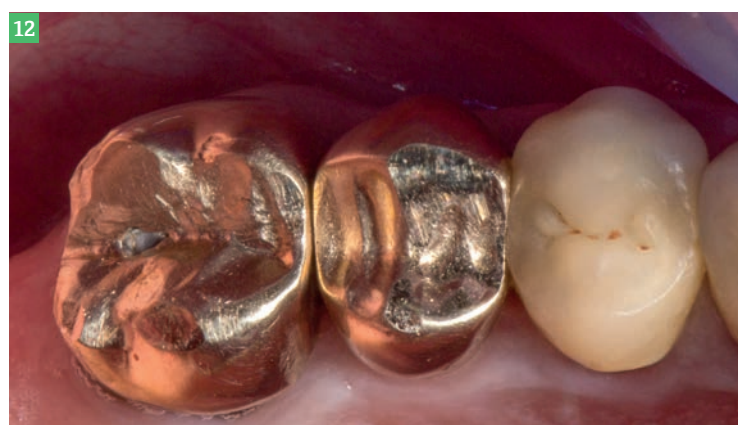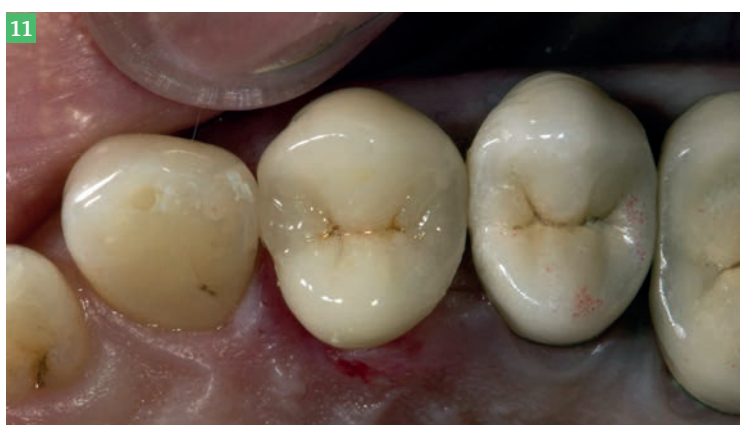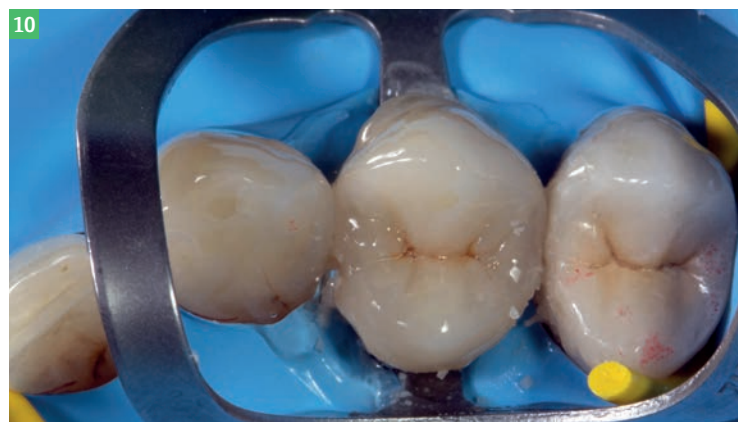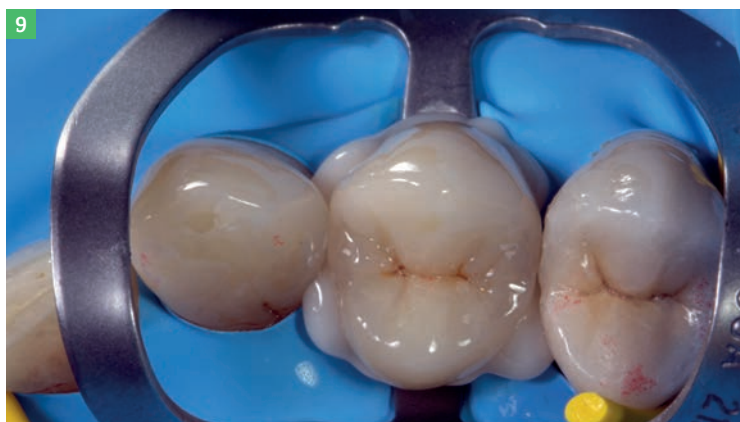Fig.7 : Application de l'adhésif.

Fig.8 : Colle dual *Permaflo DC* placée dans l'intrados.

Le champ opératoire est déposé et les contrôles cliniques réalisés. Une attention particulière est portée à l'élimination complète des excès de colle ; (Fig.11).

► clinique : Dr Hervé PLARD

PROTHÈSE



ZIRCONNE

L'oxyde de zirconium, communément appelé zirconne, est une céramique dense introduite en odontologie depuis le début des années 2000. Cette céramique dite de haute ténacité permet grâce à d'excellentes propriétés mécaniques de réaliser des armatures de prothèses unitaires ou plurales qui sont ensuite généralement stratifiées [5]. La zirconne est réalisée par CFAO. Cette céramique est composée uniquement d'une phase cristalline sans phase vitreuse. Elle n'est donc pas sensible au mordénçage, et ne peut pas être assemblée facilement par collage.

C'est un matériau relativement opaque, permettant ainsi de masquer des supports dyschromiés ou métalliques. Les indications de cette céramique sont donc les couronnes périphériques unitaires ou plurales avec des conditions cliniques de rétention mécanique correctes [6]. Les limites cervicales de préparations peuvent être juxta ou infra-gingivale. L'assemblage des couronnes à armature zirconne sera donc réalisé avec des ciments de scellement conventionnels ou de manière préférentielle avec un scellement adhésif (*Ciment verre ionomère ou ciment verre ionomère modifié par adjonction*

de résine). Ces CVI ou CVIMAR offrent un bon compromis entre facilité de mise en œuvre clinique et qualité de scellement.

CAS CLINIQUE


Les dents 15 et 16 présentent d'anciennes couronnes coulées en métal précieux ; (Fig.12). Elles sont mal adaptées, percées en occlusal et la patiente souhaite en améliorer l'esthétique. Les couronnes sont déposées par découpe ; (Fig.13). En l'absence d'indication de reprise de traitement endodontique, les ancrages coronoradiculaires sous-jacents étant cliniquement adaptés (*hauteur, conicité*) et en

Fig.9 : Mise en place de la couronne.
Fig.10 : Après élimination des excès de colle, les limites cervicales sont recouvertes de glycérine avant photopolymérisation.

Fig.11 : Après dépose de la digue, les contrôles cliniques sont réalisés.
Fig.12 : Couronnes en métal précieux 15 et 16.

Fig.13 : Dépose des couronnes par découpe.

Fig.14 : Piliers après modifications des préparations périphériques.



MICRO-SERIES COMPACT & PUISSANT



Micro-Series, bienvenue dans une nouvelle dimension.
30% plus court et 23% plus léger, Micro-Series offre un équilibre parfait, une puissance exceptionnelle et une souplesse d'utilisation unique.

Bien-Air Micro-Series, c'est l'association des tous derniers contre-angles et pièces à main ultracourts avec le nouveau MX2 LED. Inspiré du MX, leader mondial des micromoteurs haut de gamme, le MX2 dispose de qualités exceptionnelles: taille miniature, puissance élevée, souplesse d'utilisation, parfaite maîtrise de la vitesse, du couple et de l'inversion automatique du sens de rotation, idéale pour les traitements endo.

Micro-Series, bienvenue dans une nouvelle dimension.



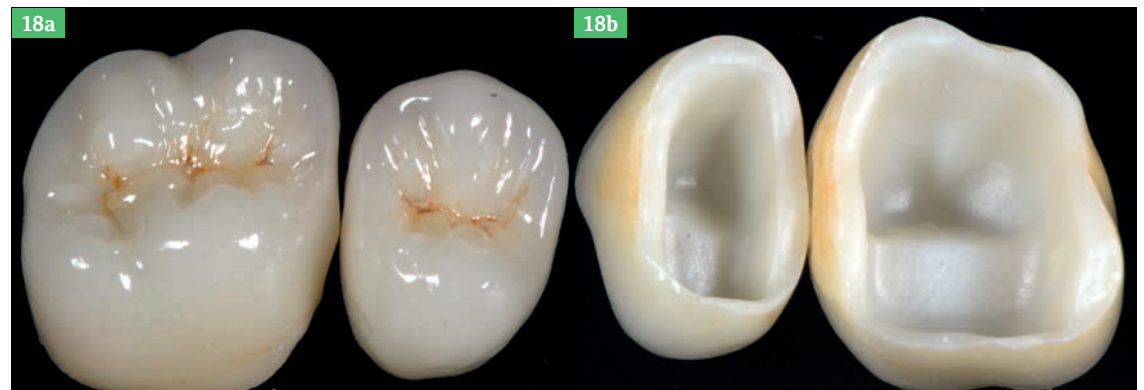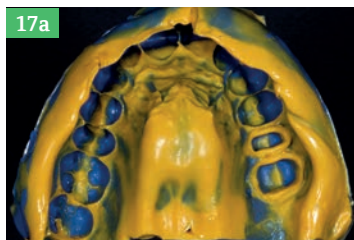

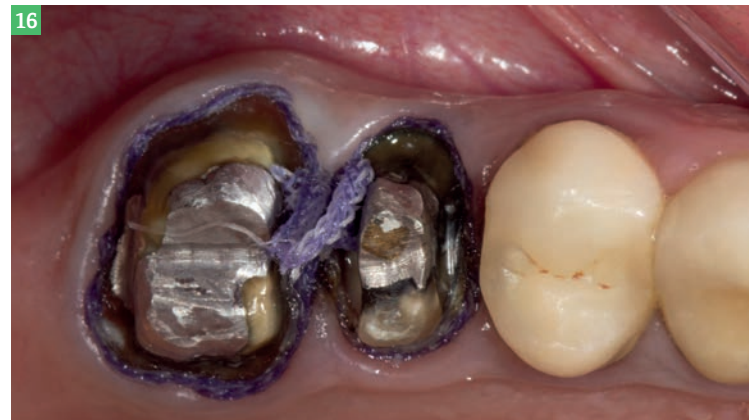
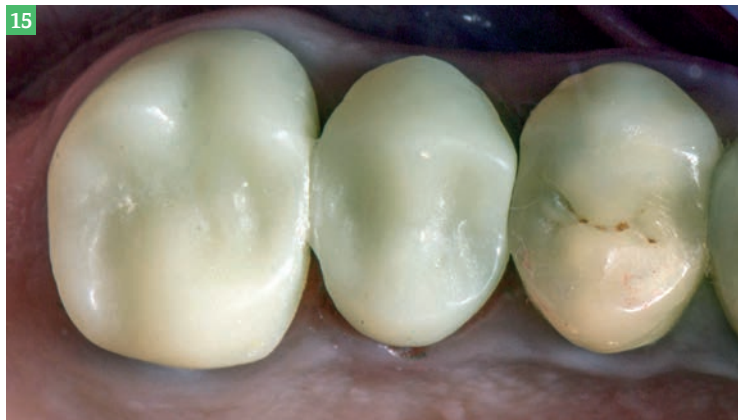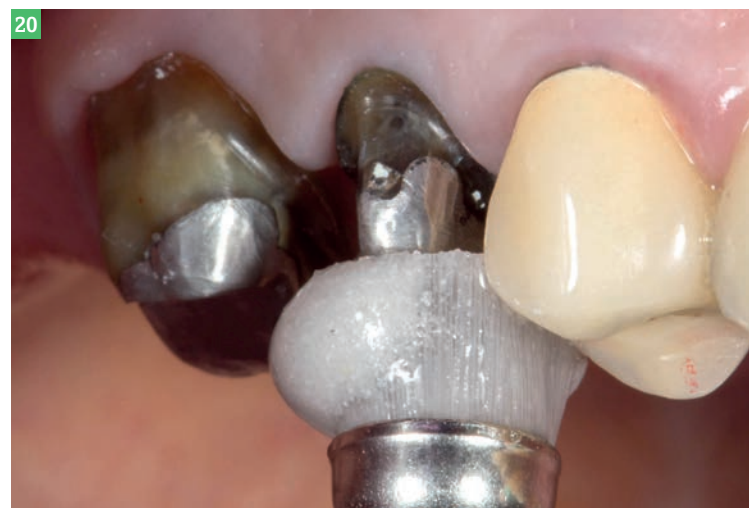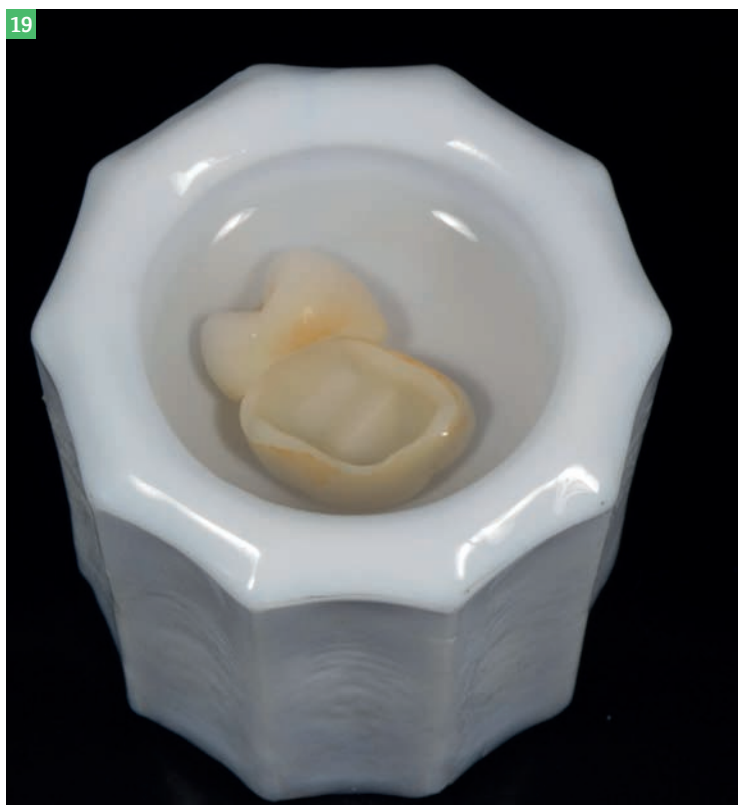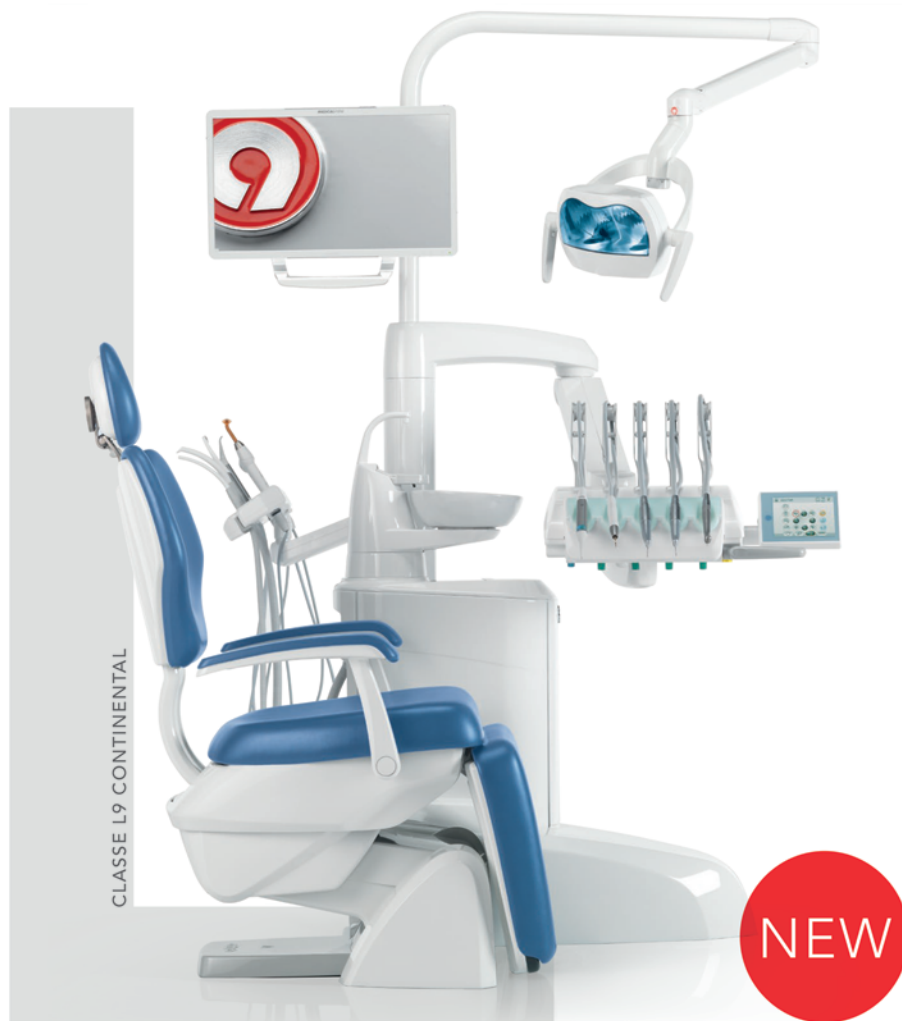Fig.15 : Couronnes provisoires réalisées en ExpertTemp. Fig.16 : Mise en place des fils d'ouverture sulculaire *Ultrapak#0*.
Fig.17a et b : Empreinte réalisée aux PVS *Honigum*. Fig.18a et b : Couronnes 15 et 16 réalisées en zircone stratifiée.
Fig.19 : Les couronnes sont dégraissées à l'alcool. Fig.20 : Les piliers sont nettoyés à l'aide de ponce.



bon état sont conservés. Les préparations périphériques sont légèrement modifiées afin d'obtenir un congé régulier et un sertissage cervical correct ; (Fig.14). Des couronnes provisoires sont réalisées en résine composite bisacryl (*ExpertTemp Ultradent*) dans la séance afin d'obtenir la cicatrisation du parodonte marginal ; (Fig.15).

Après deux semaines de temporisation, les prothèses provisoires sont déposées et l'absence d'inflammation gingivale est contrôlée. Une ouverture sulculaire est réalisée avec un cordonnet (*Ultrapak#0 Ultradent*) imprégné avec un agent astringent (*Astringedent X Ultradent*) ; (Fig.16). Une empreinte aux

CLASSE



CLASSE L9 CONTINENTAL

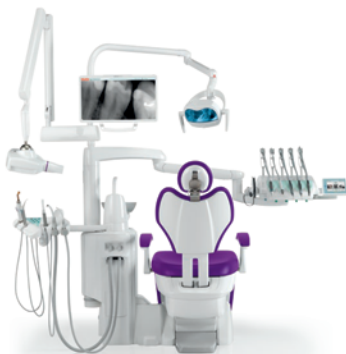NEW



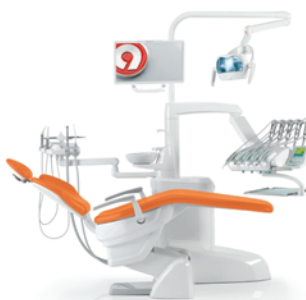CLASSE L. EXPÉRIENCE ILLIMITÉE

Nouvelle ergonomie, un nouvel espace de travail.

Nous avons imaginé un nouveau modèle opérationnel : simple, immédiat, proche de vous. C'est la **Classe L**. Une ligne de solutions hautes performances. Chaque unité de soins a une conception compacte qui garantit une liberté maximale lors de l'utilisation. Pour vous offrir une expérience incroyable. Découvrez les L9 et L6. Le confort est conçu autour de vous.



CLASSE L9 CONTINENTAL



CLASSE L6 CONTINENTAL



CLASSE L9 SIDE DELIVERY



ANTHOS FRANCE M. BIJAOU ERIK - 59, Rue du Palou 34770 GIGEAN Tél. 06.07.51.22.16 Fax 04.67.18.95.35 anthos.france@wanadoo.fr

ANNECY SIGMA, Tél. 04.50.24.32.20 • AVIGNON LMD, Tél. 04.90.23.90.29 • BORDEAUX DENTAL OCEAN, Tél. 05.57.95.77.11 • BORDEAUX EVIDENT, Tél. 05.57.81.86.84 • BORDEAUX SAFIR, Tél. 05.57.19.36.26 • CLERMONT FERRAND G.D.D., Tél. 04.73.84.04.04 • COLMAR B.D.S., Tél. 03.89.20.17.40 • DIJON ITC PINEAU, Tél. 03.80.52.87.76 • GAP TECHNO FORCE, Tél. 06.08.64.68.52 • ILE DE FRANCE BAILLEUL, Tél. 01.47.60.23.69 • ILE DE FRANCE BITTON MATERIEL DENTAIRE, Tél. 01.34.28.54.14 • ILE DE FRANCE IDF DENTAIRE, Tél. 01.58.73.44.20 • LILLE DATIS NORD, Tél. 03.20.05.43.10 • LIMOGES W&D, Tél. 05.55.87.20.00 • LYON D.E.C., Tél. 04.72.68.66.40 • MARSEILLE LMD, Tél. 04.91.32.62.27 • METZ B.D.S., Tél. 03.87.74.66.82 • METZ COMPTOIR DENTAIRE LORRAIN, Tél. 03.87.63.50.00 • MONTPELLIER LMD, Tél. 04.67.42.55.91 • NANTES SERVIDENT, Tél. 02.40.80.62.02 • NICE JLB MATERIEL DENTAIRE, Tél. 04.93.85.64.95 • ORLÉANS TECHNOCENTRE DENTAIRE, Tél. 02.38.73.99.02 • PERPIGNAN PIERRE MACARY, Tél. 05.57.19.36.26 • REIMS DATIS NORD, Tél. 03.23.64.03.16 • RENNES DENTAIRE TECHNIC, Tél. 02.23.41.10.00 • RODEZ DENTA SERVICES ROUERGUE, Tél. 05.65.78.26.00 • ROUEN DENTAIRE.COM, Tél. 02.32.86.55.95 • SAINT-ETIENNE ICADENT, Tél. 04.77.73.07.30 • SAINT QUENTIN DATIS NORD, Tél. 03.23.64.03.16 • TOULOUSE DENTA 3D, Tél. 05.34.50.03.17 • TOURS TOURS DENTAIRE, Tél. 02.47.43.03.60.

anthos

www.anthos.com

► clinique : Dr Hervé PLARD

PROTHÈSE

polyvinylsiloxanes (PVS) (*Honigum Pred*) en double mélange en un temps est conduite ; (Fig.17a et b).

Les limites cervicales légèrement intrasculaires et l'épaisseur des couronnes d'environ 1,5 mm nous conduisent à réaliser au laboratoire des prothèses en zircone stratifiée ; (Fig.18a et b). Elles sont ensuite essayées cliniquement : adaptation cervicale, *intradoss*, point de contact, occlusion statique et dynamique. Après validation clinique l'assemblage est réalisé avec un ciment de scellement adhésif, l'*UltraCem Ultradent*. Il s'agit d'un CVIMAR. Les couronnes sont dégraissées à l'alcool ; (Fig.19), puis rincées et parfaitement séchées. Les piliers sont nettoyés à l'aide d'une brosette et de ponce ; (Fig.20).

Le ciment, conditionné en seringue d'application unidose, est mélangé et déposé directement dans les *intradoss* ; (Fig.21). Après environ 1 minute, lorsque le produit prend une consistance plastique, les excès sont parfaitement éliminés ; (Fig.22). Après 5 minutes environ, on vérifie l'absence complète de ciment en excès et les différents paramètres cliniques sont contrôlés ; (Fig.23).

CONCLUSION

Les couronnes entièrement en céramique permettent de couvrir les principales situations cliniques rencontrées. La vitrocéramique renforcée au disilicate de lithium et la zircone ne présentent pas les mêmes propriétés, les mêmes indications et les mêmes modes d'assemblage. Les couronnes en disilicate de lithium seront de préférence assemblées par collage et les couronnes en zircone scellées avec un CVIMAR. ↵

REMERCIEMENTS

L'auteur remercie Éric Porin, prothésiste dentaire qui a réalisé l'ensemble des étapes de laboratoire et Élodie Bonaventure, assistante dentaire.



Fig.21 : Le CVIMAR *UltraCem* est directement déposé dans l'*intradoss* prothétique.

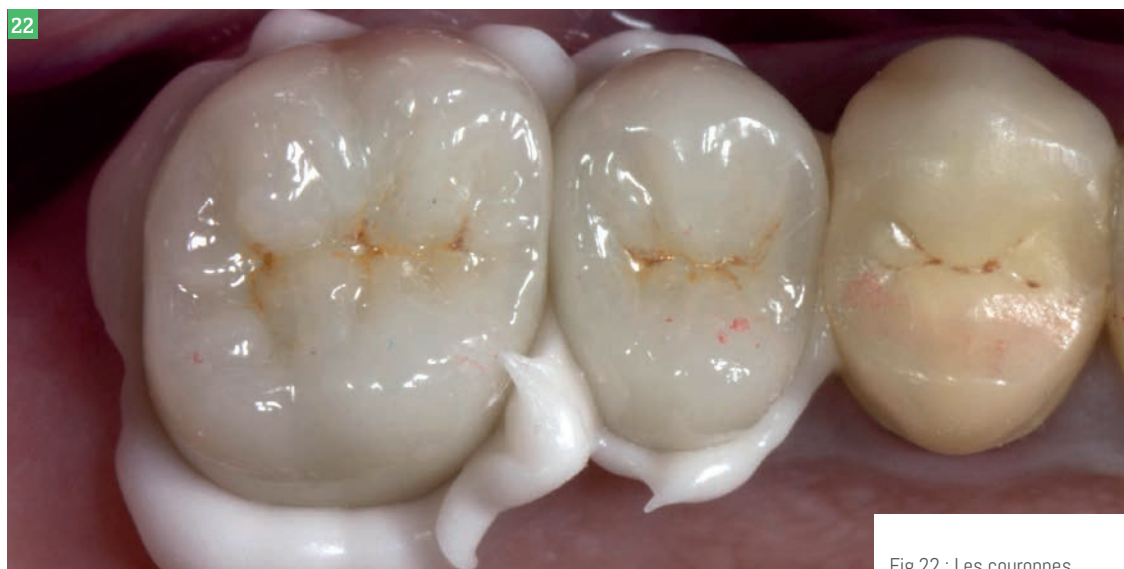
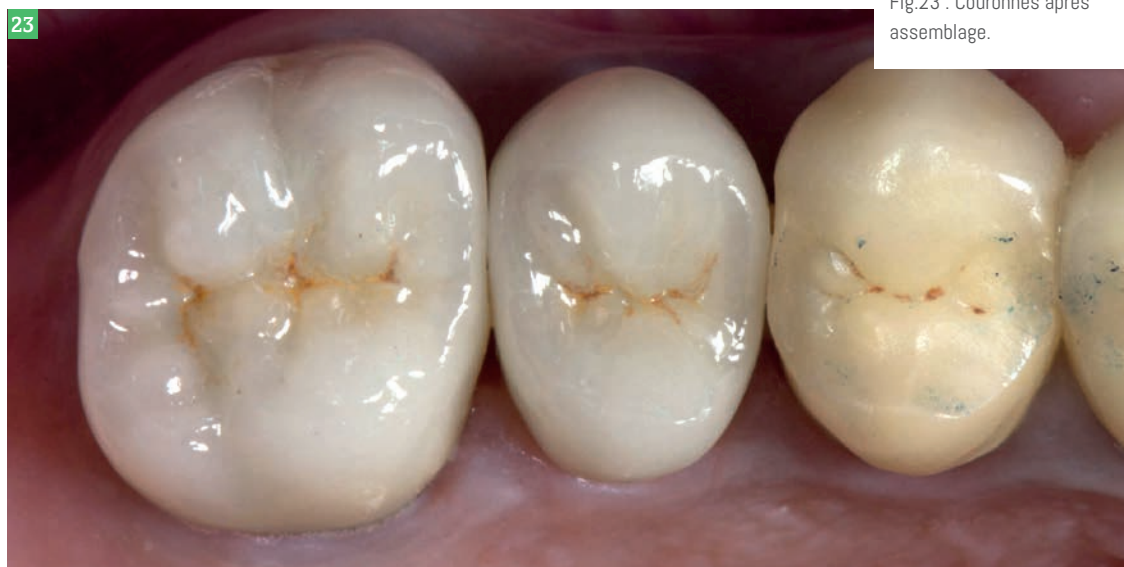
Fig.22 : Les couronnes sont mises en place.

Fig.23 : Couronnes après assemblage.



la biblio'

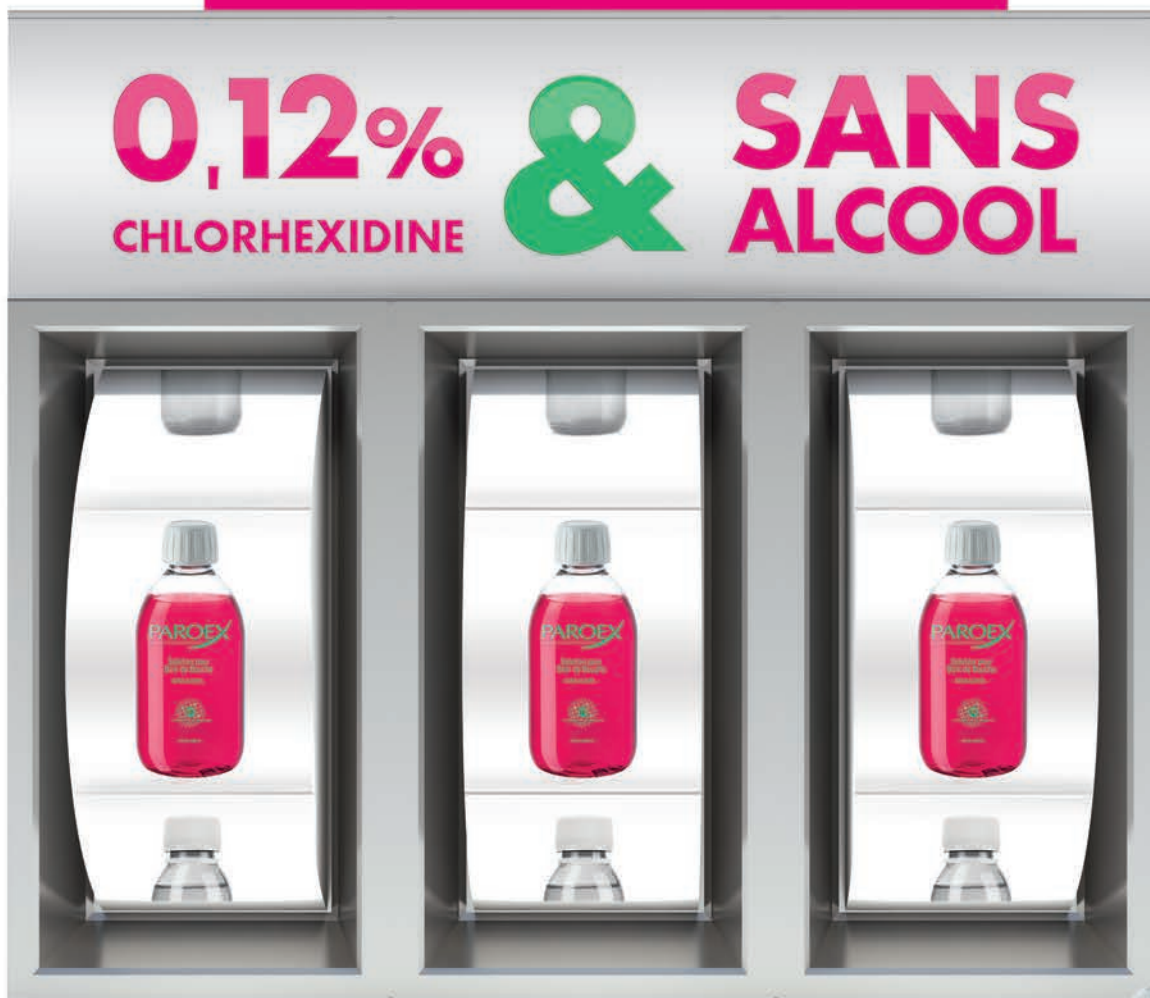- [1] ANUSAVICE, SHEN, RAWLS : « *Phillip's Science of Dental Materials - 12th Editions.* » Elsevier 2012. [2] DENRY I., KELLY JR. : « *State of the art of zirconia for dental applications.* » *Dental Materials* 2008;24:299-307. [3] ÉTIENNE O., ANCKENMANN L. : « *Restaurations esthétiques en céramique collée.* » Éditions CDP 2016. [4] FRADEANI M., BARDUCCI G., BACHERINI L. : « *Esthetic rehabilitation of a worn dentition with a minimally invasive prosthetic procedure (MIPP).* » *Int J Esthet Dent* 2016 Spring; 11(1): 16-35. [5] KOUTAYAS AE., VAGKOPOULOU T., PELEKANOS S., KOIDIS P., STRUB J. : « *La zircone en dentisterie : percée clinique et acquis scientifiques.* » *The European Journal of Esthetic Dentistry*, 2010; vol2, no.1 : 28-61. [6] FERENCZ JL., SILVA N., NAVARRO JM. : « *High-strength ceramics. Interdisciplinary Perspectives.* » Quintessence Books 2014.

COMBINAISON GAGNANTE !

0,12%
CHLORHEXIDINE



**SANS
ALCOOL**



REMB. SÉC. SOC. 15% (Flacon 300 ml)

PAROEX

Digluconate de chlorhexidine à 0,12 %



TRAITEMENT D'APPOINT DES INFECTIONS BUCCALES ET DES SOINS POST-OPÉRATOIRES EN STOMATOLOGIE

La prescription des bains de bouche à base de chlorhexidine doit être réservée aux patients ne pouvant assurer une hygiène correcte par le brossage des dents.

Mentions légales disponibles sur le site <http://base-donnees-publique.medicaments.gouv.fr>

PRÊT À L'EMPLOI

**SUNSTAR
FRANCE**

► La gamme de produits

PURE D'ITENA CLINICAL

Gamme complète d'éclaircissements

Cette solution de produits d'éclaircissement dentaire composée de nitrate de potassium et de fluorures de sodium reminéralise les cristaux d'émail.

Itена apporte une nouvelle solution pour l'éclaircissement dentaire avec sa gamme Pure. La formule de cette gamme, originale et unique, contient du nitrate de potassium et des fluorures de sodium. Elle prévient efficacement toute sensibilité et reminéralise les cristaux d'émail. La haute viscosité du gel offre une tenue parfaite sur la surface dentaire et une imprégnation prolongée. Le pH neutre facilite la libération complète du produit et garantit un confort optimal au patient. Le goût mentholé est aussi très apprécié. Le laboratoire propose trois produits pour répondre à tous les besoins des patients.

AU FAUTEUIL

Le coffret *Pure Office* est une formule médicale pour un usage au fauteuil. Ce gel d'éclaircissement contenant 35 % de peroxyde d'hydrogène est indiqué pour une utilisation endodontique au cabinet dentaire.

FORMULES COSMÉTIQUES POUR UNE UTILISATION EN AMBULATOIRE

Le coffret *Pure Day* contient un gel d'éclaircissement chargé à 6 % de peroxyde d'hydrogène. Il s'emploie 2 h/jour pendant 7 jours.

Le coffret *Pure Night* est un gel d'éclaircissement chargé à 18 % de peroxyde de carbamide. Il doit être utilisé 7 h/nuit pendant 7 nuits.

Ces 2 coffrets contiennent une jolie

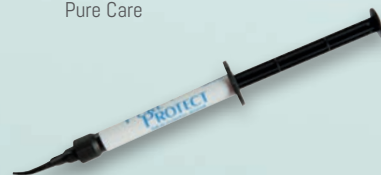boîte pour le rangement de la gouttière du patient. Ces produits existent également en réassort.

Cette gamme complète répondant à tous les besoins d'éclaircissement dentaire comprend aussi un gel désensibilisant, *Pure Care*, une barrière gingivale, *Pure Protect*, et des plaques à thermoformer pour la réalisation des gouttières ambulatoires. ↻

Le pH neutre facilite la libération complète du produit et garantit un confort optimal au patient.



Pure Care



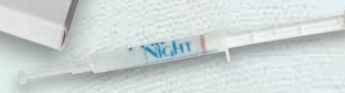Pure Protect



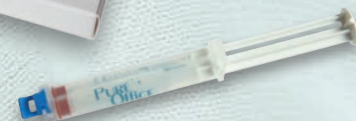Pure Day



Pure Night



Pure Office





Boîte de rangement incluse dans les coffrets

Itena Clinical
Tél. : 0800 300 314
@ : contact@itena-clinical.com
3w : itena-clinical.com

Traitement d'une incisive centrale non vitale avec un apex ouvert

Détection clinique, diagnostic et protocole de soin avec un matériau à base de MTA.

Le traitement de dents nécrosées avec pulpes non vitales et apex ouverts représente très souvent un défi pour le clinicien. Nettoyer et modeler les fines parois du canal, contrôler l'infection, et l'exécution d'un scellement satisfaisant de l'apex, sont parfois des actions impossibles à réaliser. [1] Dans la plupart des cas, le traitement implique l'induction d'une fermeture apicale via des procédures d'apexification pour obtenir des conditions plus favorables au traitement conventionnel. [2]

Traditionnellement, l'hydroxyde de calcium est le matériel choisi pour induire la formation d'une barrière de tissu dur apical avant le placement du matériel obturateur permanent. [3] Bien que de nombreuses études attestent de résultats favorables lorsque ce traitement est réalisé, [4-7] certains désavantages ont également été rapportés. L'utilisation de barrières apicales d'hydroxyde de calcium a été associée à quelques problèmes, tels que l'imprévisibilité de fermeture apicale, [8] des risques de réinfection dus à une infiltration dans les restaurations provisoires, [9] et un risque de fracture de la racine, comme résultat de l'application à long terme de l'hydroxyde de calcium. [10-11] De plus, une faible fréquentation du patient aux consultations de contrôle a aussi une influence négative sur le pronostic de procédures d'apexification traditionnelles. [12]

Avec l'arrivée du minéral trioxyde aggregate (MTA), un matériau non absorbable et biocompatible à base de silicate de calcium, il existe maintenant une autre option de traitement. [13] Ce matériau a une capacité de prise en un court laps de temps et en présence d'humidité. Le matériau se solidifie en une structure dure en moins de 3 heures. [14] Cette propriété, associée à sa capacité d'induire la formation de tissu dur, lorsqu'il est utilisé sur des tissus péri-radicaux, [15] permet son utilisation pour l'obturation immédiate de dents avec apex ouvert. [16-18] Plusieurs études montrent que l'apexification avec du MTA a un indice de succès élevé, avec moins de visites et en moins de temps pour la conclusion. [18-21] Qui plus est, dans une étude ayant comparé les résultats cliniques et radiographiques d'apexification avec du MTA ou de l'hydroxyde de calcium, tous les cas traités avec du MTA ont présenté une résolution du problème, alors que dans les cas réalisés avec de l'hydroxyde de calcium, 2 des 15 patients ont continué à présenter le problème. [9]

Cependant, le MTA présente également quelques désavantages. Du fait de sa consistance, sa manipulation et son placement sur l'endroit de la réparation peuvent s'avérer difficiles. [22] De plus, son utilisation peut causer la décoloration de la dent et il doit être employé avec précaution à des endroits esthétiquement sensibles. [23] Un nouveau matériau *MTA Repair HP* – MTA de « haute plasticité » (*Angelus, Londrina, État*

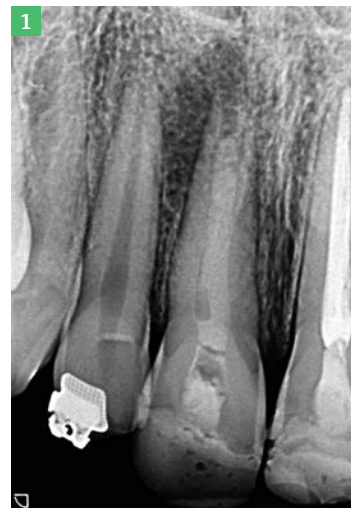

Fig.1 : Une radiographie initiale montrant la dent n°11, avec un apex ouvert et une lésion péri-radicaire.

du Paraná, Brésil) a été récemment lancé avec l'intention d'améliorer certaines de ces caractéristiques. [24] Cette nouvelle formule conserve toutes les propriétés biologiques et chimiques du MTA original ; toutefois, elle altère ses propriétés physiques de manipulation, résultant en une plasticité plus importante et, par conséquent, facilitant sa manipulation et son insertion. De plus, sa formule utilise du tungstate de calcium (*CaW04*), un radio-opacifiant différent qui, selon le fabricant, ne provoque pas de taches sur la racine ou la couronne dentaire. [24] Dans ce rapport, nous présentons la détection clinique, le diagnostic et le traitement d'une incisive centrale non vitale ayant un apex ouvert, en utilisant un matériau de réparation novateur à base de MTA.

CAS CLINIQUE

Un patient de sexe masculin de 12 ans s'est présenté pour un examen, en se plaignant principalement d'une douleur à la dent 11. L'examen clinique a montré que la dent avait été restaurée avec

les auteurs

Dr Mario Luis ZUOLO



- DDS, MSc, spécialiste en endodontie (São Paulo, Brésil)
- Titulaire d'un master en biologie moléculaire à l'université UNIFESP - École Paulista de médecine (São Paulo, Brésil)
- Enseignant dans le cadre du programme d'endodontie de l'EAP-APCD (São Paulo, Brésil)
- Conférencier international
- Co-auteur de l'ouvrage « Ré-intervention en endodontie », chez Quintessence (2014)

Dr Arthur de SIQUEIRA ZUOLO



- DDS, MSc
- Pratique privée (São Paulo, Brésil)
- Licencié de l'université de São Paulo (USP), faculté d'odontologie de Ribeirão Preto, Brésil (2010)
- Titulaire d'un diplôme de deuxième cycle en endodontie (New York University) et d'un master, [faculté d'odontologie São Leopoldo Mandic (Campinas, Brésil)]
- Professeur agrégé en endodontie à l'APCD (São Paulo, Brésil)
- Co-auteur de l'ouvrage « Ré-intervention en endodontie », chez Quintessence (2014)

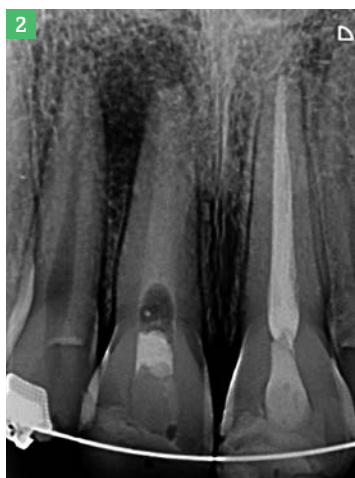
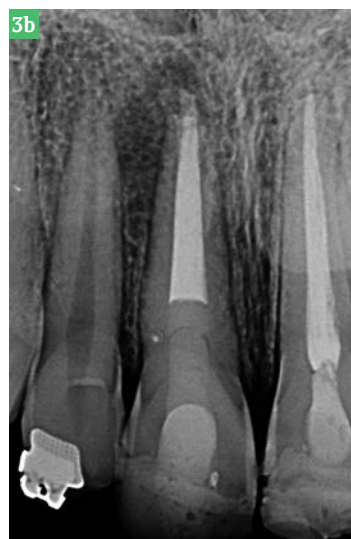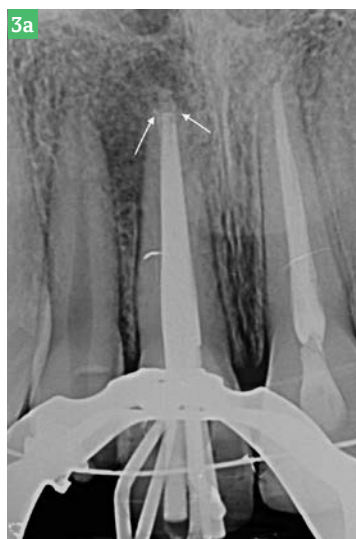


Fig.2 : Une radiographie après la première consultation avec de la pâte à base d'hydroxyde de calcium dans le canal.

Fig.3a et 3b : Radiographies durant l'obturation. Fig.3a : Observez la position de la barrière apicale désignée par les flèches. Fig.3b : Obturation finale et restauration.



pansement d'hydroxyde de calcium. Ensuite, après 1 à 2 semaines, avec la régression des symptômes, nous avons réalisé une barrière apicale avec un nouveau matériau à base de MTA, nous avons obturé la dent et l'avons restaurée. Le plan de traitement a été présenté aux parents du patient, qui ont donné leur accord pour sa réalisation.

Le matériau se trouvant à l'intérieur du canal a été retiré

Après la signature du formulaire de consentement, 1,8 ml d'anesthésiant local (lidocaïne à 2 % avec épinéphrine à 1:100.000) a été administré, le matériau de restauration a été retiré, et l'accès endodontique corrigé. Après isolement absolu, le matériau se trouvant à l'intérieur du canal a été retiré avec une irrigation adéquate, en utilisant une solution à 2,5 % d'hypochlorite de sodium (*Fórmula e Ação, São Paulo, État de São Paulo, Brésil*) et une pointe à ultrason CPR-7 (*Obtura Spartan Endodontics, Algonquin, Illinois*).

Après l'extraction du matériau dans le canal, des forets *Largo* (#2 et #3) ont été utilisés pour préparer les deux premiers tiers du canal. Ensuite, le foramen apical a été localisé à l'aide d'un instrument pour localiser l'apex (*apicolocator*) (*Raypex, VDW, Munich, Allemagne*), et

la longueur de travail (CT) a été établie en « 0.0 » et confirmée par radiographie. L'instrumentation s'est poursuivie en utilisant des limes manuelles en acier inoxydable de type K avec une technique *crow-down*, jusqu'à ce qu'une lime manuelle de dimension #80 atteigne le CT. Entre chaque changement d'instrument, une irrigation abondante avec une solution d'hypochlorite de sodium à 2,5 % a été utilisée (*près de 100 ml tout au long du traitement*). Durant la procédure, l'irrigation ultrasonique passive (PUI) a été réalisée durant 1 minute, plusieurs fois, afin d'assurer l'extraction complète du matériel d'obturation précédent et pour maximiser la technique d'irrigation. Après la conclusion de l'instrumentation, le canal a été irrigué avec 5 ml d'EDTA à 17 % (*Fórmula e Ação, São Paulo, État de São Paulo, Brésil*) durant 3 minutes et une irrigation finale avec 5 ml de sérum physiologique. Une pâte à base d'hydroxyde de calcium a été mise en place dans le canal, comme un pansement entre les consultations et la dent a été temporairement restaurée ; (Fig.2).

Extraction de la pâte d'hydroxyde de calcium

Après 10 jours, le patient s'est rendu à la clinique pour conclure le traitement. La dent était asymptomatique et la zone ne présentait plus d'œdème. Après la dépose du scellement provisoire, l'extraction de la pâte d'hydroxyde de calcium a été réalisée en utilisant une solution d'hypochlorite de sodium à 2,5 %, et une PUI conformément à la description antérieure. Une lime manuelle #80 a été à nouveau utilisée dans la CT. Le canal a alors été irrigué avec 5 ml d'EDTA à 17 % (*Fórmula e Ação, São Paulo, État de São Paulo, Brésil*) durant 3 minutes pour extraire le *smear layer* et 5 ml de sérum physiologique ont été utilisés pour l'irrigation finale. Le canal a été séché à l'aide de cônes en papier et du MTA HP (*Angelus, Londrina, Brésil*) a été manipulé selon les instructions du fabricant et placé à l'aide de condensateurs verticaux (*B&L Biotech Inc., Fairfax, Virginia*) dans les 3 derniers millimètres du canal radiculaire, en for-

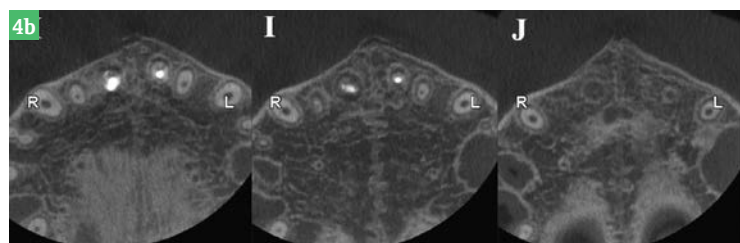
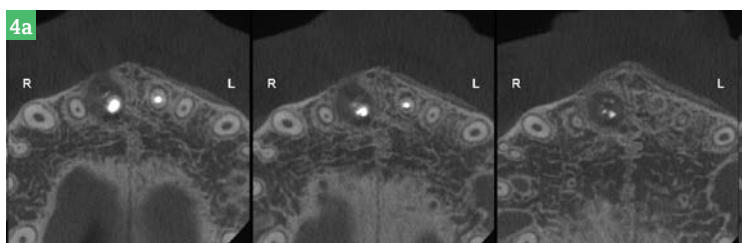
mant un tampon apical. Après 10 minutes, le matériel était solide, et la dent a été obturée en utilisant du *BC Sealer* (*Brasseler USA, Savannah, Géorgie*) et des cônes de gutta percha selon la technique de condensation latérale ; (Fig.3).

Après l'extraction du matériau dans le canal, des forets Largo ont été utilisés pour préparer les deux premiers tiers du canal.

La chambre pulpaire a été nettoyée à l'aide d'une éponge imbibée d'alcool à 70 %, et la cavité d'accès a été restaurée avec de la résine composite ; (Fig.4). Une TVFC à haute résolution a été demandée

Fig.4a et 4b : Tomodensitométrie volumique à faisceau conique (TVFC).

Fig.4a : Vue axiale juste après la mise en place du MTA HP. Fig.4b : Vue axiale durant la consultation d'accompagnement après 9 mois. Observez la formation d'os, y compris la plaque corticale.



un remplissage temporaire et réagissait douloureusement à une percussion et à une palpation et qu'il existait également un œdème discret à cet endroit. Il n'y avait pas de défaut de sondage ou de sortie de traitement des sinus. Selon le patient, un traitement du canal radiculaire avait été commencé environ 12 mois plus tôt. Lors de l'examen radiographique, un matériel radio-opaque à l'intérieur du canal à quelques millimètres de l'apex a été observé. On a vu également sur la radiographie que l'apex n'était pas entièrement formé et présentait une lésion péri-apicale ; (Fig.1). Le diagnostic clinique de dent sans vitalité avec thérapie préalablement commencée et périodontite apicale symptomatique a été établi.

Le plan de traitement a été initialement de réaliser le nettoyage et le cirage du canal, ainsi que la mise en place d'un

► clinique : Drs Mario Luis ZUOLO et Arthur de SIQUEIRA ZUOLO

ENDODONTIE

au patient immédiatement après le traitement, pour être utilisée dans le cadre d'un accompagnement postérieur.

Le patient s'est présenté pour une évaluation, après un mois, sans le moindre symptôme. Des évaluations radiographiques et cliniques postopératoires ont été réalisées après 3, 6 et 9 mois. La dent était asymptomatique, et dans la zone il n'existait aucun signe d'inflammation. Après 9 mois, un autre examen tomographique a été fait. La comparaison des images de la TVFC a été réalisée, et la réparation osseuse et la fermeture de l'apex ouvert ont été observées ; (Fig.4, 5).

DISCUSSION

Des études cliniques antérieures sur des êtres humains ont démontré qu'une barrière apicale en MTA peut être utilisée avec succès dans le cadre de cette technique d'apexification de dents avec apex ouverts. *El Meligy, et al. (2006)*, a publié un essai clinique comparant l'utilisation d'hydroxyde de calcium et de MTA sur 30 dents de 15 patients qui avaient perdu la vitalité pulpaire du fait d'une carie ou d'un traumatisme. La technique conventionnelle d'apexification avec de l'hydroxyde de calcium a été réalisée sur une dent, alors que la technique de barrière avec du MTA a été appliquée à l'autre dent du même patient. Les dents ont alors été contrôlées

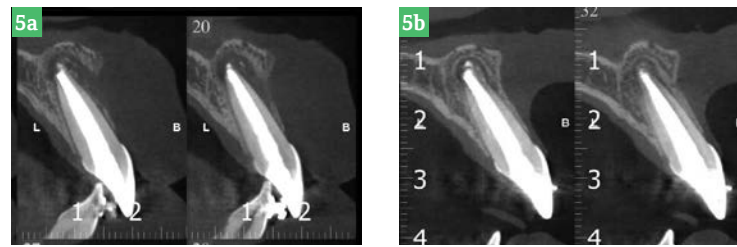


Fig.5a et 5b : Tomodensitométrie volumique à faisceau conique (TVFC).
Fig.5a : Vue sagittale juste après la mise en place du MTA HP. Fig.5b : Vue sagittale durant la consultation d'accompagnement après 9 mois. La formation de la plaque corticale est visible, ainsi que la fermeture apicale partielle.

durant 3, 6 et 12 mois, ce qui a révélé que deux des dents obturées en utilisant de l'hydroxyde de calcium avaient échoué, alors qu'aucune des dents obturées avec du MTA n'a présenté de signes de pathologies cliniques ou radiographiques.

Simon, et al. (2007), a réalisé un test clinique prospectif sur 57 dents de 50 patients avec apex ouverts traités à l'aide d'un tampon de MTA et une obturation définitive du canal, ayant observé un succès dans 81 % des cas. Dans ce rapport de cas, l'utilisation de MTA modifié (*ciment réparateur de haute plasticité à base de MTA biocéramique*) a montré un bon résultat clinique, en tenant compte de la courte période d'accompagnement. La comparaison des images tomographiques, juste après

la mise en place de la barrière de MTA et après une période de 9 mois, a montré une formation osseuse et la fermeture apicale avec du tissu dur. Il faut mentionner qu'une zone radio-transparente peut être observée. Un tel standard de guérison pourrait être classifié comme incomplet selon *Molven, et al. (1996)*. [25]

D'un point de vue clinique, la manipulation et la mise en place du *MTA Repair HP* a été plus facile qu'avec le MTA conventionnel. Selon le fabricant, la différence se trouve au niveau du remplacement de l'eau distillée (*du MTA Angelus conventionnel*) par un liquide qui contient de l'eau et un agent plastifiant organique qui fournit un nouveau produit à haute plasticité. L'autre propriété déclarée par

Entre chaque changement d'instrument, une irrigation abondante avec une solution d'hypochlorite de sodium à 2,5 % a été utilisée.

le fabricant, de non-décoloration dentaire, ne peut être évaluée dans cette étude, car le matériel a été mis en place dans la portion apicale du canal.

L'intérêt des rapports de cas consiste à démontrer ce qu'il est possible de réaliser chez nos patients, en utilisant des protocoles cliniques de traitement sur une base scientifique. Des rapports de professionnels cliniques ont exercé des rôles importants dans le domaine de l'odontologie mais doivent être validés en utilisant des études adéquates de recherche clinique et de laboratoire. En conclusion, le protocole clinique utilisant le nouveau *MTA Repair HP*, décrit dans ce rapport de cas, permet l'apexification réussie d'une incisive centrale chez un jeune patient. ☺

Reproduction autorisée par
Endodontic Practice US, Vol. 9 No. 2.

la biblio'

- [1] TROPE M. : « Treatment of immature teeth with non-vital pulps and apical periodontitis. » *Endod Topics*. 2006;14:51-59. [2] RAFTER M. : « Apexification: a review. » *Dent Traumatol*. 2005;21(1):1-8. [3] GRANATH LE. : « Some notes on the treatment of traumatized incisors in children. » *Odont Rev*. 1959;10:272. [4] MORFIS AS., SISKOS G. : « Apexification with the use of calcium hydroxide: a clinical study. » *J Clin Pediatr Dent*. 1991;16(1):13-19. [5] KLEIER DJ., BARR ES. : « A study of endodontically apexified teeth. » *Endod Dent Traumatol*. 1991;7(3):112-117. [6] WALIA T., CHAWLA HS, GAUBA K. : « Management of wide open apices in non-vital permanent teeth with Ca(OH)₂ paste. » *J Clin Pediatr Dent*. 2000;25(1):51-56. [7] DOMINGUEZ REYES A., MUNOZ MUNOZ L., AZNAR MARTIN T. : « Study of calcium hydroxide apexification in 26 young permanent incisors. » *Dent Traumatol*. 2005;21(3):141-145. [8] SÜBAY RK., KAYATA DM. : « Dens invaginatus in an immature maxillary lateral incisor: a case report of complex endodontic treatment. » *Oral Surg Oral Med Oral Pathol Oral Radiol Endod*. 2006;102(2):e37-41. [9] EL-MELIGY OA., AVERY DR. : « Comparison of apexification with mineral trioxide aggregate and calcium hydroxide. » *Pediatr Dent*. 2006;28(3):248-253. [10] ANDREASEN JO., FARIK B., MUNKSGAARD EC. : « Long-term calcium hydroxide as a root canal dressing may increase risk of root fracture. » *Dent Traumatol*. 2002;18(3):134-137. [11] ANDREASEN JO., MUNKSGAARD EC., BAKLAND LK. : « Comparison of fracture resistance in root canals of immature sheep teeth after filling with calcium hydroxide or MTA. » *Dent Traumatol*. 2006;22(3):154-156. [12] HELING I., LUSTMANN J., HOVER R., BICHACHO N. : « Complications of apexification resulting from poor patient compliance: report of case. » *ASDC J Dent Child*. 1999;66(6):415-418. [13] TORABINEJAD M., CHIVIAN N. : « Clinical applications of mineral trioxide aggregate. » *J Endod*. 1999;25(3):197-205. [14] TORABINEJAD M., HONG CU., MCDONALD F., PITT FORD TR. : « Physical and chemical properties of a new root-end filling material. » *J Endod*. 1995;21(7):349-353. [15] SHABAHANG S., TORABINEJAD M., BOYNE PP., ABEDI H., MCMILLAN P. : « A comparative study of root-end induction using osteogenic protein-1, calcium hydroxide, and mineral trioxide aggregate in dogs. » *J Endod*. 1999;25(1):1-5. [16] SIMON S., RILLIARD F., BERDAL A., MACHTOU P. : « The use of mineral trioxide aggregate in one-visit apexification treatment: a prospective study. » *Int Endod J*. 2007;40(3):186-197. [17] STEINIG TH., REGAN JD., GUTMANN JL. : « The use and predictable placement of mineral trioxide aggregate in one-visit apexification cases. » *Aust Endod J*. 2003;29(1):34-42. [18] WITHERSPOON DE., SMALL JC., REGAN JD., NUNN M. : « Retrospective analysis of open apex teeth obturated with mineral trioxide aggregate. » *J Endod*. 2008;34(10):1171-1176. [19] MENTE J., HAGE N., PFEFFERLE T., KOCH MJ., J., H.J., FRIEDMAN S. : « Mineral trioxide aggregate apical plugs in teeth with open apical foramina: a retrospective analysis of treatment outcome. » *J Endod*. 2009;35(10):1354-1358. [20] NAYAR S., BISHOP K., ALANI A. : « A report on the clinical and radiographic outcomes of 38 cases of apexification with mineral trioxide aggregate. » *Eur J Prosthodont Restor Dent*. 2009;17(4):150-156. [21] HOLDEN DT., SCHWARTZ SA., KIRKPATRICK TC., SCHINDLER WG. : « Clinical outcomes of artificial root-end barriers with mineral trioxide aggregate in teeth with immature apices. » *J Endod*. 2008;34(7):812-817. [22] SELTZER S., SINAI I., AUGUST D. : « Periodontal effects of root perforations before and during endodontic procedures. » *J Dent Res*. 1970;49(2):332-339. [23] DE CHEVIGNY, DAO TT., BASRANI BR., MARQUIS V., FARZANEH M., ABITBOL S., FRIEDMAN S. : « Treatment outcome in endodontics: the Toronto study - phases 3 and 4: orthograde retreatment. » *J Endod*. 2008;34(2):131-137. [24] ANGELUS : « MTA Repair HP. » <http://angelus.ind.br/MTA-Repair-HP-292.html>. Accessed April 4, 2016. [25] MOLVEN O., HALSE A., GRUNG B. : « Incomplete healing [scar tissue] after periapical surgery - radiographic findings 8 to 12 years after treatment. » *J Endod*. 1996;2(5):264-268.

le seul
adhésif
contenant
de la
Chlorhexidine

Peak® Universal Bond un adhésif universel

PEAK UNIVERSAL BOND s'adapte à toutes les situations cliniques quel que soit le substrat : dentine, émail, porcelaine, métal, et aussi zircone.

PEAK UNIVERSAL BOND convient pour les restaurations directes et indirectes, mais également pour les reconstitutions de faux moignons sur tenons. PEAK UNIVERSAL BOND peut être utilisé aussi bien après un mordantage classique à l'acide phosphorique comme Ultra-Etch qu'avec le Primer PEAK SE lorsqu'il existe de forts risques de sensibilités ou lorsque la dentine demeure trop humide. Existe en flacon ou conditionnement seringue.

0,2% de chlorhexidine... pour augmenter la longévité de votre adhésion

Le nouvel adhésif d'Ultradent à chimie bio-sélective intègre 0,2% de chlorhexidine. Ce pourcentage est significatif pour la protection de la couche hybride, et permet d'accroître fortement les valeurs d'adhésion dans le temps. L'action de la Chlorhexidine a été démontrée et validée dans de nombreuses études. ^{1, 2, 3}

1. Breschi L, Mazzoni A, Ruggeri A, Cadenaro M, Di Lenarda R, De Stefano Dorigo E. Dental adhesion review: aging and stability of the bonded interface. Dent Mater. 2008;24:90-101.
2. Breschi L, Cammelli F, Visintini E, Mazzoni A, Vita F, Carrilho M, et al. Influence of chlorhexidine concentration on the durability of etch-and-rinse dentin bonds: a 12-month in vitro study. The journal of adhesive dentistry. 2009;11:191-198.
3. Breschi L, Mazzoni A, Nato F, Carrilho M, Visintini E, Tjäderhane L, et al. Chlorhexidine stabilizes the adhesive interface: a 2-year in vitro study. Dent Mater. 2010;26:320-325.

Dispositif Médical pour soins dentaires, réservé aux professionnels de l'art dentaire. Lisez attentivement les instructions figurant dans la notice ou sur l'étiquetage avant toute utilisation. Peak Universal Bond, destiné à une utilisation en cabinet médical uniquement. Il est utilisé pour les techniques de collage et n'est pas remboursé, Classe IIa, certifié TUV Nord, Ultradent Inc.



► les petites annonces

ÉCHANGES ENTRE PROFESSIONNELS

Pour un maximum de visibilité, le service « Petites Annonces » de Dentoscope vous propose ses formules « TOUT COMPRIS ». Rendez-vous sur : edp-dentaire.fr/petites-annonces pour connaître toutes les modalités !

OFFRE D'EMPLOI

2017-02-17-2

06 - CANNES NICE

Dentego recrute pour les centres dentaires de Nice et de Cannes des chirurgiens-dentistes et des orthodontistes : formation continue - assistante dent. fauteuil dédiée - assistante admin. dégageant le chirurgien-dentiste de toute tâche admin. - moyens techniques performants (fauteuil **Adec**, scanner 3D **Planmeca**, système **3shape**, etc.). Très fort potentiel, rémunération attractive en fonction du C.A. généré, avec un minimum garanti. Type de contrat : CDI. Type d'expérience : plus de 3 ans.
Tél. : 06 88 40 95 35
@ : recrutement@dentego.fr

2017-02-17-3

71 - CHALON-SUR-SAÔNE

Dentego recrute pour le centre dentaire de Chalon-sur-Saône des chirurgiens-dentistes et des orthodontistes : formation continue - assistante dent. fauteuil dédiée - assistante admin. dégageant le chirurgien-dentiste de toute tâche admin. - moyens techniques performants (fauteuil **Adec**, scanner 3D **Planmeca**, système **3shape**, etc.). Très fort potentiel, rémunération attractive en fonction du C.A. généré, avec un minimum garanti. Type de contrat : CDI. Type d'expérience : plus de 3 ans.
Tél. : 06 88 40 95 35
@ : recrutement@dentego.fr

2017-02-17-1

75 - PARIS

Dentego recrute pour les centres dentaires de Paris 11, Paris 14, Paris 17 et Boulogne-Billancourt des chirurgiens-dentistes et des orthodontistes : formation continue - assistante dent. fauteuil dédiée - assistante admin. dégageant le chirurgien-dentiste de toute tâche admin. - moyens techniques performants (fauteuil **Adec**, scanner 3D **Planmeca**, système **3shape**, etc.). Très fort potentiel, rémunération attractive en fonction du C.A. généré, avec un minimum garanti. Type de contrat : CDI. Type d'expérience : plus de 3 ans.
Tél. : 06 88 40 95 35
@ : recrutement@dentego.fr

Collaboration

2017-03-01-2 / 18 - LIGNIÈRES

Important cabinet entre Châteauroux et Bourges, recherche un collaborateur(trice) à temps plein. Équipements attractifs (cone beam, **Cerec**, implanto **Nobel**, microscope opératoire, 2 postes **Kavo haut de gamme**), 3 assistantes, C.A. motivant.
Tél. : 02 48 60 26 99
@ : gquere001@cegetel.rss.fr

2016-10-19-2 / 21 - DIJON

Cabinet dentaire Dijon recherche collaborateur(trice) en vue asso., vaste local, pratique implanto., quartier en renouveau, la clientèle est à créer aux côtés d'un praticien senior.
Tél. : 03 80 52 85 94
@ : cadjident@orange.fr

2016-12-11-1 / 59 - MARPENT

Nous recherchons un confrère(sœur) motivé en omni. et/ou spécialiste sur poste existant et à fort potentiel, pour un exercice libéral de qualité. Cadre de travail moderne et neuf, tout équipé. Asso., approche globale, travail à 4 mains possible. *Coaching* possible et aide à l'intégration. Vous ne ferez que votre métier, pas de gestion, de management, de radioprotection et de maintenance. Démarche qualité en cours. Proche lac, golf, et aérodrome. À une heure de Lille et de Bruxelles, 30 min. de Valenciennes / 2h30 en train de Paris.
Tél. : 06 75 37 64 39
@ : pascal.dutremee@wanadoo.fr
3w : dr-dutremee-pascal.chirurgiens-dentistes.fr

2017-02-22-4 / 76 - BOIS GUILLAUME

Cabinet orienté omnipratique, implantologie, parodontie et chirurgie, recherche collaborateur(trice) à temps plein à partir de sept. 2017, avec évolution vers une association possible. Travail assuré, patientèle agréable. Plateau technique de 160 m² : 2 salles de soins, 1 salle de chir., 1 salle radio (pano. et cone beam), 1 accueil secrétariat, 2 assistantes dentaires, 1 secrétaire.
Tél. : 06 20 58 25 72
@ : paul-kervarrec@orange.fr

2016-12-05-2 / 76 - LE HAVRE

Cabinet dentaire 170 m² avec laboratoire de prothèse dentaire sur place, recherche collaborateur(trice). C.A. intéressant, pourcentage de rétrocession à définir entre 30 % et 40 %. Possib. de collab. salariée. Cabinet neuf, équipement récent, grande part de prothèse dans les actes.
Tél. : 06 33 36 71 25
@ : tettyto@gmail.com

Collaboration ODF

2017-01-20-1 / 36 - CHÂTEAURoux

Cabinet d'orthodontie exclusivement recherche collaborateur(trice) en vue association sur région sous-dotée en ODF. Équipe performante (2 secrétaires, 2 assistantes, 1 coordinatrice). Situé en plein centre-ville. En Rdc, spacieux (250 m²), lumineux et moderne. 3 fauteuils + 1 pré-équipé.
Tél. : 02 54 07 00 54
@ : beatriceclarisse@yahoo.com
3w : <http://dr-beatrice-clarisse.chirurgiens-dentistes.fr>

CABINET Collaboration / Vente

2017-02-23-1 / 06 - CANNES

Vente de parts en partie ou en totalité pour cabinet à Cannes : 2 fauteuils neufs, 1 bloc opératoire, salle de sté., salle pano-scanner. Centre de Cannes, face au Palais des festivals. Type d'expérience : + 3 ans.
Tél. : 06 73 94 09 53
@ : philippe.desmas@wanadoo.fr

Vente

2017-01-12-1
12 - RODEZ-LE MONASTÈRE

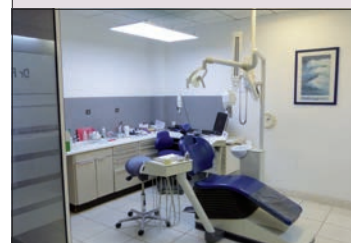
Cause retraite juillet 2017, cède cabinet tenu 40 ans, bon C.A., 90 m², climatisé, **Trophy** gestion RVG, assistante. Possib. 2^e fauteuil (local pré-aménagé). Rdc aux normes PMR. Facilité de parking gratuit.
Tél. : 06 71 74 19 09
@ : bernard.tichit095@orange.fr

2017-01-14-1 / 21 - DIJON

Dijon ville cède cabinet 40 m² omni. Toutes propositions envisageables.
Tél. : 06 21 60 86 51
@ : edith.combrichapuis@sfr.fr

2016-11-17-1 / 13 - MARSEILLE

Omnipratique au sein d'une SCM de 2 praticiens. Situation et quartier très agréables en bord de mer (Corniche). Local de type commercial (100 m²) en Rdc. Réagencement récent. Fauteuil **Sirona**, RVG, pano, informatique en réseau. Implanto matériel, possibilité 2^e fauteuil (local pré-équipé). C.A. : 240 K€. 3,5 j semaine/10 mois.
Tél. : 04 91 52 18 50
@ : cabinet.ferchat@wanadoo.fr



2017-02-13-2 / 23 - CREUSE

Cède cabinet (40 ans) dans environnement serein. Activité omnipratique et implantologie. Convient à un couple désirant un exercice de qualité avec une ambiance familiale. 2 fauteuils, 1 bloc, 1 pano. Excellente renta. au vu d'un C.A. exceptionnel. Passage de patientèle assurée. Audit expertise complet dispo.
Tél. : 07 85 89 03 22
@ : contact@hippocrate-transactions.fr

2017-02-16-3 / 29 - MOËLAN-SUR-MER

Cause retraite, vends cabinet omni. (bord de mer) avec/sans murs. Parking, accès PMR. 2^e fauteuil possible.
Tél. : 02 98 39 66 40
@ : alain.marquet138@orange.fr

2017-01-30-1
30 - SAINT-JEAN-DU-GARD

Vends cabinet cause retraite dans maison de santé. Équipe pluri-pro. sympa. (3 méd. géné., 1 kiné, 6 infirmières, 1 pédicure-podo., 2 sages-femmes et des vacataires). Secrétariat, 1 salle de soins avec unit **Planmeca**, RVG **Planmeca**, une salle de sté., 2^e salle de soins pré équipée pour l'implanto. et la radio pano. Locaux (2015 aux normes PMR), entièrement informatisés.
Tél. : 04 66 85 31 08
@ : marcbernard0607@orange.fr

► les petites annonces

ÉCHANGES ENTRE PROFESSIONNELS

2017-02-02-1 / 44 - NANTES

Vends cabinet avec très bonne renta. dans une maison méd., dans secteur en évo., Activité omni. constante. Dispo. été 2017.
Tél. : 07 85 89 03 22.
@ : contact@hippocrate-transactions.fr

2017-03-01-1 / 44 - SAINT-NAZAIRE

Vends, cause retraite fin 2017, centre-ville, parking. Possibilité d'ajouter un 2^e fauteuil. Prix à débattre.
Tél. : 06 32 32 89 80
@ : chlocarpentier@yahoo.fr

2017-02-02-5 / 45 - MONTARGIS

Cause retraite vend cabinet centre-ville avec ou sans murs, 105 m² Rdc, 2 équipements, parking.
Tél. : 02 38 9816 76
@ : jfmc.martin@wanadoo.fr

2016-10-24-1 / 45 - ORLÉANS

Cabinet (125 m²), dans immeuble méd. Bon C.A., patients très agréables. Mat. en bon état (pano. *Vistascan*). Normes PMR. 5 parkings indiv. et patients. Prox. gare. Peut intéresser un couple (2 fauteuils).
Tél. : 02 38 54 62 63
@ : dracouvret@lerss.fr

2017-02-08-7 / 47 - AGEN

Vends cabinet cause retraite (01/10/2017). 1^{er} étage, ascenseur, bail cessible, spacieux 112 m², lumineux, 2 salles de soin (1 à réaménager), 2 salles d'attente, normes PMR, 2 WC, 1 salle de sté., 1 vestiaire, 1 garage + 2 pl. de parking privées. Prix raisonnable.
Tél. : 06 07 55 80 73
@ : sbelloni2@wanadoo.fr

2016-12-04-1

51 - CHÂLONS-EN-CHAMPAGNE
Cause retraite (01/10/2017) vend cabinet (37 ans), en SCM avec deux médecins. Collab. préalable possible.
Tél. : 03 26 65 02 90 / 06 14 88 27 45
@ : alain.mollet@wanadoo.fr
3w : docteur-alain.mollet.chirurgiens-dentistes.fr

2017-01-25-1 / 56 - VANNES

Cède pour fin 2017 cabinet dans groupe médical, faibles charges SCM, collab./ rempl. possible avant rachat.
Tél. : 06 45 45 54 04
@ : mclancereau@gmail.com

2016-11-29-1

62 - LE TOUQUET-PARIS-PLAGE
Vends cabinet dans SCM 3 praticiens. Omni., esthé., implanto. Exercice agréable, cadre de vie excep. Très bon fichier C.A.
Tél. : 06 60 87 85 33
@ : causinfred@yahoo.fr

2017-01-15-1 / 64 - ANGLET

Vends cause retraite en septembre 2017 cabinet dentaire tenu durant 39 ans. Situé dans un quartier recherché à 2 min des plages. Possibilité 2^e fauteuil. Accès PMR.
Tél. : 05 59 03 98 66 / 07 69 10 31 93
@ : cabdentaire64@gmail.com

2017-01-15-2 / 69 - LYON

Cède fin 2017 cabinet Lyon 5^e/9^e avec ou sans murs (41 ans). Omnipratique et implantologie, C.A. moyen 32h/sem. 360 K€ 4 j. fort potentiel. 75 m², accueil, 1 salle de sté., 1 salle d'attente. 2 fauteuils, pano. num. réseau *Visiodent* 6 postes. Accès PMR. Avec/sans reprise assistante. Prix 15 % du C.A. à déb. Présentation de clientèle. Étudie ttes propo.
Tél. : 04 78 36 08 65
@ : drpaultouboul@gmail.com

2017-01-27-1 / 72 - CHANGÉ

Cause retraite (fin 2017) vend cabinet dentaire et patientèle. Dans un cadre idéal avec fort potentiel, au sein d'une SCI. Toutes modalités à étudier.
Tél. : 06 43 69 71 33
@ : jeanjacquesbayle@wanadoo.fr

2017-02-15-1 / 75 - PARIS

Cause retraite (fin 2017), cède cabinet dans SCM. Activité omni. à orientation chir. Vaste et clair sur patio arboré, dans un environnement calme et confortable.
Tél. : 06 13 98 60 88
@ : joseph_israel@hotmail.fr

2017-02-02-3 / 75 - PARIS

Vends cabinet de chirurgie orale. La situation géographique est un atout majeur. Certains actes sont effectués sous anesthésie générale dans une clinique renommée de Paris. Le cabinet est à céder en 2017. 1 fauteuil et 1 pano. Activité de chirurgie orale exclusivement. Audit expertise réalisé.
Tél. : 07 85 89 03 22
@ : contact@hippocrate-transactions.fr

2017-01-31-1 / 78 - LIMAY

Cause retraite en juillet 2017, cède cabinet dentaire d'omnipratique, dans SCM, tenu durant 36 ans. Situé au sein d'un centre médical et paramédical très dynamique (6). Travail 3.5 j., fort potentiel. Matériel *Eurodent*, fichier *Visiodent*.
Tél. : 06 17 62 05 39
@ : docteurmcgr@gmail.com

2017-03-02-1

85 - CHAVAGNES-EN-PAILLERS

Cause retraite avril 2018, nord Vendée, secteur éco. dynamique, sud Nantes (50 kms autoroute), vend cabinet aux normes, bon C.A., fauteuil *Planmeca*, Pano *Planmeca*, radio *Trophy*, rotation continue *Récipro*, caméra, logiciel *Carestream...*, prix intéressant. Possibilité collaboration libérale à partir de juillet 2017, 3 jours par semaine.
Tél. : 06 81 03 50 99
@ : jean.marquet4@wanadoo.fr

2017-01-09-1 / 83 - RAMATUELLE

Urgent, cède cabinet situation et conditions de travail exceptionnelles., C.A. sur 3,5 j. 2e salle op. possible, convient semi-retraite. Clientèle facile, agréable (en partie étrangère). Négociation possible.
Tél. : 04 94 79 28 59
@ : frjammes@aol.com

2017-03-03-2

85 - LA ROCHE-SUR-YON

Vends cabinet dentaire au chiffre d'affaires élevé et avec une très bonne rentabilité. 2 fauteuils, 1 pano. Patientèle fidèle et se renouvelant. 40 ans d'historique. Exercice de qualité dans un env. peu concurrentiel. Passage de patientèle possible sous plusieurs formes. Audit expertise complet disponible.
Tél. : 07 85 89 03 22
@ : contact@hippocrate-transactions.fr

2017-02-02-2

93 - PANTIN

Vends cabinet dentaire avec 2 fauteuils. Patientèle fidèle à développer. Activité d'omnipratique. C.A. stable. Très bonne rentabilité. Audit expertise réalisé. Disponible tout de suite.
Tél. : 07 85 89 03 22
@ : contact@hippocrate-transactions.fr

2017-01-23-3

94 - L'HAY LES ROSES

Cause retraite vend cabinet avec ou sans les murs, situé en plein centre-ville, dans une résidence agréable. Arrêt de bus au pied de l'immeuble. 1^{er} étage, 2 ascenseurs, normes PMR, cave, parking. Matériel *Castellini* (2012), RVG *Windy* (2016), *Visiodent* (1992), 2 ordi., 4 écrans et + de 8 300 patients mémorisés. Chiffre d'affaires de 254 K€/3 ans.
Tél. : 06 47 59 67 15
@ : sam.miller@orange.fr

2016-10-19-3

94 - NOGENT-SUR-MARNE

Urgent cède cabinet (20 ans) (murs et patientèle) dans cadre agréable, 2 fauteuils, assist. qualifiée, matériel de qualité en bon état, info. *Carestream Trophy*, RVG, esthétique (lampe Zoom), possib. pano., déro. normes PMR. C.A. moyen 165 K€ sur 2.5 j.+ murs (local 60 m²).
Tél. : 06 14 26 12 34
@ : laet.eric@wanadoo.fr

2017-01-23-4 / 98 - PAPEETE

Vends cause retraite 11/2017, cabinet omni. Cv Papeete (Tahiti), immeuble avec parking, quartier d'affaires et commerçant. Unit *Planmeca* neuf. Possib. 2^e fauteuil.
Tél. : 06 39 05 15 21
@ : jpbrison@yahoo.fr

MATÉRIEL DIVERS Achat

2016-12-22-2 / 59 - LILLE

Achète mobilier médical des années 1900-1970 en bois ou métal et mobilier de maison des années 30 à 70. Meuble ou vitrine médicale en fonte ou bois, avec portes vitrées, nombreux tiroirs et plateau en marbre. Meubles ronds avec plateau en opaline, lampe scialytique sur pied. Ancien sujet anat. (écorché), crâne ou squelette d'étude. Tout mobilier design ou vintage de maison (ou de salle d'attente des années 30 à 70), luminaire (applique ou lampadaire, articulés, à balancier ou contre-poids) et objet de déco.
@ : huet1972@gmail.com

Ventes

2017-02-14-5 / 33 - TARGON

Pour raison de santé à vendre solution CFAO complète *Carestream* comprenant : un scanner couleur réelle, USB, sans poudre *CS 3 500*, garantie 3 ans. Une unité d'usinage *CS 3 000*, garantie 1 an. Un four à céramique *Vita Programat CS 2*. Mises à jour des logiciels incluses. Installation par réseau *Carestream*.
Contact : Ch. Leconte.
Téléphone : 06 07 54 49 90

2017-02-23-2 / 76 - BOIS-GUILLAUME

Microscope *Zeiss*. Binoculaires orientables sans caméra. Source lumineuse halogène *OPMI PIC*.
Tél. : 06 85 07 14 98
@ : faucon.ameline@neuf.fr

Bionique

De plus naturel, il n'y a que la nature

BioHPP® - „L'évolution des matériaux“

BioHPP® est un polymère de haute technologie renforcé de céramique basé sur le PEEK. C'est la résistance à la torsion en réponse aux matériaux rigides pour infrastructures. **Mise en œuvre facile. Des propriétés haut de gamme. La solution.**

- **Polyvalent** | BioHPP® - Large éventail d'indications.
- **Sans concurrence** | BioHPP® - L'élasticité Off-Peak est similaire à celle des tissus osseux spongieux.
- **Souverain** | BioHPP® - Les patients sont convaincus de l'occlusion et de la sensation naturelle en bouche.

Vous obtiendrez de plus amples informations concernant la mise en œuvre du système **for2press** et sur les propriétés qui rendent BioHPP® unique dans son genre sur le marché dentaire en téléphonant au N° **04.75.34.20.96**.



Demandez des informations sous
<http://biohpp.bredent.com>



SCANNEZ CETTE PAGE
AVEC LAYAR APP

BioHPP



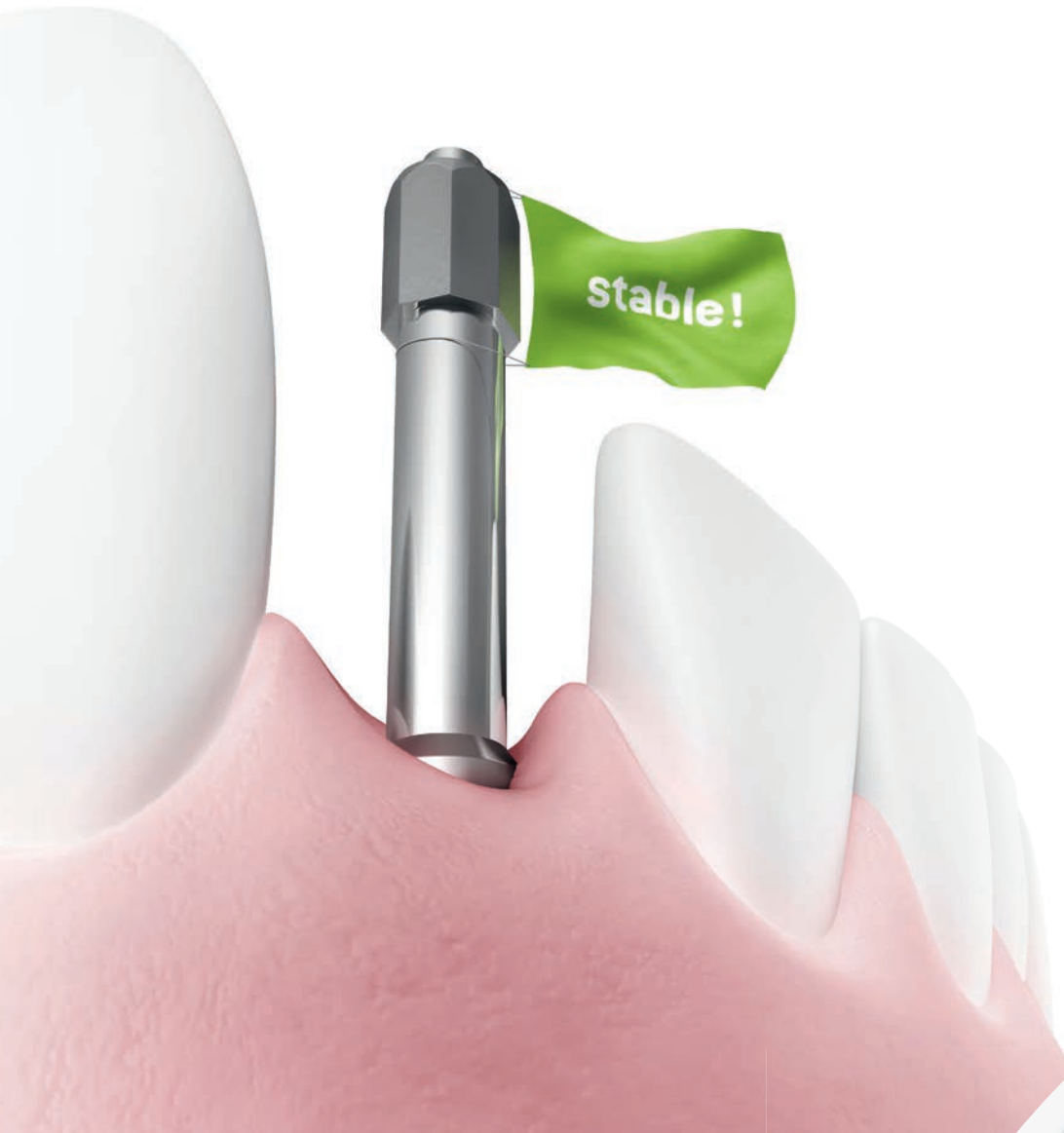40 YEARS DENTAL INNOVATIONS
1974
2014

bredent group



Respecte vos besoins
aujourd'hui et demain

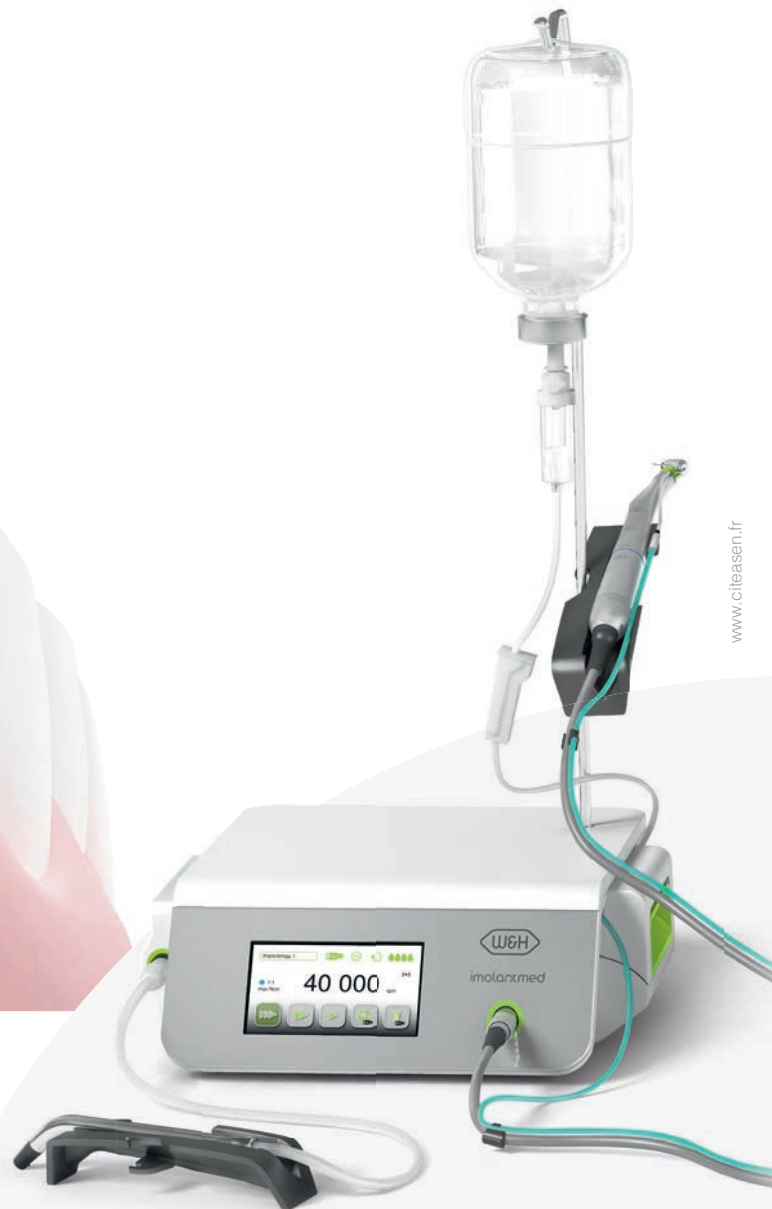NOUVEAU !



Implantmed avec le module W&H Osstell ISQ
pour des résultats de traitement fiables.

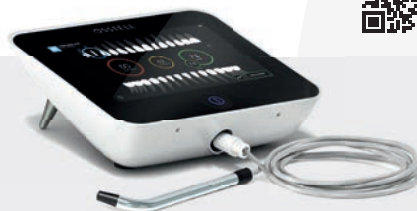La stabilité de l'implant peut se mesurer précisément
avec le module W&H Osstell ISQ, disponible en option.
Combiné au couple, cette mesure augmente la fiabilité
des étapes du traitement.

Evolutif à tout moment - aujourd'hui et demain !



implantmed

OSSTELL



L'Osstell IDx mesure la stabilité des implants
de façon autonome au fauteuil ou en complément
de l'Implantmed et de son module ISQ