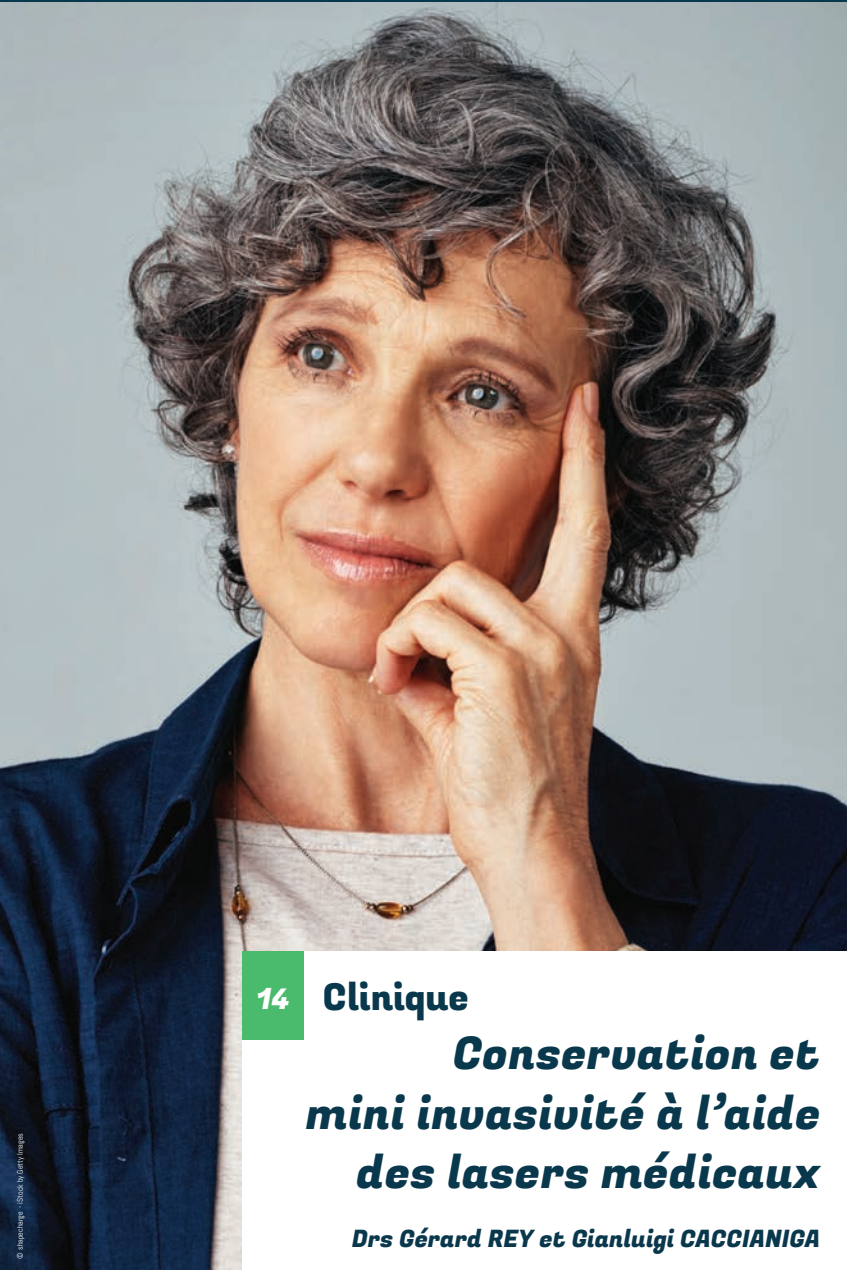

DENTOSCOPE

L'actualité clinique et pratique des cabinets dentaires



14 Clinique

Conservation et mini-invasivité à l'aide des lasers médicaux

Drs Gérard REY et Gianluigi CACCIANIGA

Les dents retrouvent luminosité et fluorescence naturelles

Eclaircissement dentaire professionnel
Un sourire de PURE BEAUTÉ

RETROUVEZ-NOUS À L'ADR: STAND 1P25

LABORATOIRE FRANÇAIS
www.itena-clinical.com

ITENA
CLINICAL PRODUCTS

Produit cosmétique et dispositif médical de classe IIa pour soins dentaires. Réservé aux professionnels de santé. Lisez attentivement les instructions figurant sur la notice avant toute utilisation. Non remboursé par les organismes de santé. Laboratoire Itena Clinical 83 avenue Foch 75 116 Paris, Mars 2017.

PEOPLE HAVE PRIORITY

W&H

La lubrification en un temps record
Minutieuse, efficace, sûre

NOUVEAU!

10^s

RENDEZ-VOUS
STAND W&H 2M-40
ADR DU 29 NOV AU 2 DÉC 2017

Lubrification optimale en seulement 10 secondes. Vos instruments n'ont jamais été entretenus aussi rapidement et minutieusement qu'avec le nouvel Assistina TWIN. Les instruments peuvent être traités sans aucune attente. C'est la solution idéale dans tous les cabinets dentaires.

assistina^{TWIN}

Dispositif Médical de classe 1 / CE0297 / D05. Veuillez lire attentivement les instructions figurant dans la notice d'utilisation. Produit non remboursé par les organismes de santé. Fabricant : W&H. Novembre 2017.

W&H France | t. 0 388 773 600 | commercial.fr@wh.com | wh.com

L'avis des utilisateurs

Un système de prophylaxie fonctionnel

24



Gamme produits

Un blanchiment professionnel à domicile

44



E10

Le must de la stérilisation par Euronda, concentré dans un seul appareil.



Performances

Le must des autoclaves Euronda est puissant, il assure un séchage optimum tout en restant sobre côté consommation.



Ergonomie

L'évolution du concept user-friendly : l'harmonie totale entre opérateur, machine et environnement de travail.



Sécurité

De nouveaux systèmes pour garantir la qualité de stérilisation à tout moment, de l'installation à la maintenance.



Innovation

La technologie au service des professionnels, grâce aux tous nouveaux systèmes E-Touch, E-Light, E-Timer, E-Help et E-Backup.



Traçabilité

Système de traçabilité totale et extensible, grâce à sa connectivité (de série) et aux différents types d'imprimantes intégrables.



Design

Avec E10, l'esthétisme atteint de nouveaux sommets, grâce à un design élégant et moderne.

Dispositif Médical Classe IIB, CE0051 - IMQ - pour soins dentaires et médicaux réservés aux professionnels de santé, non remboursé par la Sécurité Sociale. Lisez attentivement les instructions figurant dans la notice ou sur l'étiquetage avant toute utilisation. L'ensemble des produits présentés sur cet imprimé est fabriqué par la société Euronda SPA, Italie. Date de parution Novembre 2017

Euronda | Pro System®

Euronda France – ZAC Les Vallées – Avenue de Bruxelles, 60110 Amblainville
Tél. +33 (0)3.44.06.69.70 – Fax +33 (0)3.44.02.03.89 – info@euronda.fr – www.euronda.fr

Nos représentants : Paul Bacelar 07 61 64 77 55 – Gilles Mosca 06 10 45 56 35



Libéral ou fonctionnaire ? Demain des robots...

La loi sur la Sécurité sociale et la santé vient d'être votée au parlement le mardi 31 octobre avec une large majorité. Le but est de faire des économies avec un cortège de mesures qui devraient favoriser les actifs, toujours pour relancer l'économie et réduire le chômage. Le format de société dans lequel nous évoluons depuis des décennies et les gouvernements successifs qui le représentent, quelle que soit leur couleur politique, ne veulent plus de médecins libéraux et veulent réduire les dépenses hospitalières. Celui en place veut créer des maisons médicales dans lesquelles bien sûr travailleraient des professionnels de santé, mais sous tutelle. La maison de santé se retrouvera gérée comme une entreprise et nul besoin d'être devin pour imaginer toutes les dérives que

cela entraînera, tant sur le plan médical que sur le plan humain. Leur but ultime est même de nous remplacer à terme par des robots comme cela s'est fait dans l'industrie, automobile notamment. Ces derniers font preuve de docilité, d'efficacité et sont malheureusement totalement dénués d'humanité, puisque conçus pour faire du profit à moindre coût, comme tout ce qui est automatisé.

La nouvelle loi de santé a le mérite d'être très claire, il faudra faire des économies et dans le même temps on ne veut pas trop alourdir les cotisations sociales pour récompenser les actifs et surtout ne pas leur enlever du pouvoir d'achat, la quadrature du cercle. Pour notre profession, nous n'obtiendrons rien, puisque le budget de la santé doit diminuer de plusieurs milliards d'euros (*le déficit doit passer de plus de 5 milliards d'euros à 2,4 milliards, soit le réduire de moitié*). Comment peut-on être assez naïf pour penser que notre profession passera au travers et obtiendra mieux que les autres ? On nous répète à travers tous médias confondus qu'il faudra que les soins dentaires soient gratuits puisque notre Président promet le reste à charge à zéro. Nous savons tous que la santé n'est pas un objet de consommation, mais comment croire qu'avec un budget diminué on puisse faire mieux pour les consommateurs. Dans tous les domaines, on trouve des produits et services à tous les prix, des plus courants aux luxueux. Nous vivons quotidiennement ce large choix de possibilités, aussi bien pour les produits que les services. Il n'y a jamais eu un prix plancher pour quoi que ce soit. Nous libéraux, nous serions les seuls à proposer ce nouveau monde, l'égalité des tarifs pour tout ce que nous effectuons. Il va bien falloir expliquer comment un professionnel

de santé qui, par essence même lorsqu'il est salarié, est mentalement libre de ses choix thérapeutiques, peut s'affubler d'un tel corset ?

Nous allons finir l'année avec le congrès de l'ADF, une semaine qui peut nous aider dans nos légitimes revendications, et surtout pas de grève car cela ne servirait à rien sinon à nous discréditer auprès du public pour lequel nous sommes des nantis. Nous ferions mieux de consacrer une partie des revenus de cette semaine si nous travaillons à accumuler un trésor de guerre qui sera le bienvenu lorsqu'il s'agira de communiquer médiatiquement pour défendre notre liberté, d'exercice et d'honoraires chaque fois qu'en toute conscience nous l'estimons nécessaire pour maintenir une qualité de soins en rapport avec tout ce que nous désirons pour nos patients. Il faut se battre pour expliquer, convaincre la population comme nous le faisons chaque jour déjà avec nos patients. Il est à souhaiter que cette fin d'année soit plus mobilisatrice et qu'unis, nous puissions relever le défi d'une année de tous les dangers.

Le groupe EDP Santé est heureux de vous annoncer la naissance d'un nouveau magazine, *Solutions Cabinet Dentaire*, qui couvrira tout ce qui concerne l'exercice de notre profession (*pour s'abonner voir en page 43*).

À tous, une bonne fin d'année 2017...

► L'HUMOUR DE RENAUD ◄

pour en savoir plus, rendez-vous à la page 11.



"FOOT BALL ET HYGIÈNE DENTAIRE"



DENTOSCOPE N° 186 est édité par EDP SANTÉ (RCS Évry 429 728 827)

109 avenue Aristide Briand - CS90042 - 92541 Montrouge Cedex

• Gérant / Directeur de publication : Jean-Marc QUILBÉ.

• Rédacteur en chef : Dr Paul AZOULAY. Rédactrice en chef adjointe : Agnès TAUPIN

(agnes.taupin@edpsante.fr). Rédacteurs : Dr P. AZOULAY et A. TAUPIN. Ont également participé à la rédaction : Drs I. BIRDEN, D. BONNAFOUS, K. BOUCHIHA, G. CACCIANIGA, A. HUANG, B. LEVALLOIS, B. PELISSIER, J. RADISSON et G. REY.

• Rédacteur graphiste, création et maquette : Cyril GIRAUD.

• Corrections : Martine LARUCHE.

• Illustration édito : Renaud CHAMMAS - Photos d'ambiance : iStock Getty Images.

• Publicité : Lydia SIFRE (04 67 18 18 20), Catherine BOUHASS (04 67 18 18 22), Angeline CUREL (06 31 34 69 27) et Stéphane VIAL.

• Diffusion / Petites Annonces : Martine LARUCHE (06 73 85 58 29 - contact@edpsante.fr).

• Agenda : Lucie LEBENS (01 41 17 74 13 - agenda@dentoscope.fr).

• Imprimerie : Imprimerie de Champagne 52200 Langres (03 25 87 73 00).

• Encarts du numéro : Champions Implants, Laboratoire Elerté



2017
www.ojd.com

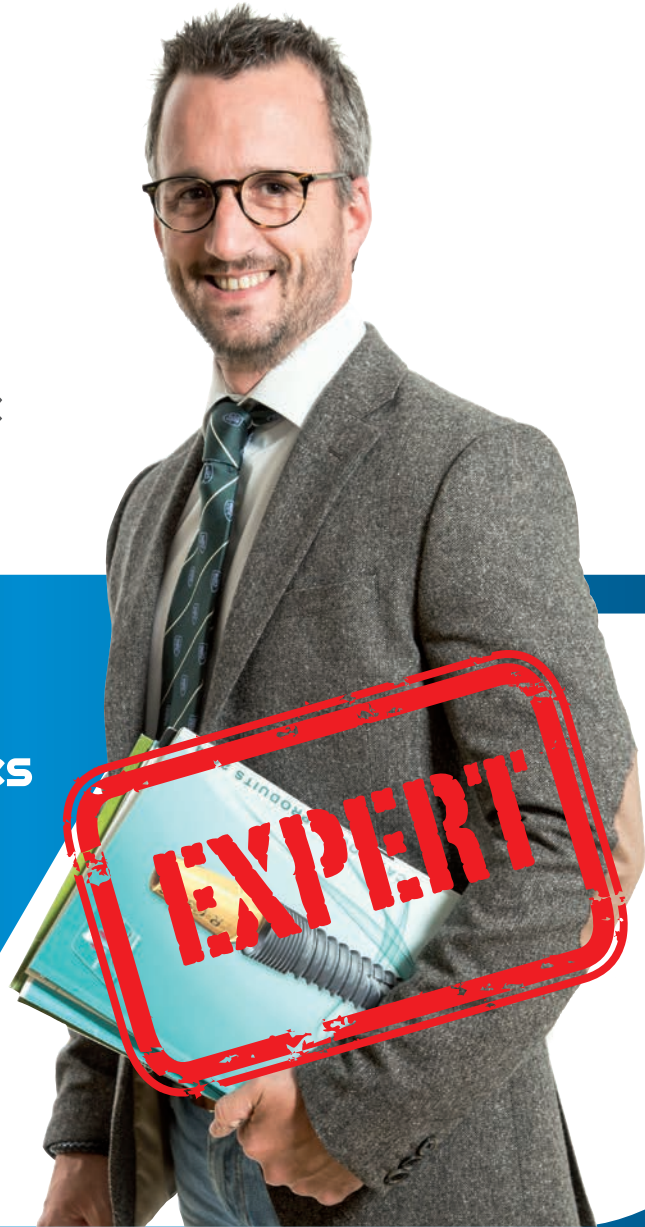N° ISSN 1952-3394

ADF#2017
STAND 1P15

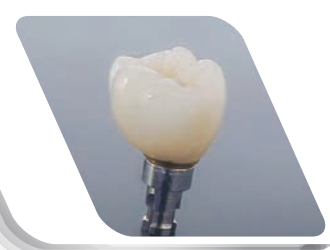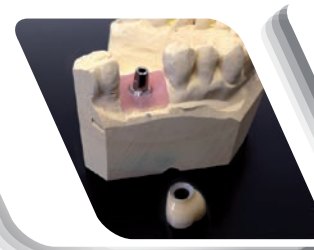Florian,

Responsable implantologie

Prothésiste associé chez Proxi Dental



Conseils, choix et commandes
tous types d'implants.
(Straumann, Nobel, Bi , ...)



 N°Azur 0 810 310 308
PRIX APPEL LOCAL



 Proxi
Dental
LES PROTHÉSISTES DENTAIRES ASSOCIÉS

Proxi Dental - Les prothésistes dentaires associés
5, rue Darcet - 75017 Paris
Tél. : 01.53.09.39.90 - Fax : 01.53.09.39.99
Site : www.proxidental.com



actualités,
produits et
échanges
d'expériences

l'édito de Paul Azoulay	Le Rédac'Chef s'exprime !	p. 3
les news	Brèves, courriers, annonces et autres « potins »	p. 8
quoi de neuf docteur ?	Seront-ils pour vous ?	p. 23
l'avis des utilisateurs	Lunos Myflow de Dürr Dental	p. 24
gamme produits	Opalescence Go d'Ultradent	p. 44

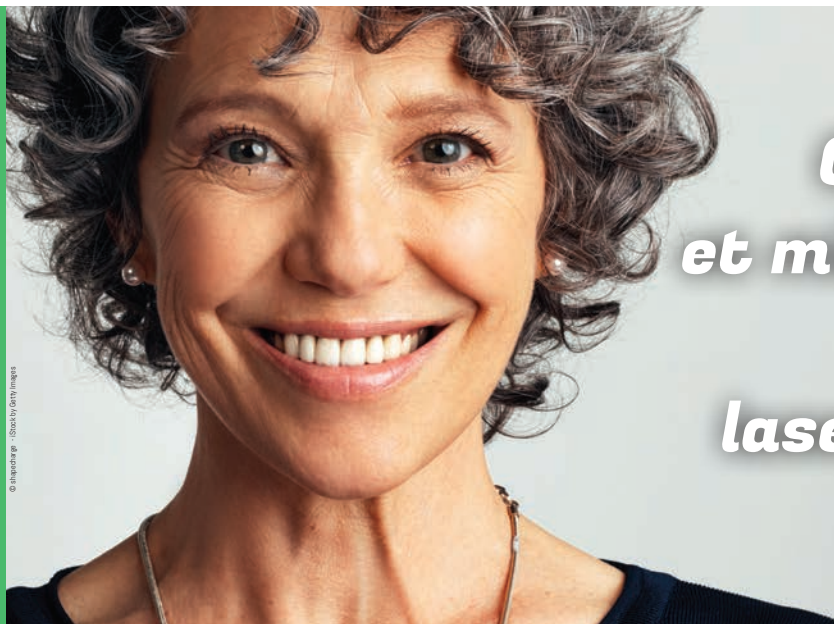cas cliniques
et pratique
quotidienne

étude	Antibiothérapie en pratique bucco-dentaire : pourquoi associer un probiotique ?	p. 13
cliniques	Conservation et mini invasivité à l'aide des lasers médicaux Masquage des taches de l'émail par érosion-infiltration profonde	p. 14 p. 36
protocole	GingiProtect de Prodont Holliger/Acteon	p. 34

vie dentaire

événement	Continuum Sapo Implant : implantologie et traitements minimalement invasifs	p. 26
l'agenda	Les formations et les événements incontournables	p. 28
les petites annonces	Échanges entre professionnels	p. 46

À NE PAS
MANQUER
P. 14

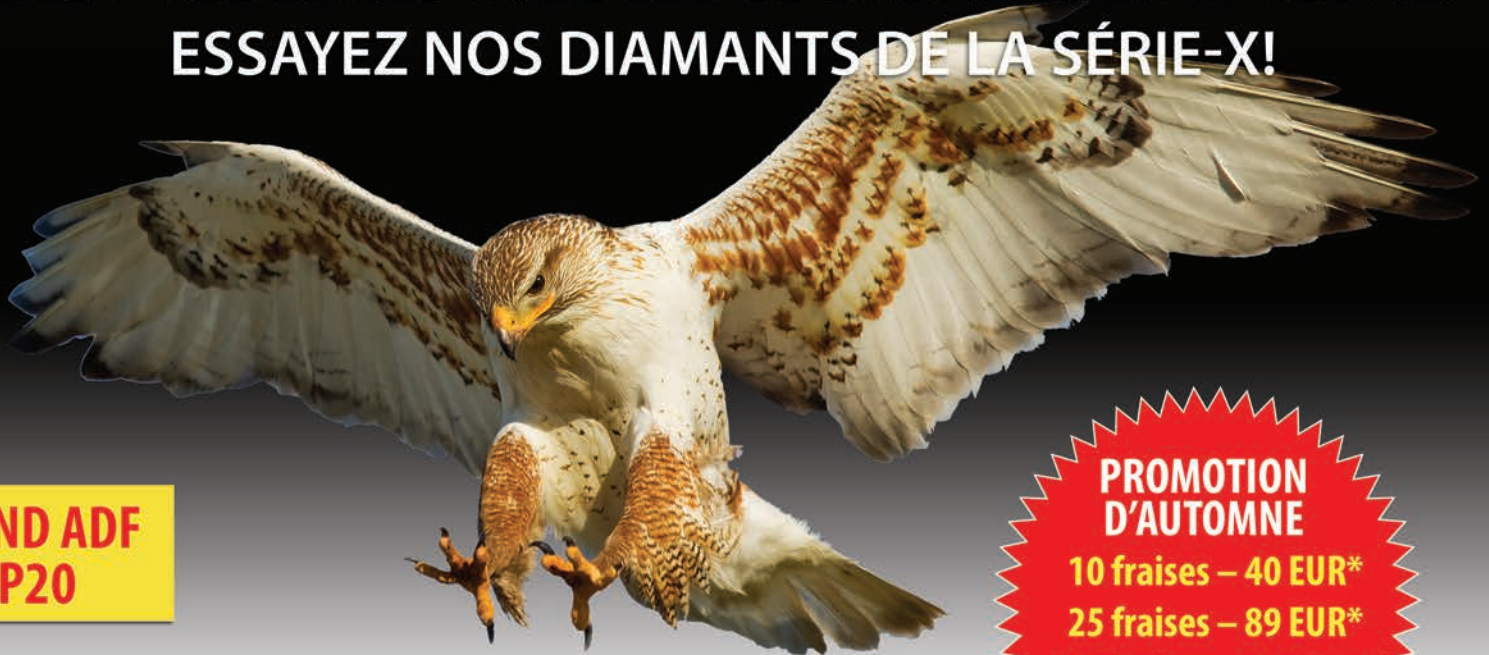

**Conservation
et mini invasivité
à l'aide des
lasers médicaux**

TRI HAWK

FOR THE BUR CONNAISSEUR

DES PROBLÈMES AVEC LES COURONNES EN ZIRCONE?
ESSAYEZ NOS DIAMANTS DE LA SÉRIE-X!



STAND ADF
1P20

PROMOTION
D'AUTOMNE

10 fraises – 40 EUR*

25 fraises – 89 EUR*

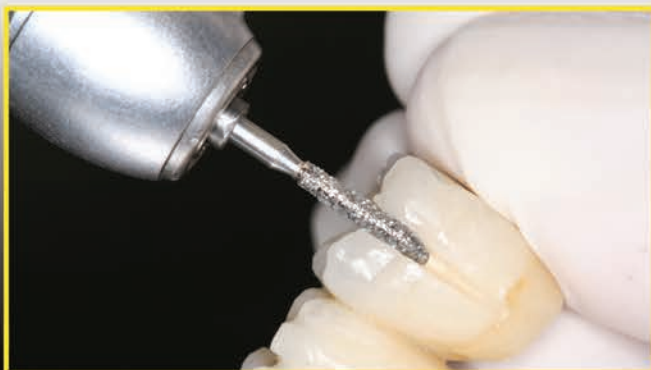100 fraises – 299 EUR*



*TVA incluse, frais de livraison non compris

*Offre valide jusqu'au 21 décembre 2017

Les couronnes en zircone et en lithium disilicate sont dures, TRÈS DURES! Voilà pourquoi les fraises diamantées de la Série-X de Tri Hawk (198-018XC ET 141-014XC) sont entièrement fabriquées à partir de diamants naturels. Les EXTRA-gros grains combinées à notre liaison solide et uniforme vous offrent une fraise rapide et durable. Les fraises diamantées de la Série-X de Tri Hawk accéléreront également la préparation des couronnes et les procédures de réduction brute.



La couverture uniforme et la liaison durable permettent le perçage très efficace des matériaux durs.



europesales@trihawk.com

www.trihawk.com

Tri Hawk S.A. Luxembourg

Tél. : +352 20 99 23 28

Télé. : +352 20 99 23 29

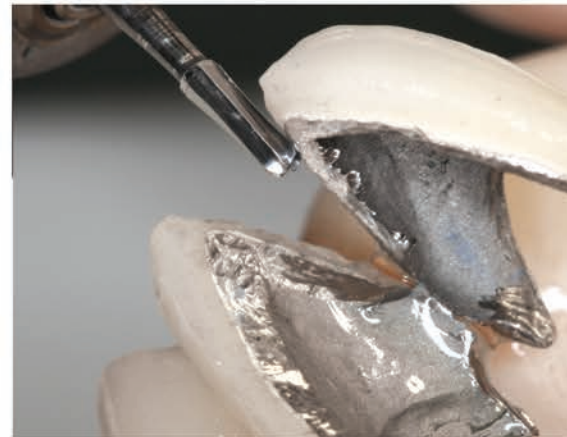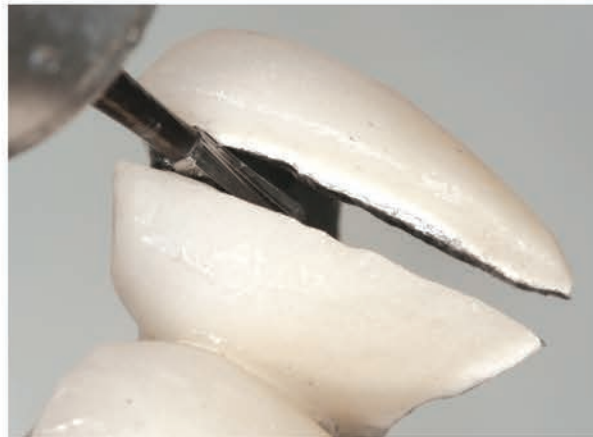
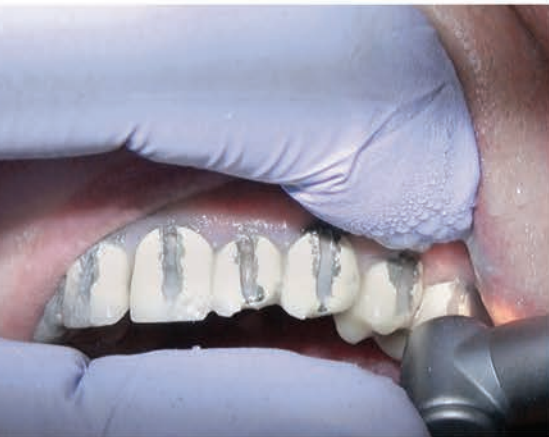**LA SEULE TRANS-MÉTAL CAPABLE
DE DÉCOUPER 6 COURONNES EN MOINS DE 2 MINUTES**



 **TALON 12**

Précise – Efficace – Rapide

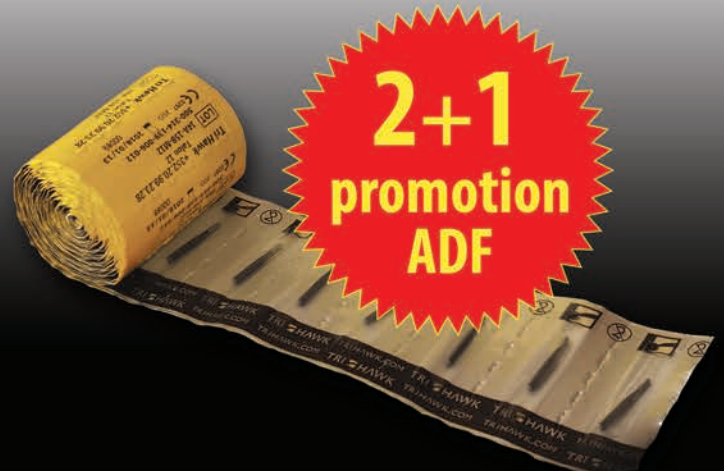**Coupe la céramique et les métaux
les plus durs comme le chrome cobalt.**



**Les meilleurs tarifs de l'année
le rouleau de 100 à partir de €266***

* TTC, à l'achat de 300 fraises

Stand ADF 1P20



www.trihawk.com
europesales@trihawk.com

**Contactez votre fournisseur habituel
pour commander**

► les news

BRÈVES, COURRIERS, ANNONCES, ET AUTRES « POTINS »

► DISPOSITIFS MÉDICAUX

Prothèses : la Commission européenne précise le champ de sa réglementation

UN DISPOSITIF DENTAIRE SUR MESURE RESTE SOUMIS AUX EXIGENCES DE LA RÉGLEMENTATION SUR LES DISPOSITIFS MÉDICAUX, QU'IL SOIT RÉALISÉ PAR UN PROTHÉSISTE OU DIRECTEMENT PAR UN CHIRURGIEN-DENTISTE.

Sollicitée par la Fédération européenne des patrons prothésistes dentaires (FEPPD), la Commission européenne a rappelé qu'un dispositif dentaire sur mesure reste soumis aux exigences de la réglementation sur les dispositifs médicaux en termes de qualité et de traçabilité des matériaux, qu'il soit réalisé par un prothésiste dentaire ou directement par un praticien à son cabinet. Cette réglementation votée par le parlement européen est entrée en vigueur le 27 mai dernier.

QUALITÉ ET TRAÇABILITÉ DES MATÉRIAUX
Dans un courrier adressé à la FEPPD, la Commission européenne indique

qu'à partir du moment où une prothèse dentaire est produite à l'usage exclusif d'un patient, sa fabrication relève de la réglementation sur les dispositifs médicaux et contraint son fabricant, qu'il s'agisse d'un chirurgien-dentiste ou d'un prothésiste dentaire, à respecter la même réglementation (qualité et traçabilité des matériaux, certificat de conformité, etc.).

« Cette clarification que notre profession, partout en Europe, pourra opposer aux chirurgiens-dentistes est une très bonne nouvelle dans l'intérêt de tous », souligne Laurent Munerot, le président de la FEPPD. Les prothèses dentaires sont destinées à être présentes dans la bouche des patients plusieurs dizaines d'années.

La plus grande rigueur en matière de provenance et de qualité des matériaux utilisés est indispensable. » Le courrier de la Commission européenne précise également qu'une prothèse dentaire réalisée sur mesure en CFAO ne saurait être considérée comme relevant d'une « production de masse », ce qui contraindrait notamment les fabricants à réaliser des études cliniques sur chaque dispositif, destinées à prouver leur efficacité. « Cette seconde clarification est également importante à nos yeux », précise Laurent Munerot. « Notre profession est ainsi en mesure de se situer précisément par rapport aux différentes réglementations. »

LE GOUVERNEMENT VEUT ABOUTIR À UN PANIER DE SOINS STANDARDS

LA MINISTRE DE LA SANTÉ ANNONCE QUE LE ZÉRO RESTE À CHARGE NE CONCERNERA PAS TOUTES LES PROTHÈSES.

Le zéro reste à charge, promesse de campagne du président Emmanuel Macron, ne concernera pas toutes les lunettes, audiprothèses et prothèses dentaires, a annoncé la ministre de la Santé Agnès Buzyn, à l'occasion d'un entretien au magazine Viva. Ce remboursement intégral ne concernera que certaines offres. La ministre de la Santé a indiqué vouloir réunir autour de la table des discussions chacun des acteurs concernés par le sujet. Si le reste à charge ne va pas être supprimé pour tous les soins concernés, elle souhaite, fidèle à la promesse du président « aboutir à la création d'un panier de soins « standard » pour lequel le patient n'aura aucun reste à charge ». La ministre a précisé que si le niveau de reste à charge moyen « est faible (84 % en 2015) il cache des disparités et des problèmes d'accès aux soins majeurs sur certains postes ».

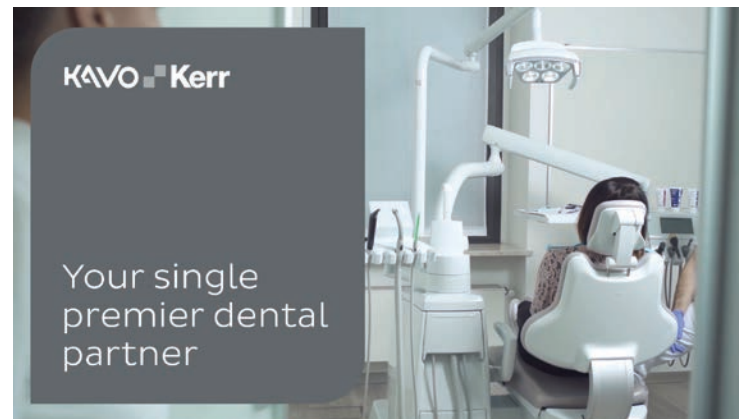
► INDUSTRIE

Fusion de KaVo et Kerr

LA NOUVELLE ENTREPRISE KAVO KERR VA OFFRIR DES SOLUTIONS AU MONDE DE LA DENTISTERIE PAR LE BIAIS D'UNE SOURCE UNIQUE.

KaVo et Kerr figurent parmi les fournisseurs leaders d'équipements et de consommables dentaires. À la suite de leur fusion, les deux entreprises entendent optimiser leur structure de commerce et de prestation de services. Grâce à ce regroupement, l'offre produit et les solutions cliniques apportées s'alignent désormais sur le flux de travail des chirurgiens-dentistes. Les représentants locaux de KaVo et de Kerr vont mettre en commun leurs compétences en offrant un plus vaste éventail de solutions adaptées à chaque aspect de l'exercice des praticiens.

Pour les traitements de prophylaxie quotidiens, l'efficacité sera accrue avec l'association de produits de première qualité en un kit pratique : la Prophy Box de KaVo Kerr. Dans ce kit, les chirurgiens-dentistes peuvent retrouver



la gamme d'instruments innovants SMARTmatic de KaVo, associée à des cupules et accessoires de prophylaxie adaptés, ainsi qu'à la pâte de prophylaxie Cleanic de Kerr, qui se classe à la première place sur le marché allemand.

« Notre Prophy Box combine une sélection parfaitement adaptée d'instruments KaVo et de consommables Kerr, en un seul kit. Désormais, les dentistes peuvent tester nos solutions de prophylaxie à partir d'une seule source, en profitant de la qualité qui fait la réputation de KaVo Kerr », affirme Catherine Stahl, vice-présidente du marketing pour l'EMEA chez KaVo Kerr.

Pendant plus d'un siècle, KaVo s'est concentré sur l'innovation et la qualité des produits et services dentaires auprès des dentistes, prothésistes et hygiénistes. Durant plus de 125 ans, Kerr a travaillé au service de la dentisterie, poursuivant l'amélioration de la santé bucco-dentaire. KaVo Kerr propose désormais des solutions dans un panel complet de domaines : prévention des infections, restauration, endodontie, instruments, unités de traitement, systèmes d'imagerie et de CAO-FAO.

Renseignements sur le site
3w : kavokerr.com/une-vision

LE TIERS PAYANT GÉNÉRALISÉ REPOUSSÉ

IL NE SERA PAS OBLIGATOIRE AU 30 NOVEMBRE, COMME IL ÉTAIT PRÉVU INITIALEMENT.

Le tiers payant généralisé doit dispenser d'avance de frais les patients qui se rendent chez un médecin. Les femmes enceintes et les personnes souffrant de maladies chroniques sont déjà dispensées depuis le 1^{er} janvier 2017. Certains patients parmi les plus modestes l'étaient également depuis 2015. Soit, au total, 11 millions de patients couverts à 100 % par la Sécurité sociale, rappelle Europe 1. Ce dispositif devait être étendu à tous les assurés le 30 novembre, en obligeant l'ensemble des professionnels de santé à l'appliquer. Seule la part remboursée par la Sécurité sociale devait être dispensée d'avance de frais. « Techniquement le tiers payant généralisé n'est pas faisable au premier décembre », a cependant annoncé la ministre de la Santé, Agnès Buzyn, arguant d'un « problème d'informatique ». En fait il demeure des incertitudes quant au système de remboursement du médecin sur la part des complémentaires. Le tiers payant n'est pratiqué que pour seulement 20 % des actes par les généralistes et 10 % des actes dentaires, précise Europe1. La plupart des praticiens y sont réticents, voire franchement hostiles, à l'image du premier syndicat de médecins généralistes libéraux, MG France.

DISPARITION DU PROFESSEUR JOSEPH LEJOYEUX

CLINICIEN D'EXCEPTION,
SES TRAVAUX SUR LA MISE

EN CONDITION TISSULAIRE
ET OCCLUSALE EN PROTHÈSE
AMOVIBLE ONT ÉTÉ DÉCISIFS.

Joseph Lejoyeux nous a quittés à 95 ans, en pleine possession de ses moyens physiques et intellectuels jusqu'aux derniers instants. Il a été le grand patron reconnu et admiré d'une brillante équipe du département de prothèses de la faculté de Garancière. Il était un clinicien d'exception : ses conceptions prothétiques et ses tours de main ont été repris par ses collaborateurs et plusieurs générations d'étudiants. Ses travaux sur la mise en condition tissulaire et occlusale en prothèse amovible ont été décisifs. Ses livres ont été traduits et publiés dans le monde entier. Joseph Lejoyeux savait repérer les talents, susciter les vocations d'enseignants, encourager le travail. Les paresseux, les jaloux, les médiocres, les asociaux qui ne pouvaient s'intégrer avec harmonie dans son équipe ne trouvaient pas grâce à ses yeux. Avec chacun de ses barons, chacun de ses lieutenants, il entretenait une relation privilégiée, unique. Il savait deviner et pousser le meilleur dans chaque membre de son équipe, soit son intelligence, soit sa finesse manuelle, soit sa force de travail, soit ses capacités d'organisation. Professeur à l'Ancienne école odontologique (AEO), il a su prendre à temps le train des facultés nationales de chirurgie dentaire, puis il a contribué à la création des CES et des doctorats en sciences odontologiques. Sa voix était calme mais résolue, son propos nuancé, ses yeux et son visage souriants et bienveillants. Il lisait le caractère des patients sur leur visage, dans leur attitude, sur leurs mains, dans leur voix. Il lisait leur passé et leur avenir dans leur physionomie.

Il avait d'ailleurs écrit un livre à succès : *Les 9 clefs du visage où la forme de chaque élément anatomique, les yeux, la bouche, les dents révélaient une connotation psychologique*. Comme toujours depuis 30 ans, l'enseignement qu'il a prodigué a continué d'être transmis à des dizaines de promotions d'étudiants. Bien entendu cet enseignement ne s'est pas figé et il évolue sans cesse selon les données acquises de la science. En mon nom, au nom de la direction et de tous les enseignants de la faculté de Garancière, au nom de tous ses disciples, nous présentons à la famille du professeur Joseph Lejoyeux nos condoléances attristées.

PHILIPPE MONSÉNÉGO

Vice-doyen de la faculté de Paris 7 garancière.



► PROFESSION

Appel au rassemblement des professionnels de santé

LA COORDINATION ASYNDICALE DES PROFESSIONNELS DE SANTÉ (CAPS) ORGANISE LE 2 DÉCEMBRE À PARIS UN RASSEMBLEMENT DES CHIRURGIENS-DENTISTES ET DE TOUS LES SOIGNANTS POUR DÉFENDRE LEUR EXERCICE.

L'ensemble des professionnels de santé sont invités à un rassemblement à Paris, le 2 décembre prochain, par la CaPS (Coordination asyndicale des professionnels de santé). Le nom de la coordination de dentistes libéraux est un clin d'œil à la CPS (carte de professionnel de santé), équivalent de la carte vitale pour les patients. Le mouvement est issu d'une union entre les CCDeLi (Coordination des dentistes libéraux) et des associations professionnelles ou pluriprofessionnelles (auxiliaires de santé,

personnels, prothésistes...) Il revendique l'indépendance des professionnels de santé, le libre choix des patients, la protection du secret médical et des données de santé ainsi que la revalorisation des actes médicaux. Cet appel intervient à la date où devait entrer en vigueur le tiers payant généralisé mais dont la mise en place n'est pas faisable pour des « problèmes techniques », selon la ministre de la Santé Agnès Buzyn. La date de la manifestation a été choisie un samedi pour permettre le rassemblement

des professionnels et des patients. Elle coïncide aussi avec le congrès annuel de l'ADF qui attire les chirurgiens-dentistes dans la capitale, pour certains mobilisés au sein des CCDeLi. La coordination asyndicale affirme son opposition aux dernières réformes réalisées en matière de santé qu'elle juge « liberticides ». Elle dénonce ainsi la loi Santé Touraine et les lois ANI et Leroux favorisant les réseaux de soins, les contrats responsables, ou encore la signature de l'avenant 8 de la Convention médicale.

► FACULTÉ

Un DU de phytothérapie-aromathérapie en odonto-stomatologie

LA PREMIÈRE PROMOTION EST SORTIE EN OCTOBRE DERNIER À L'UFR D'ODONTOLOGIE PARIS 7.

Le premier diplôme de phytothérapie et d'aromathérapie en odonto-stomatologie pour les chirurgiens-dentistes, orthodontistes, stomatologues et chirurgiens en maxillo-facial s'est ouvert en 2016 à Garancière (université Paris Diderot-Paris 7). Un enseignement annuel de 100 heures, dont 32 heures de formation clinique et de mises en situation au cabinet dentaire, compose ce DU.

« Nous pouvons nous réjouir d'une équipe enseignante et d'un encadrement universitaire de haute qualité et de haute compétence, au sein de l'UFR d'odontologie Paris 7 », s'est félicitée le Dr Florine Boukhobza. Les inscriptions pour l'année 2018 de la promotion Marc Revise, qui débutera le 25 janvier prochain, sont d'ores et déjà ouvertes. Le responsable d'enseignement du diplôme universitaire est le Pr Vianney Descroix. L'équipe de coordinateurs scientifiques est composée du Dr F. Boukhobza, (chargée d'enseignement), du Dr A.C. Quemoun (Pr émérite de la faculté de pharmacie Paris 5), du Dr P. Goetz (chargé d'enseignement) et des enseignants Drs R. Serfaty, M. Benouaïche, B. Loufrani, D. Gauzeran, G. Dubois, D. Eraud, et J. Pothier.



Renseignements : secrétariat de la scolarité du 3^e cycle, Annick Ligot (annick.ligot@univ-paris-diderot.fr).

Le corps enseignant, les étudiants chirurgiens-dentistes et des acteurs de la profession lors de la soutenance des mémoires, le 20 octobre 2017.

► CONGRÈS

CIDAE 2017

Le CIDAE 2017 ouvre ses portes le vendredi 15 décembre au Square à Bruxelles pour deux journées exceptionnelles. Alain Perceval, son président, a concocté un programme de qualité : Jean-Pierre Attal fera une présentation d'un nouveau concept interactif des conférences et Iñaki Gamborena parlera des paradigmes actuels en dentisterie implantaire et de

l'importance des tissus mous. Les questions-réponses seront toujours animées par Jean-Pierre Attal et Alain Perceval. Puis ce sera au tour d'Irena Sailer de faire le point sur les restaurations monolithiques comparées aux facettes, et aussi sur les nouvelles tendances en prothèse fixée. Javier Tapia-Guadix nous expliquera comment se sortir du challenge de la restauration d'une incisive centrale avec du composite ou de la céramique. Hélène et Didier Crescenzo finiront cette première journée sur le thème de la rencontre entre la technique et la clinique.

Le samedi 16 décembre, Marcelo Calamita parlera de l'autre face de l'esthétique et de la manière d'incorporer la fonction au sourire pour assurer la pérennité de nos travaux. Nuno Sousa Dias exposera l'interdisciplinarité en dentisterie esthétique et le rôle fondamental de l'orthodontie. David Gerdolle et Stéphane Browet feront un exposé sur les « cracks », fêlures et fractures en cassant les codes. La journée s'achèvera avec Jean-Pierre Attal sur la résolution et une discussion sur les cas cliniques. Le CIDAE se clôturera par un dîner et une soirée de gala au Théâtre du Vaudeville.

► les news

BRÈVES, COURRIERS, ANNONCES, ET AUTRES « POTINS »

► PROTHÈSE

DentsLab : livrer au patient un travail garanti

LE LABORATOIRE AMBITIONNE DE DEVENIR LA RÉFÉRENCE PROTHÉTIQUE DE TOUS LES DENTISTES FRANCOPHONES.

DentsLab est issu du laboratoire de Thierry Khayat, maître-céramiste de plus de 35 ans d'expérience spécialisé en prothèse conjointe. Le fils du fondateur, David Khayat, décide de reprendre les rênes de ce laboratoire artisanal de seulement deux salariés et propose à son père une mutation de la société. La semi-industrialisation des process de fabrication et une bonne gestion des coûts permettent de gagner en productivité et assurent le développement de l'entreprise.

« RAMENER LE TRAVAIL QUI PART À L'ÉTRANGER »

Pour David Khayat, le défi est simple : « ramener le travail qui part à l'étranger. Les praticiens sont tous susceptibles d'envoyer leurs prothèses à l'étranger pour des raisons financières. Avec notre politique de prix contrôlés, nous arrivons à proposer des prestations identiques à des prix très compétitifs. Notre rôle est de proposer en plus aux chirurgiens-dentistes des prestations de haute qualité comme l'accompagnement quant aux restaurations prothétiques et l'utilisation des nouvelles technologies, les visites fréquentes au cabinet pour s'assurer de la bonne entente entre l'équipe de fabrication et le dentiste, la précision des délais : ces services sont difficiles à obtenir lorsque les fiches sont traduites

d'une langue à une autre et que les horaires d'ouverture du laboratoire et du cabinet peuvent être décalés de plusieurs heures ».

L'entreprise est en cours de certification auprès du bureau Veritas pour l'obtention du label *Origine France Garantie*, délivré uniquement par visite d'un auditeur. 100 % des prothèses de l'entreprise sont fabriquées dans ses locaux. « L'avantage énorme pour le praticien est qu'il n'y a aucune déperdition d'information entre l'ordre du praticien et la réalisation par le prothésiste. Nous jouons même le rôle de prothésiste conseil auprès des praticiens, afin de toujours les orienter au mieux par rapport au plan de traitement sur un matériau, ou une restauration prothétique ».

OPTIMISER LA FABRICATION

De la réception de l'empreinte dentaire à la livraison de la prothèse finie, toutes les étapes de fabrication sont traitées en interne. Cette méthode permet au laboratoire de superviser le travail de tous ses prothésistes. Les responsables qualité et technique peuvent suivre l'état d'avancement des prothèses, et intervenir à n'importe quel moment du processus de fabrication. Les directives des dentistes sont alors respectées et appliquées.

Les responsables sont ainsi le support primordial pour optimiser la fabrication afin de satisfaire le praticien.

« Notre ambition est de devenir la structure permettant à tous les chirurgiens-dentistes (centre dentaire, regroupement, indépendant) de livrer au patient un travail garanti et certifié à des coûts très attractifs avec toujours une qualité irréprochable », souligne David Khayat. Face aux menaces qui planent sur les cabinets et les laboratoires (règlement arbitral, plafonnement des soins, réseaux de santé...), le co-fondateur de DentsLab reste confiant : « Les professions dentaires ont encore de beaux jours devant elles. Nous ne tirons pas la sonnette d'alarme au contraire, nous cherchons l'efficacité nécessaire pour contourner ces obstacles. Notre rôle aujourd'hui est de remettre la satisfaction au cœur du processus de fabrication afin que le dentiste et le prothésiste puissent travailler en symbiose ».

Depuis septembre 2017 la société a ouvert ses prestations sur l'ensemble du territoire français. D'ici juin 2018, elle a l'ambition d'ouvrir un secteur export au sein du laboratoire afin de devenir la « référence prothétique de tous les dentistes francophones à travers le monde ».



ORGANISATION QUOTIDIENNE DU CABINET DENTAIRE

Lorsque les praticiens sortent tout juste de l'université, ils ne sont pas préparés à la gestion d'un cabinet dentaire. « Aucun enseignement n'est dispensé sérieusement sur le sujet. Il semble même que le simple mot « organisation » soit tabou et sujet à suspicion... Or, hormis la clinique et le soin, le chirurgien-dentiste a également la responsabilité humaine, administrative et financière de son cabinet », rappelle le Dr Jacques Vermeulen. Devant ce constat, le chirurgien-dentiste délivre de multiples conseils dans son livre « Organisation quotidienne du cabinet dentaire », devenu une référence incontournable sur le sujet, entièrement mis à jour et relooké pour cette seconde édition.

« Chaque praticien doit être à même de travailler dans de bonnes conditions, d'accorder du temps à chaque patient, de finir la journée avec l'énergie de pouvoir faire encore autre chose, de vivre son travail dans une ambiance sereine, de construire une équipe dont l'objectif premier sera le service au patient », estime Jacques Vermeulen. L'auteur propose des techniques permettant de travailler dans les meilleures conditions possibles. Il a enrichi son ouvrage de nouveaux chapitres consacrés à l'utilisation du digital au cabinet, mais aussi de deux chapitres sur la stérilisation et les urgences. Le volume est complété de 25 vidéos réservées aux lecteurs.

Éditions CdP
Jacques Vermeulen,
200 pages - 39 €.

► INDUSTRIE

3 TECH : nouvelle marque de petit équipement

CETTE GAMME, PROPOSÉE PAR GACD, OFFRE DES PRODUITS EFFICACES SANS SUPPLÉMENTS INUTILES.

Plus qu'une gamme, 3 Tech est un concept qui répond à plusieurs demandes des chirurgiens dentistes. Il propose des produits performants testés et validés par un comité de praticiens, fabriqués dans le respect des normes ISO et présentant le marquage CE. L'accent est mis sur l'efficacité prouvée, sans suppléments inutiles. Le concept permet de ne plus avoir de soucis de SAV et dispense d'attendre les promotions pour pouvoir travailler avec du matériel neuf, de comparer les prix ou de jongler avec les offres. Proposés au meilleur prix, l'éventail des produits est large : lampes à photopolymériser LED, Gutta Cutter, turbines jetables, contre-angles. Les produits sont garantis 12 mois. Après la garantie, les prix permettront aux praticiens de remplacer leur matériel par un équipement neuf s'il y a lieu. Cette gamme en plein développement est à découvrir sur le stand de GACD à l'ADF (1R01).

Renseignements auprès de GACD
Tél. : 01 42 46 87 87 - 3w : gacd.fr



SE BROSSER LES DENTS POUR MIEUX RÉCUPÉRER ?

UN ENTRAÎNEUR DE FOOT ALLEMAND A
INSTAURÉ UNE RÉGLE POUR COACHER SES
JOUEURS : UNE HYGIÈNE BUCCO-DENTAIRE
IRRÉPROCHABLE APRÈS CHAQUE MATCH.

L'entraîneur de l'équipe de football
de Wolfsburg, Martin Schmidt, veut
faire remonter son équipe à l'heure
actuelle dans le bas du classement
du championnat allemand. Elle pointe
en effet à la 14^e place sur 18 de la
Bundesliga, loin du leader Borussia
Dortmund. Pour cela le coach a eu
une idée insolite : obliger ses joueurs
à se brosser les dents après chaque
match ou entraînement pour favoriser
la récupération. L'entraîneur a justifié
sa surprenante directive au Kicker
à l'aide d'un argument, relayé par le
site Boursorama. « Quand vous êtes
complètement exténué après un match,
votre corps crée une réaction acide.
Cet acide passe dans le sang et peut
influencer la régénération. Grâce au
brossage, la formation d'acide est
inhibée. » Si le conseil est insolite en
matière de performances sportives, il ne
peut qu'être plébiscité quant à l'hygiène
bucco-dentaire des footballeurs...

► CONGRÈS

Finalistes pour le prix de l'innovation ADF

HUIT PRODUITS ONT ÉTÉ SÉLECTIONNÉS PAR LE JURY DU SALON DENTAIRE.

Incontournable du salon de l'ADF, le
prix de l'innovation va être décerné
une nouvelle fois cette année à l'is-
sue de l'événement organisé par l'As-
sociation dentaire française. Parmi les
huit produits en lice⁽¹⁾ figure le détec-
teur de caries *Fluoresce HD* de *GACD*.
Premier système de détection de cari-
es sur turbine, ce raccord turbine
(type *multiflex*) est équipé d'une ampoule
LED qui émet une lumière à haute in-
tensité (405 nm UV). Elle permet de
visualiser nettement les tissus cariés
en orangé fluorescent au moyen des
lunettes filtrantes *Fluoresce HD*. Autre
innovation de taille, l'*OccluSense* du
Dr Jean Bausch GmbH & Co. Ce sys-
tème réunit le contrôle traditionnel et
la visualisation digitale des rapports de
pression sur les surfaces occlusales. Le
dispositif portable est employé en com-
binaison avec un détecteur de pression à
usage unique et un film coloré de seule-
ment 60 µ. Ce capteur est utilisé comme

les feuilles d'occlusion traditionnelles.
La force de mastication du patient est
saisie numériquement en 256 niveaux de
pression. Les données du rapport des
pressions occlusales sont imagées grâce
à l'application *Occlusense* sur *iPad*.

Parmi les finalistes également : *TriAuto
ZX2* de *Morita*. C'est le seul système
d'endodontie qui unit dans une seule
pièce à main sans fil la localisation de
l'apex et la préparation. Il permet le
cathétérisme mécanisé, l'alésage can-
alaire et la mesure de la position de
l'apex en mode sécurisé. Compatible
avec les limes NITI en rotation conti-
nue, il compte huit programmes inno-
vants dont un mode OGP (*Glide path*) et
OTR (*optimal torque reverse*) qui évite les
fractures de limes et le dépassement
de l'apex. La vitesse (100 à 1 000 t/mn), le
niveau de couple (0.2 à 5 N/cm) sont pa-
ramétrables par l'utilisateur ainsi que
l'usage par un praticien gaucher.



⁽¹⁾ Dr. Jean Bausch GmbH & Co. KG : *OccluSense*.

Dentsply Sirona France : Restaurations dynamiques

avec *Sicat Function* et *Cerec*. *GACD* : Détecteur

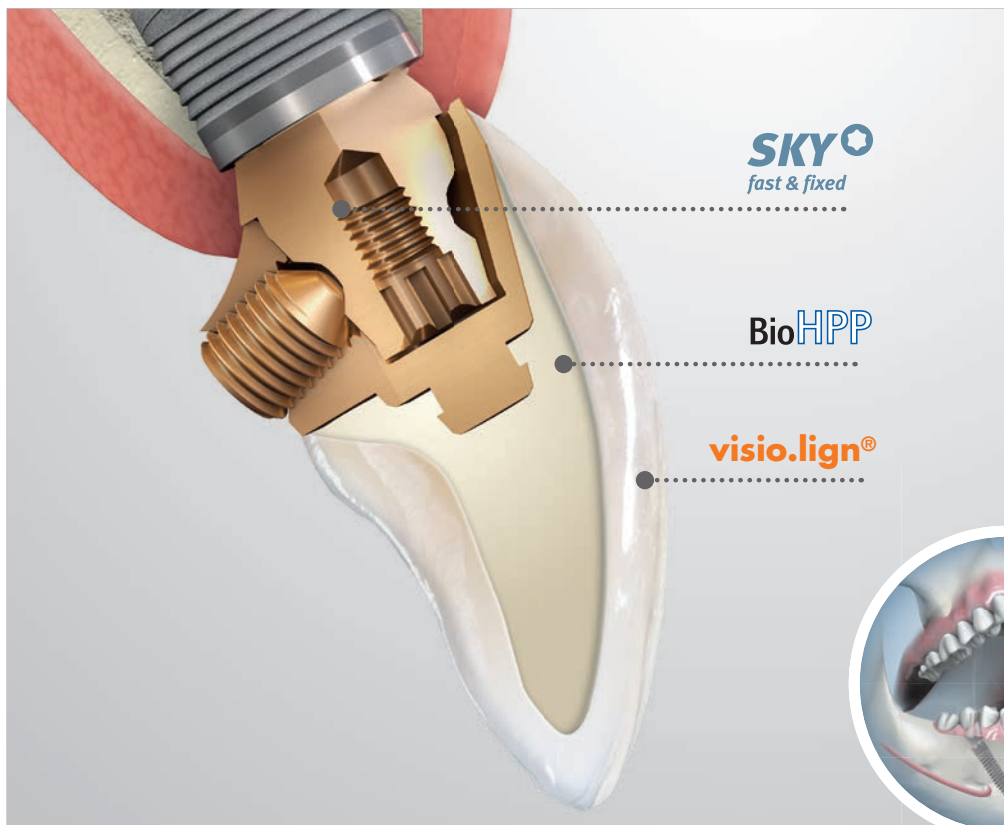
de caries *Fluoresce HD*. *Faro* : Concept de lumière

Globale Connectée *Siderea/Alya PCL*. *Hygitech* : Kits

personnalisés. *Morita* : *Tri Auto ZX2*. *Pierre Fabre Oral*

Médicament : Programme serviciel « J'aime mon

dentiste ». *Polydentia SA* : *myQuickmat Forte kit*.



SKYonics

IMPLANTOLOGY MEETS BIONICS

La thérapie SKY® fast & fixed

Faire des exercices avec les tissus osseux et
conserver les autres tissus avec des matériaux
d'infrastructure et de revêtement bioniques

- D'utilisation simple
- Résultats esthétiques
- Meilleure rentabilité

Pour plus d'informations sur les
indications et la polyvalence de la
thérapie SKY® fast & fixed, veuillez
téléphoner au N° 04.75.34.20.96.

SKYonics
IMPLANT SYSTEM




GAMME CS 8100

TAILLE RÉDUITE, MAIS GRANDS RÉSULTATS

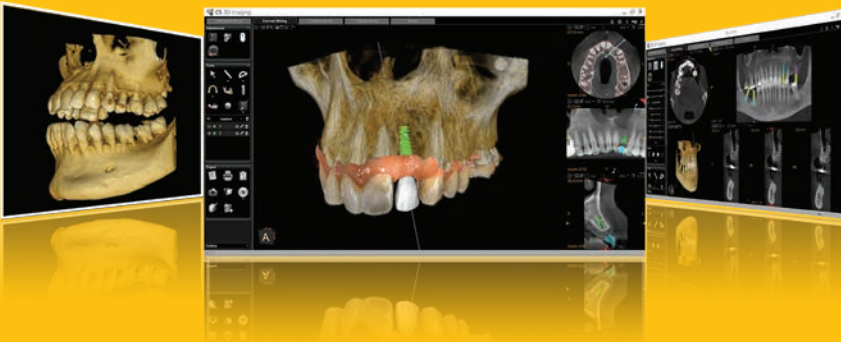Avec la **gamme CS 8100**, dites adieu à la numérisation encombrante, lente et inconfortable.



**VENEZ NOUS RENCONTRER
À L'ADF STAND 3M08**



L'INTÉGRATION AU **WORKFLOW** | LA TECHNOLOGIE POUR **L'HUMAIN** | L'EXCELLENCE **DIAGNOSTIQUE**



Dans chaque établissement de soins, l'espace est compté. C'est pourquoi Carestream Dental veille à ce que vous n'ayez jamais à sacrifier l'espace au détriment de la puissance. La gamme CS 8100 regroupe les technologies les plus sophistiquées dans un équipement extrêmement compact et facile à utiliser. Choisir l'imagerie panoramique, céphalométrique ou 3D n'a jamais été aussi facile.

Rendez-nous visite sur carestreamdental.fr

Antibiothérapie en pratique bucco-dentaire : pourquoi associer un probiotique ?

Les troubles intestinaux (du type diarrhées, douleurs abdominales ou candidoses) sont fréquents sous antibiothérapie.

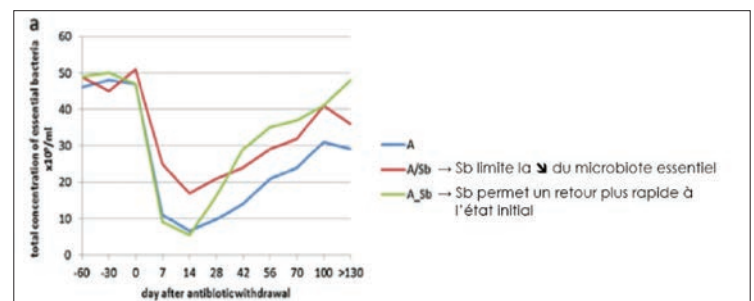
Les chirurgiens-dentistes sont confrontés dans leur pratique quotidienne à la nécessité de prescrire des antibiotiques. Près de 8 praticiens sur 10 en prescriraient en effet plus d'une fois par semaine (dont plus de 4 sur 10 une fois ou plus par jour) [1]. Or, les troubles intestinaux (du type diarrhées, douleurs abdominales ou candidoses) sont fréquents sous antibiothérapie et peuvent être la cause d'une interruption thérapeutique. Dans une enquête récente d'IPSOS pour *Le Quotidien du Médecin*, la moitié des interviewés ont ainsi présenté ces effets secondaires que ce soit eux-mêmes ou leurs enfants [2]. Dans ce contexte, et comme l'ont confirmé une mise à jour récente de la *Cochrane* [3] et les dernières recommandations de la *Société européenne de gastro-entérologie et nutrition pédiatrique (ESPGHAN)* [4], l'association d'un probiotique peut s'avérer intéressante dans la prévention de la diarrhée associée aux antibiotiques. Tous les probiotiques ne se valent pas. Aussi faut-il choisir un probiotique ayant démontré son efficacité dans des études cliniques publiées. Tel est le cas de *Saccharomyces boulardii CNCM I-745 (Ultra-Levure)*, médicament probiotique, dont le niveau de preuve est le plus élevé. *Saccharomyces boulardii CNCM I-745*, levure naturellement non détruite par les antibiotiques, agirait en diminuant l'impact délétère des antibiotiques sur le microbiote. Les résultats d'une publication récente vont également dans ce sens [5].

LE MICROBIOTE SOUS TLE MICROSCOPE

Dans ce travail, des échantillons de selles de femmes traitées par ciprofloxacine et métronidazole pour une vaginose (groupe A ; n = 20) ont été comparés à ceux de femmes ayant utilisé *Saccharomyces boulardii CNCM I-745* à la dose de 250 mg 3 x/jour pendant deux semaines, soit en association avec l'antibiothérapie (groupe B ; n = 20), soit à l'arrêt de cette dernière (groupe C ; n = 20). Au total, près de 550 échantillons de selles ont été étudiés par hybridation in situ en fluorescence (FISH) de sondes ciblant l'ARN. Ces échantillons ont été prélevés un à deux mois avant les traitements (-J60 et -J30), pendant les traitements, et plusieurs mois après leur arrêt (+J160).

UN MICROBIOTE MOINS ALTÉRÉ QUI SE RESTAURE PLUS RAPIDEMENT

Le microbiote intestinal est réparti entre la lumière du tube digestif et le biofilm protecteur que forme le mucus sur l'épithélium intestinal. L'analyse des prélèvements montre que dans la couche de mucus interne, il n'y a quasiment pas de bactéries (ou de façon sporadique) alors que les bactéries sont beaucoup plus nombreuses dans la zone de transition et de fermentation, où elles évoluent au milieu de résidus digestifs. Les antibiotiques éliminent la majorité des bactéries de la couche de fermentation (qui se retrouvent dans la zone de transition) et il faut compter environ quatre mois après



l'arrêt des antibiotiques pour que le microbiote retrouve son aspect en termes de masse, de diversité et de composition bactérienne. Chez les patientes traitées par *Saccharomyces boulardii CNCM I-745* en association avec l'antibiothérapie, la modification du microbiote est beaucoup moins importante. De plus, dans les groupes traités par *Saccharomyces boulardii CNCM I-745* en association et après l'antibiothérapie, le retour à la normale du microbiote a été beaucoup plus rapide ; (Fig.1).

AGIR DÈS L'INSTAURATION DU TRAITEMENT ANTIBIOTIQUE

En prévention d'une diarrhée liée aux antibiotiques, seulement 40 % des chirurgiens-dentistes prescrivent un probiotique (dont 31,8 % « souvent » et 8,3 % « systématiquement ») et 60 % d'entre eux n'utilisent ces traitements que « rarement » ou « jamais » [2]. En revanche, lorsqu'un patient recontacte son chirurgien-dentiste en raison de la survenue d'une diarrhée sous antibiotiques, 65 % d'entre eux recommandent d'associer un probiotique [2]. Or, les données présentées ici mettent à nouveau en exergue l'intérêt d'utiliser *Saccharomyces boulardii CNCM I-745* d'emblée en même temps que l'antibiothérapie et pas seulement en cas de survenue de troubles digestifs. ☺

Fig.1 : Dans les groupes de patientes traitées par *Saccharomyces boulardii CNCM I-745* en association et après l'antibiothérapie, le retour à la normale du microbiote a été beaucoup plus rapide.

la biblio'

- [1] « Les antibiotiques et leurs effets indésirables. » Enquête IPSOS 2015.
- [2] « Zoom sur la prescription d'antibiotiques en pratique bucco-dentaire. » Enquête JIM.fr mai-juin 2016.
- [3] SZAJEWSKA H. et KOTODZIEJ M. : « Systematic review with meta-analysis : *Saccharomyces boulardii* in the prevention of antibiotic-associated diarrhoea. » *Alimentary pharmacology and therapeutics* 2015.
- [4] SZAJEWSKA H. ET AL. : « Probiotics for the Prevention of Antibiotic-Associated Diarrhea in Children. » *JPGN* 2016 ; 62 : 495-506.
- [5] SWIDINSKI A ET AL. : « Functional anatomy of the colonic bioreactor: Impact of antibiotics and *Saccharomyces boulardii* on bacterial composition in human fecal cylinders, *Syst. Appl.* » *Microbiol* 2016; 39: 67-75.

Conservation et mini invasivi des la

Présentation d'un traitement parodontal décontaminant laser assisté maxillaire et mandibulaire. Conjointement une régénération des volumes osseux est réalisée par une chirurgie peu invasive post-extractionnelle.

Nous avons choisi dans ce numéro de décrire un cas clinique délicat par les choix thérapeutiques qui ont nécessité des informations précises et transparentes à la patiente P, en plus d'une collaboration confraternelle responsable entre les praticiens correspondants chargés du traitement chirurgical pour le cabinet A, et de la réalisation prothétique pour le cabinet B.

1 - LE CAS CLINIQUE

Diagnostic et plan de traitement

La patiente P est âgée de 62 ans et a perdu de nombreuses dents à la suite d'infections parodontales réfractaires aux multiples traitements par curetage

et antibiothérapie effectués depuis une dizaine d'années. Les molaires absentes ont été remplacées par des solutions prothétiques implanto-portées ; (Fig.2).

Cette reconstruction des molaires postérieures ne permet pas le bon équilibre de la dentition et occasionne des traumatismes occlusaux, particulièrement au niveau du secteur incisivo-canin maxillaire ; (Fig.1).

Après plusieurs traitements médicamenteux peu efficaces, Madame P est adressée au praticien A pour les extractions de l'ensemble des dents du maxillaire, complétées par le traitement laser assisté des péri-implantites. Cliniquement,

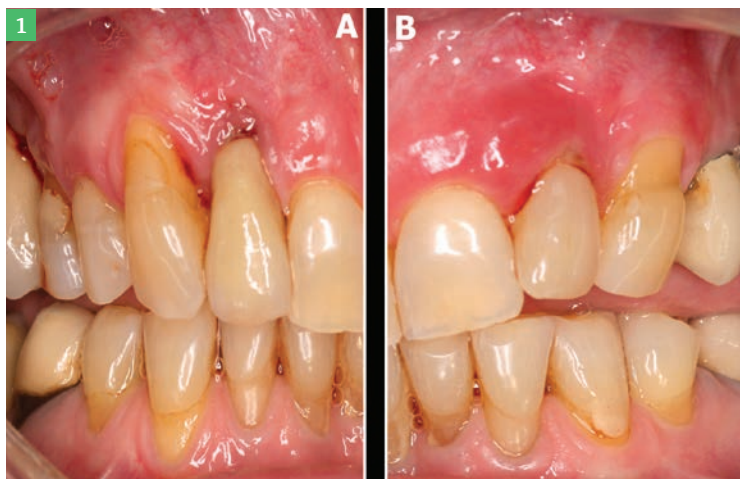


Fig.1 : État clinique et parodontal initial.



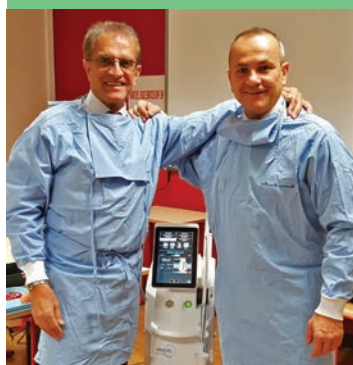té à l'aide sers médicaux

Proposer
plusieurs plans
de traitement et
laisser un temps
de réflexion
suffisant.

l'ensemble des dents résiduelles sur l'arcade supérieure présentent une mobilité d'environ 3 sur 4, l'implant situé en remplacement de l'incisive 12 ayant une mobilité de 2 sur 4. Les autres implants ne présentent pas de mobilité malgré des saignements et des suppurations à la compression gingivale ; (Fig.1).

L'examen radiographique ; (Fig.2) confirme des atteintes parodontales et péri-implantaires particulièrement pour les dents 14, 15 et 22 ainsi que pour l'implant remplaçant la dent n°12.

les auteurs



Dr Gérard REY

- Responsable de l'enseignement postuniversitaire de lasers médicaux. Paris Garancière - Milan Bicocca Montpellier UFR

Dr Gianluigi CACCIANIGA

- Responsable de l'enseignement postuniversitaire de lasers médicaux. Paris Garancière - Milan Bicocca Montpellier UFR

© Anapochange - iStock by Getty Images

Le mot du Dr Gérard Rey

Gérard Rey est directeur de l'enseignement des lasers médicaux (Paris Garancière, Milan Bicocca, Montpellier UFR)
Contact : dr.gerardrey@sfr.fr

Il est aujourd'hui admis comme donnée acquise de la science médicale de traiter les infections parodontales avec les techniques lasers assistées grâce à l'irradiation des rayonnements pénétrants sur des tissus préalablement oxygénés (photothérapie dynamique sans colorant). Par contre, les régénérations osseuses effectuées dans la même intervention que les extractions des dents infectées ne sont pas encore une pratique très répandue. C'est pourtant possible grâce à la parfaite décontamination des volumes osseux obtenue avec un laser Diode réglé avec une maîtrise thermique limitée à l'effet de vasodilatation (Diode Wiser icône sur réglage PDT moyen). La photostimulation effectuée avec le même laser Diode accélère le processus de cicatrisation pour permettre des suites opératoires indolores et rapides. Le cas clinique repris ici montre toute l'importance de l'étude initiale des facteurs aggravants, et de l'information précise et transparente qui doit être communiquée aux patients. Mon conseil est de proposer plusieurs plans de traitement et de laisser un temps de réflexion suffisant avant toute décision. La collaboration confraternelle entre les deux praticiens A et B permet de rester à l'écoute de la patiente P dont les demandes sont peu compatibles avec l'état clinique constaté. La réalisation d'un *bridge* dento-implanto porté est précédée d'une sage période transitoire et chaque phase du plan de traitement est effectuée avec les informations et les vérifications postopératoires nécessaires à la décision de poursuivre ou de rectifier les actes chirurgicaux ou prothétiques prévus par la suite. Les *bridges* dento-implanto portés sont une pratique envisageable dans l'objectif de consolider et conserver des dents naturelles le plus longtemps possible, sous réserve d'une armature en chrome cobalt et d'une parfaite équilibrage inter-arcade en fonction de groupe. La réalisation anatomique doit également permettre la séparation d'un élément éventuellement défaillant sans remettre en cause l'intégralité de la prothèse, ce qui est valable pour toute solution prothétique scellée !

Proclinic Expert Nano Hybrid

Votre composite
antéro-postérieur idéal



2+1
OFFRE*

A partir de
29,30€ TTC l'unité
43,90€

Le composite **Proclinic Expert Nano Hybrid** contient un agent fluorescent qui apporte à la dent un aspect naturel, il est par ailleurs très facile à manipuler.



Les tests cliniques valident la
qualité de **Proclinic Expert**

Exempt de résine Bis-GMA.
Son faible retrait volumétrique
(2,05 %) et sa charge élevée
d'obturation de 61 % en volume
permettent d'obtenir des
restaurations durables.

CONGRÈS
ADF
2017

Rendez vous sur notre
stand 1L36A

 **proclinic**
expert

* Offre spéciale disponible auprès de votre distributeur régional. Les prix indiqués sont TTC et donnés à titre indicatif allant de la date de parution jusqu'au 31 Décembre. Pour plus d'information, consultez notre site www.proclinic-products.com

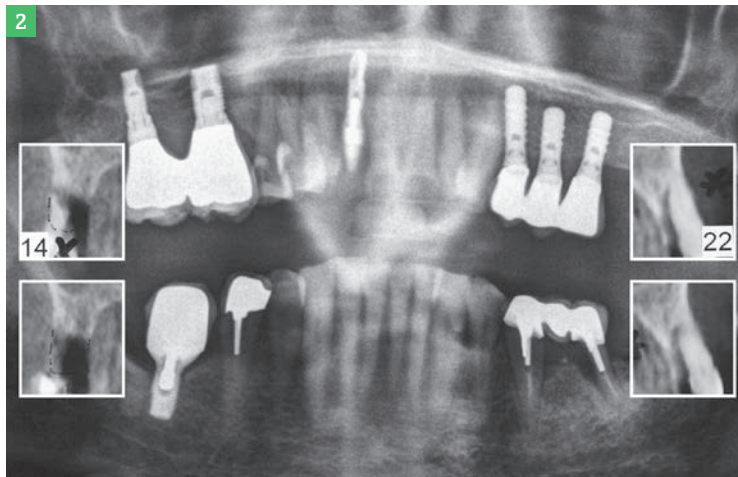


Fig.2 : Bilan radiographique avec coupe transaxiale des dents 14, 15 et 22.

La vérification bactériologique confirme la présence de très nombreuses bactéries pathogènes dont le complexe rouge de **Socransky** en grande quantité. Malgré ce tableau défavorable, la patiente manifeste une réticence prononcée pour les extractions générales et une solution implantaire, étant donné les infections dont elle est victime autour des implants.

L'étude des coupes tomographiques confirme l'obligation d'extraire les dents 14, 15 et 22 ; (Fig.2) et après une collaboration confraternelle entre les praticiens A et B, il est proposé à la patiente l'exclusive extraction de ces trois dents (14, 15, 22) accompagnée d'un traitement parodontal décontaminant laser assisté maxillaire et mandibulaire. Conjointement à ce traitement, une régénération des volumes osseux est

également prévue par une chirurgie mini-invasive post-extractionnelle. Une hygiène bucco-dentaire adaptée à cette situation accompagne le traitement pour préserver les dents naturelles restantes d'une récurrence infectieuse.

2 - TRAITEMENT CHIRURGICAL A MINIMA

Le praticien A pratique le traitement parodontal et péri-implantaire laser assisté décontaminant en quatre séances pour vérifier la bonne maîtrise de l'hygiène bucco-dentaire indispensable. Après vérification des suites cliniques favorables, le praticien A réintervient pour les extractions complétées par un curetage rigoureux des alvéoles. La décontamination des tissus osseux et gingivaux se fait par oxygénation (dépôt de peroxyde d'hydrogène à 3 %) dans

Fig.4 : Décontamination après extraction de la dent 12 et mise en place du biomatériau dans le volume sanguin obtenu.

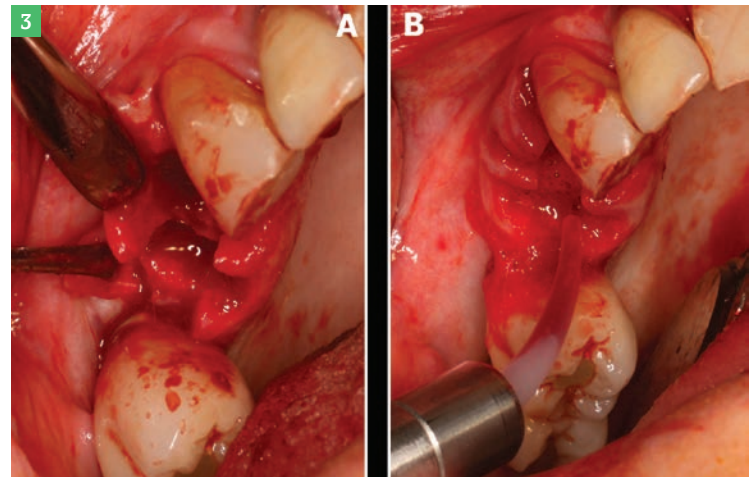
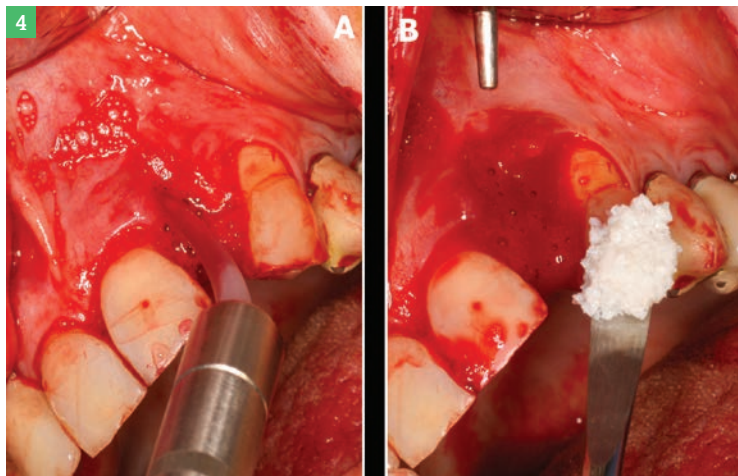


Fig.3 : Extractions, curetage et décontamination après extraction des dents 14 et 15.

l'ensemble des alvéoles, puis irradiation à l'aide d'un laser Diode réglé sur :

- puissance de crête : 2,5 watts,
- Ton : 50 microsecondes,
- Toff : 117 microsecondes.

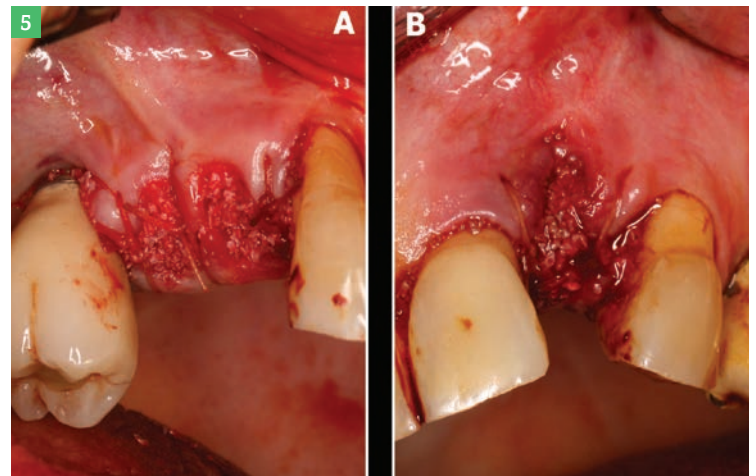
Un simple écartement des berges gingivales est effectué sans incision de décharge ; (Fig.3). L'effet thermique de vasodilatation qui accompagne cette décontamination par rayonnements laser permet d'obtenir un saignement suffisant pour remplir les alvéoles avant la mise en place du biomatériau ostéo-conducteur (*bio-oss granules fins + facteurs de croissance + copeaux osseux*) qui est placé dans le lit sanguin obtenu précédemment ; (Fig.4). Pour ces interventions mini-invasives, il n'est pas mis de membrane protectrice et un partiel amovible préparé par le praticien B est placé

en postopératoire immédiat après avoir rapproché les berges gingivales par des points de suture séparés ; (Fig.5).

NOTE : Ce traitement chirurgical peut souvent être effectué conjointement au traitement parodontal décontaminant.


Les suites opératoires sont indolores et une photostimulation accompagne la guérison osseuse.

Fig.5 : Rapprochement des berges après dépôt du biomatériau et protection par une prothèse amovible provisoire.



ADF 2017
STAND 2P01

Le Bloc Century A-dec, le cœur de votre unit,
gère l'ensemble des automatismes de votre équipement. Il vous sera toujours fidèle.



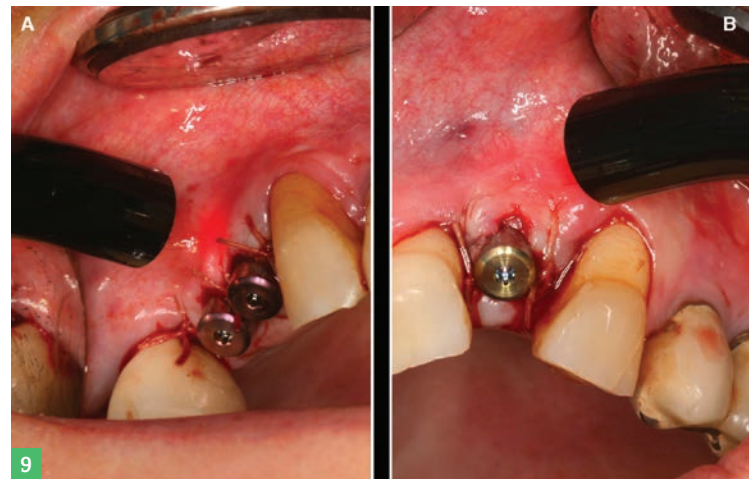
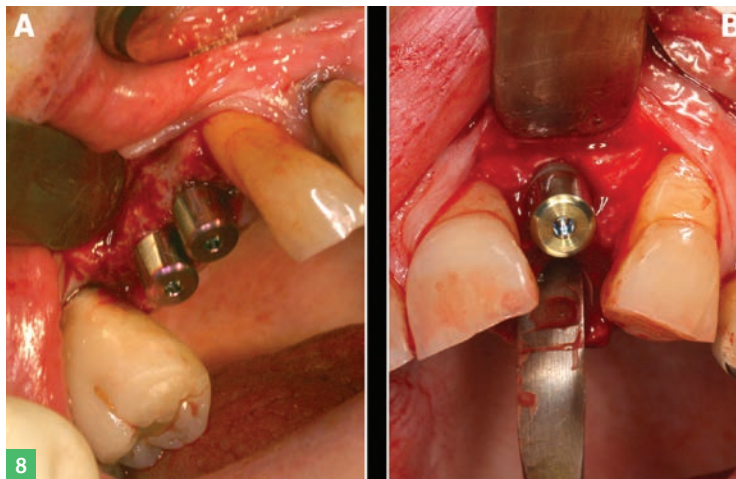
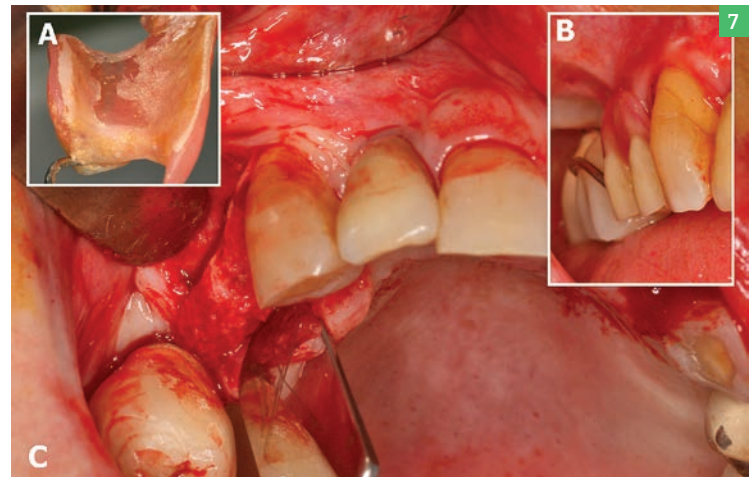
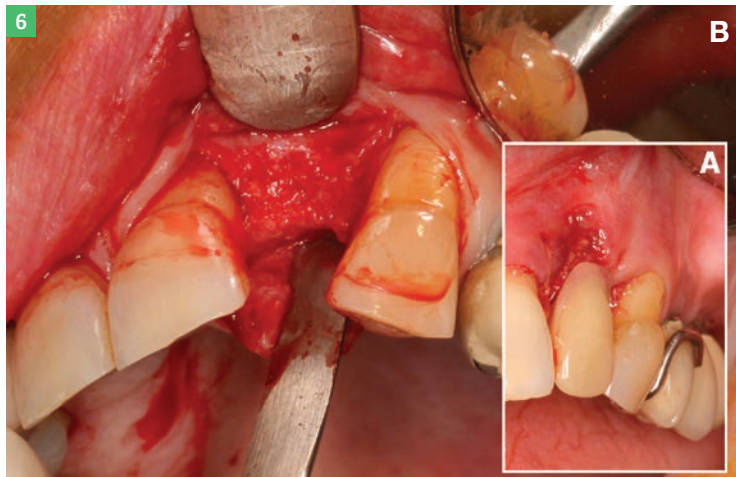
LEÇON N°8

“ Assurez-vous de sa fidélité ... ”

a dec
reliablecreativesolutions™

“A-dec, l'essentiel et rien d'autre”

Venez découvrir la gamme A-dec chez votre concessionnaire sur le site www.a-dec.fr



3 - RÉSULTATS ET DISCUSSIONS CONTRADICTOIRES ENTRE LA PATIENTE ET LES PRATICIENS

Les suites opératoires sont indolores et une photostimulation accompagne la guérison osseuse. La présence du partiel amovible provoque une stimulation mécanique du greffon qui aide à l'apparition rapide d'un tissu ostéoïde. Cependant, les implants prévus ne sont placés qu'à 8 mois postopératoires pour respecter la biologie osseuse. Les visites de contrôle effectuées montrent une guérison clinique des infections parodontales et péri-implantaires mais une persistance des mobilités du secteur maxillaire antérieur. Devant ce résultat inquiétant, le praticien B propose à nouveau à la patiente les extractions générales prévues initialement. Madame P réaffirme sa réticence à une solution implantaire généralisée. Une information complète avec les différentes solutions possibles est envoyée à la patiente qui est ainsi avertie de l'occlusion traumatisante du secteur antérieur, mal soutenue par une mauvaise équilibration des secteurs postérieurs.

Fig.6 : L'absence de retour vestibulaire de la prothèse transitoire n'a pas permis la régénération parfaite du niveau crestal.

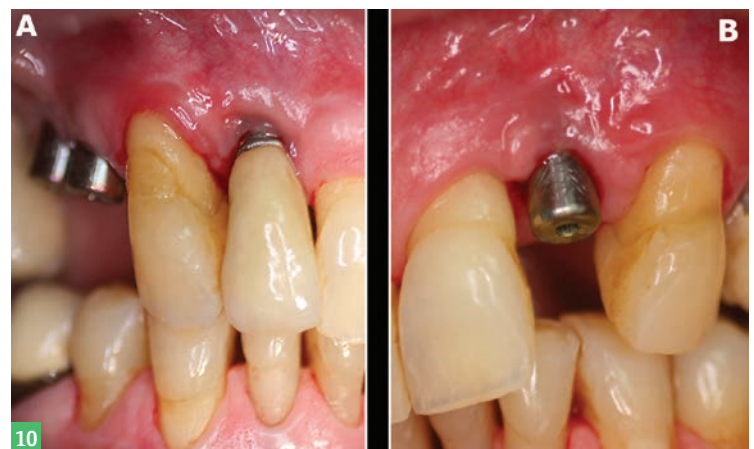Fig.7 : L'intrados bien arrondi au niveau crestal et le retour vestibulaire ont facilité la régénération de la crête osseuse.

Fig.8 : Mise en place des trois implants Nobel dans un volume osseux correctement régénéré.

Fig.9 : La photostimulation permet l'activation du cycle de Krebs et la synthèse de l'ATP favorable à la régénération cellulaire.

Fig.10 : La mobilité du secteur antérieur est diminuée mais reste inquiétante.

Ceci est un facteur aggravant important qu'il convient de résoudre. Une nouvelle solution prothétique des zones postérieures n'est pas non plus acceptée par la patiente qui souhaite s'en tenir exclusivement aux trois implants prévus.



4 - LA CHIRURGIE IMPLANTAIRE

Après huit mois de délai de cicatrisation, trois implants Nobel sont placés en remplacement des dents 14, 15 et 22. Au niveau de la dent 22, la crête régénérée est suffisamment large et compacte, sans biomatériau résiduel mais la partie crestale est relativement plate ; (Fig.6B), ce qui est la conséquence du choix de placer une dent ajustée sans

retour vestibulaire à ce niveau ; (Fig.6A). Par contre, au niveau des dents 14 et 15, le choix d'un retour résine vestibulaire ; (Fig.7B) et d'un intrados bien arrondi au niveau crestal ; (Fig.7A) a permis l'obtention d'une crête osseuse mieux adaptée au soutien crestal des implants Nobel ; (Fig.7C). Les trois implants sont placés dans la même séance et la qualité osseuse permet une rétention immédiate

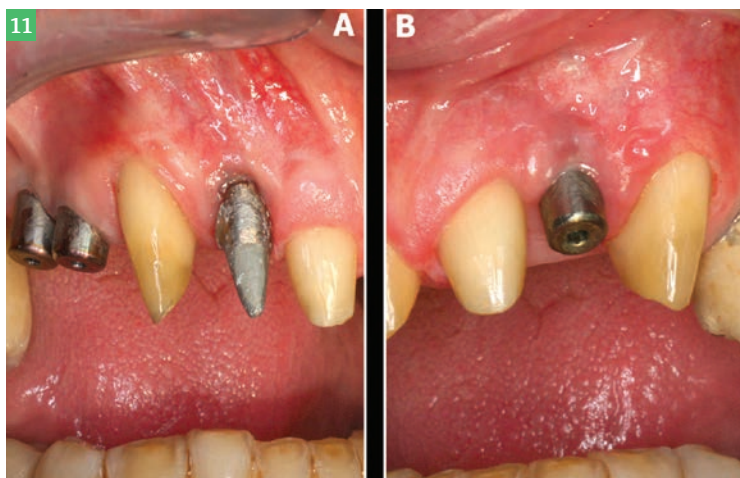
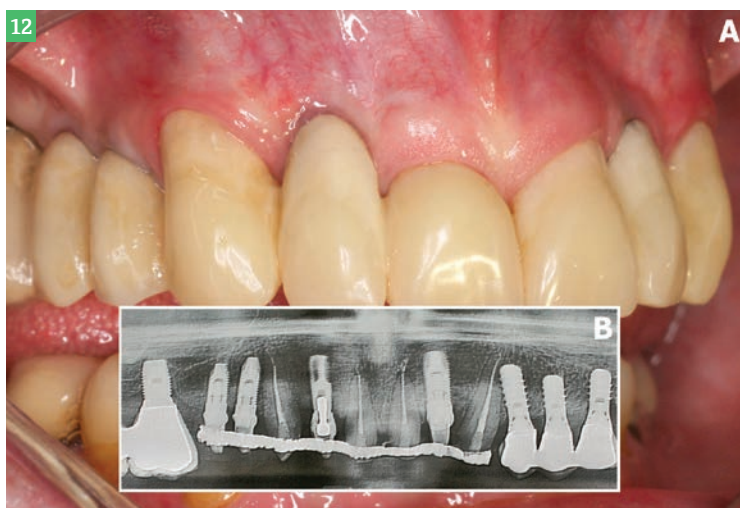


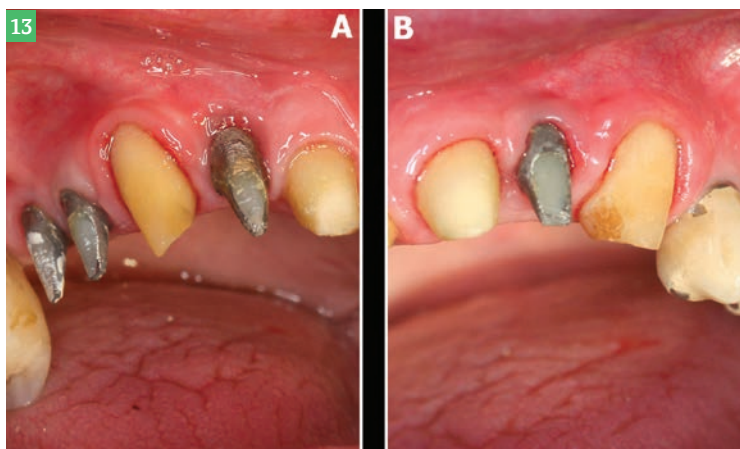
Fig.11 : Un *bridge* provisoire dento-implanto-porté est réalisé pour soutenir les dents mobiles et rectifier les traumatismes occlusaux du secteur antérieur.

Fig.12 : L'état clinique et radiographique est beaucoup plus satisfaisant après consolidation des dents mobiles et disparition des traumatismes occlusaux.

Fig.13 : La stabilité et la bonne santé parodontale du secteur antérieur sont vérifiées élément par élément.



de reconstruction postérieure. Le praticien B conseille les extractions générales au maxillaire avec une solution implantaire généralisée. Le praticien A propose de réaliser dans un premier temps un *bridge* provisoire de contention dento-implanto porté de huit éléments afin de soutenir et consolider les dents



avec un torque minimum de 35 newtons tout à fait satisfaisant ; (Fig. 8A et B).

Une photostimulation est effectuée après la chirurgie implantaire et répétée à une semaine postopératoire ; (Fig.9). Les suites postopératoires sont totalement indolores mais le praticien A constate toujours une mobilité, certes diminuée, mais

persistante sur tout le secteur antérieur. Seuls les trois implants placés récemment sont immobiles car non sollicités dans les traumatismes occlusaux ; (Fig.10 A et B).

5 - LES SOLUTIONS ENVISAGÉES

La patiente P souhaite conserver les dents même mobiles et n'envisage pas

mobiles mais également de rééquilibrer l'occlusion inter-arcade en soulageant les traumatismes antérieurs actuels.

Le *bridge* de contention peut être enlevé pour vérifier l'état de chaque pilier individuellement et la décision finale dépendant du résultat obtenu sera prise au bout de quelques mois d'utilisation de cette prothèse fixe transitoire. Cette proposition est finalement adoptée pour tenter de rendre service à la patiente. La taille des dents est réalisée et un *bridge*, en résine

cuite correctement équilibré et renforcé par une petite armature métallique, est scellé provisoirement ; (Fig.11).

Rééquilibrer l'occlusion inter-arcade en soulageant les traumatismes antérieurs actuels.

6 - L'APPORT DU BRIDGE ANTÉRIEUR DENTO-IMPLANTO-PORTÉ

Après un délai de quatre mois, la patiente est revue avec un état clinique satisfaisant ; (Fig.12A). Les saignements ont totalement disparu et la bonne

e-stericode

STERILISEZ, TRACEZ...

... FAITES PLUS : stericodez !

TOUS LOGICIELS
100% COMPATIBLE
TOUS STÉRILISATEURS

La SEULE Application logicielle de traçabilité de la stérilisation CONFORME H.A.S

Plus de renseignements sur e-stericode.com

e-stericode est distribué par C.Q.O
04 27 11 85 26 / secretariat@cqo-dentaire.fr

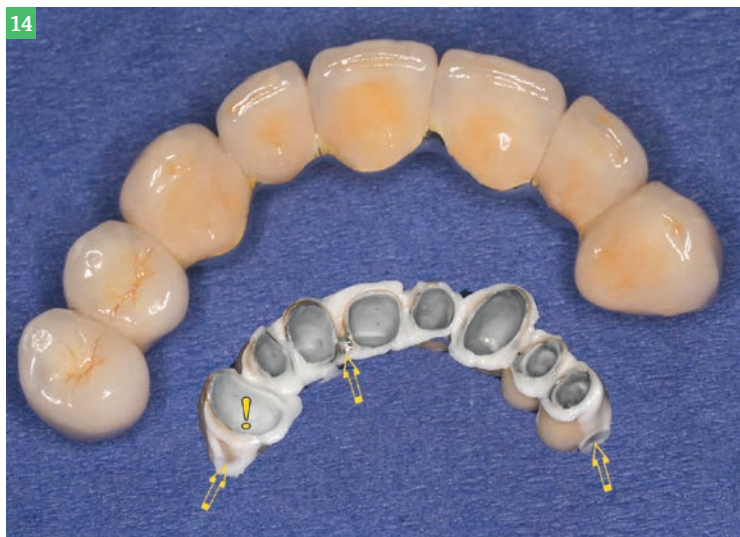

Fig.14 : La vérification de chaque phase prothétique doit être sous le contrôle du chirurgien-dentiste.

santé gingivale semble indiquer une bonne guérison osseuse. La radiographie panoramique effectuée confirme une parfaite ostéointégration et une qualité osseuse nettement améliorée ; (Fig.12B). Par la suite, le *bridge* provisoire est descellé pour constater l'évolution indépendante de chaque pilier ; (Fig.13 A et B). L'ensemble des quatre dents naturelles et des quatre implants présente une immobilité totale aux sollicitations transversales et verticales. La contention et surtout la disparition des traumatismes d'occlusion ont facilité la guérison clinique et radiographique qui permet d'envisager la prothèse d'usage avec sérénité.

7 - LA PROTHÈSE D'USAGE

La réalisation de la prothèse d'usage doit satisfaire à plusieurs critères avec un ajustage très fin de l'armature au niveau de l'*intradors* et une bonne aération des espaces interdentaires. L'équilibration inter-arcades est effectuée sur articulateur mais également vérifiée en bouche pour un réglage très fin pendant les différents mouvements des articulations temporo-mandibulaires. Ce n'est

qu'après la vérification de chaque phase prothétique que le glaçage esthétique final est réalisé avant le scellement définitif en bouche ; (Fig.14). L'ajustage gingival obtenu permet une esthétique suffisante pour donner satisfaction à la patiente qui sera régulièrement suivie en raison d'une hygiène bucco-dentaire délicate à maîtriser, particulièrement au niveau mandibulaire ; (Fig.15).

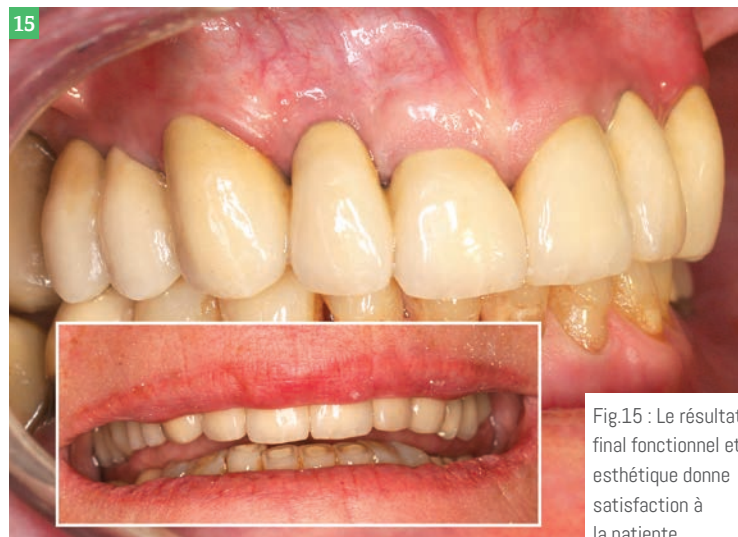

Fig.15 : Le résultat final fonctionnel et esthétique donne satisfaction à la patiente.

8 - CONCLUSIONS

Rendre service au patient en respectant ses souhaits n'est pas toujours une chose simple si l'on veut respecter également les données d'actualité en matière de parodontologie, d'implantologie et de prothèse. Le laser a apporté ici une solution efficace en matière de décontamination parodontale. Il a permis une chirurgie de reconstruction pré-implantaire *a minima*

et facilité la réparation tissulaire osseuse et gingivale. Mais sans la disparition des facteurs aggravants, sans la maîtrise de l'hygiène bucco-dentaire et la bonne équilibration inter-arcade, la réussite clinique n'aurait pas été possible. Le *bridge* dento-implanto-porté provisoire a permis de vérifier la faisabilité du plan de traitement final avant l'exécution du *bridge* céramo-métallique d'usage. ☺



Lectures conseillées :

La série *Dentoscope* «Techniques lasers assistées.»
Gérard REY : « Maîtriser l'irrigation sanguine avec un laser. » *Dentoscope* 2017 - N°171 : 38-45.
Hubert GUILLEMANT : « Implantologie post-extractionnelle dans un site infecté. » *Dentoscope* 2017 N°172 : 11-20. Étienne AUBRIOT : « Laser Diode 980 nm pour traiter les parodontites agressives. » *Dentoscope* N°176 : 12-20. Michel COSTESSEQUE : « Comment éviter les pertes osseuses après extractions ? » *Dentoscope* 2017 - N°179 : 22-28. Pierre MONATTE : « Thérapeutique d'urgence d'un abcès endodontique. » *Dentoscope* 2017 N°180 : 10-16. Gérard REY, Guilhem BOUVIER-BERTHET : « Les traitements lasers assistés en période de vacances. » *Dentoscope* 2017 N°183 : 22-28.

KAELUX SPÉCIALISTE LASERS DENTAIRES : UNE GAMME COMPLÈTE !

VENEZ DÉCOUVRIR
NOTRE GAMME
**STAND ADF
2M43**

Jamais l'utilisation d'un laser
n'a été aussi simple !



Stylo laser diode 980 nm

EASY K2

- 3,5 watts 100 Hz
- Affichage écran
- Programmes
- Poids : 180 gr



Laser diode, double longueur d'onde 980/635 nm

ICONE EVOLUTION

- Super boosté - 16 watts - 25 000 Hz
- Contrôle des effets thermiques
- Aides opératoires
- Grand choix de Formations
- Prise en main au cabinet
- Programmations par équipe universitaire



Laser Erbium YAG 2940 nm

PLUSER EVOLUTION

- 12 watts - 100 Hz - Spray réglable
- Contrôle des effets thermiques
- Aides opératoires
- Grand choix de formations
- Prise en main au cabinet
- Programmations par équipe universitaire

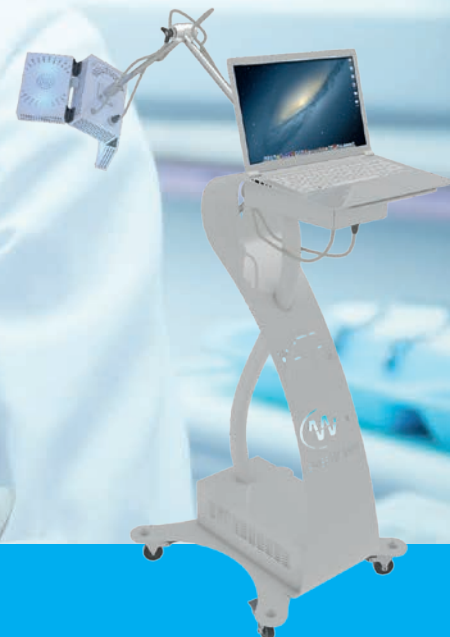

Photo-stimulation multi longueurs d'ondes

ATP38 BIOTECHDENTAL

- Technologie LLLT
- 7 niveaux d'émissions de 435 nm à 635 nm
- Actions, cicatrisantes, anti-inflammatoires et antalgiques
- Aide à la régénération cellulaire
- Programmes avancés préprogrammés
- Protocoles préprogrammés
- Gestion et traçabilité des dossiers patients

 **Kaēlux**
LASERS DENTAIRES ET FORMATIONS

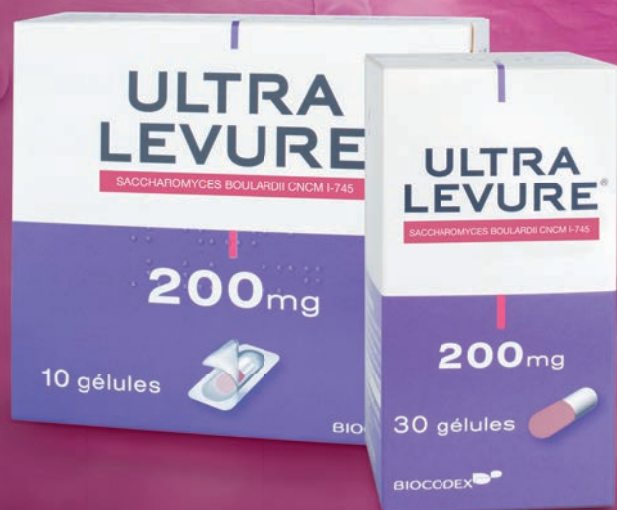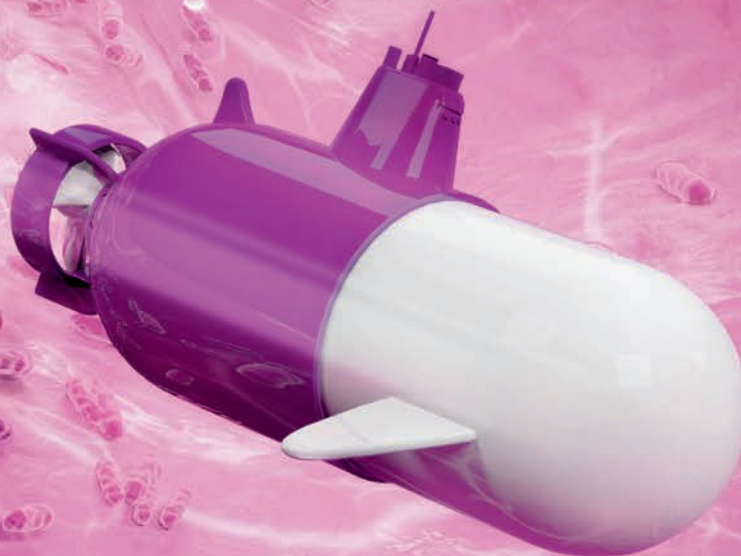SUIVEZ NOS FORMATIONS LASERS À PARIS, MONTPELLIER ET BORDEAUX. RENSEIGNEMENTS : INFO@KAELUX.COM

Ne manquez pas de découvrir tous nos produits sur www.kaelux.com. Appel gratuit 0 805 620 160 - info@kaelux.com - Kaelux distributeur de DOCTOR SMILE & BIOTECH DENTAL ATP 38

ULTRA LEVURE®

SACCHAROMYCES BOULARDII CNCM I-745

**Pour faire régner la paix
dans les profondeurs intestinales**



**MÉDICAMENT DU
MICROBIOTE INTESTINAL**

**Traitement symptomatique
d'appoint de la diarrhée
en complément de la réhydratation**

Visa n° 16/10/63398033/PM/001

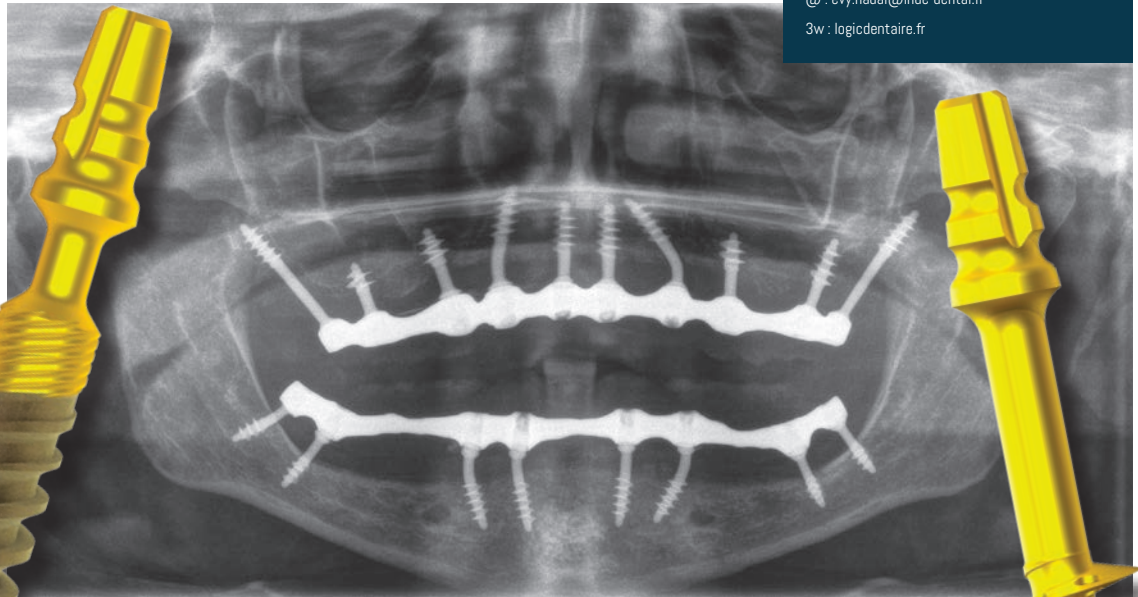► quoi de neuf docteur ?

AMÉLIORERONT-ILS VOTRE PRATIQUE ?

► IMPLANTS MONOBLOCS D'IHDE DENTAL

Traiter tous les cas rapidement

Le professeur *Ihde*, précurseur de la mise en charge immédiate, a développé pendant plus de 20 ans une technique implantaire émérite et une ligne d'implants tout à fait stratégiques. Tous les cas, même les plus complexes, peuvent être traités efficacement, rapidement et en toute sécurité avec un taux de succès proche de 100 %. Les plans de traitement sont courts et moins invasifs. Il est possible de réaliser des bridges sur implants en trois jours. Les patients sont traités immédiatement et la plupart du temps sans greffe osseuse. C'est particulièrement intéressant pour ceux dont la santé est compromise : diabétiques, patients souffrant d'ostéoporose, ainsi que pour les gros fumeurs. Ces implants sont des plus innovants sur la base de nouveaux développements et brevets déposés. L'entreprise



offre de larges solutions pour l'accompagnement de tous les chirurgiens-dentistes. Les implants de

qualité premium, accessoires et outils sont produits avec précision et à coûts maîtrisés dans leur propre usine. Le

premier prix des implants monoblocs est de 106 €.

Logic Dentaire

Tél. : 06 41 97 41 62

@ : evy.nadal@ihde-dental.fr

3w : logicdentaire.fr

► NAVIDENT D'IPP PHARMA

Un système de chirurgie guidée en temps réel

Le *Navident* est compatible avec tous les *cone beam*, et les systèmes implantaires. Il présente de nombreux avantages : navigation en temps réel, forage précis, sans guide chirurgical, édenté partiel ou total, flexibilité maximale, compatible fichier .stl. La procédure se divise en quatre étapes : modeler la gouttière, scanner, faire le plan de traitement digital implants/couronnes, forer et placer l'implant très précisément et de manière peu invasive. Le guidage se fait sur une image 3D du patient. Les angulations, la profondeur et les limites de forage sont indiquées, permettant ainsi le placement précis des implants.

de traitement digital implants/couronnes, forer et placer l'implant très précisément et de manière peu invasive. Le guidage se fait sur une image 3D du patient. Les angulations, la profondeur et les limites de forage sont indiquées, permettant ainsi le placement précis des implants.

IPP Pharma

Tél. : 04 91 05 05 55 - @ : contact@ipp-pharma.com - 3w : ipp-pharma.net

► LE PENGUIN PAR ARMATYS

« Plus le moindre doute ! »

Vous connaissiez le dispositif *Ostell*, cet instrument qui vous aidait à savoir si votre implant était stable avant sa mise en charge. La société *Armatys* a créé une nouvelle génération, plus simple et moins chère, le *Penguin*, maintenant distribué en France. Cet appareil mesure la stabilité primaire et l'ostéointégration de l'implant. Il vous aide à déterminer le temps optimal pour procéder à la mise en charge des implants et est particulièrement utile dans les cas de protocoles avec une période de traitement plus courte ou pour les chirurgies en un temps. Vous vissez une cheville aimantée (*multipeg*) dans votre implant et vous approchez le *Penguin*. Grâce à la technique *RFA* (*Resonance frequency analysis*), le *Penguin* recueille la fréquence de vibration du *Multipeg* qui révèle la micro-mobilité de l'implant. Si la mesure est supérieure à 70 ISQ, vous avez le feu vert pour la mise en charge de votre implant en toute sécurité. Il s'adapte à tous types d'implants et est compatible avec plus de 50 marques internationales sur le marché.

Armatys

Tél. : 06 60 33 50 20 - @ : info@armatys.fr - 3w : penguinRFA.com

► l'avis des utilisateurs

ÉCHANGES D'EXPÉRIENCES SUR... LUNOS MYFLOW DE DÜRR DENTAL

Un système de prophylaxie fonctionnel

La pièce à main de l'aéropolisseur présente un réservoir de poudre qui se remplace facilement, évitant le remplissage fastidieux en cours d'application.

La gamme de prophylaxie *Lunos* se compose de divers produits qui, associés les uns aux autres, forment un système intégral. L'accent a été mis sur une procédure très peu invasive et quasiment indolore. Dans cette gamme figure la pièce à main d'aéropolisseur *MyFlow*. Grâce au système ingénieux de compartiment de recharge, l'équipe du cabinet bénéficie d'un grand confort : le réservoir de poudre se remplace facilement, évitant ainsi le remplissage fastidieux en cours d'application sur le patient. En outre, le principe de compartiment de recharge permet de préparer des réservoirs de poudre pour toute la journée. Ils se remplissent au moyen de bouteilles ergonomiques dotées d'une fermeture rapide à levier basculant quasiment sans générer de poussière.

LES PIÈCES SONT THERMODÉSINFECTABLES ET STÉRILISABLES

Tous les éléments de la pièce à main sont entièrement thermodésinfectables et stérilisables en autoclave. Caractérisée par un faible potentiel d'obstruction et une maintenance simple, elle représente un gain de temps au quotidien et offre ainsi une plus grande disponibilité pour les soins. *MyFlow* se distingue par son design ; sa fonctionnalité et son confort ont été récompensés par le prestigieux *iF Design Award 2017*.

MyFlow utilise différentes poudres prophylactiques. La poudre prophylactique

Gentle Clean de *Lunos*, proposée en trois parfums (*menthe, orange et neutre*), contient de nouveaux corps abrasifs à base de tréhalose, un diholoside non cariogène, pour un nettoyage en douceur dans les zones supra-gingivales. La poudre prophylactique *Lunos Prophy Combi* peut également être utilisée avec la poudre prophylactique des soins supra et sous-gingivaux. Son excellente solubilité dans l'eau permet une dissolution sûre presque sans résidus de la poudre dans la poche parodontale. Avec ce produit, le patient n'éprouve pas cette « sensation sableuse » dans la bouche. De plus, la solubilité dans l'eau de la poudre prophylactique sollicite moins les cassettes des récupérateurs d'amalgame, leur remplacement est donc moins fréquent.

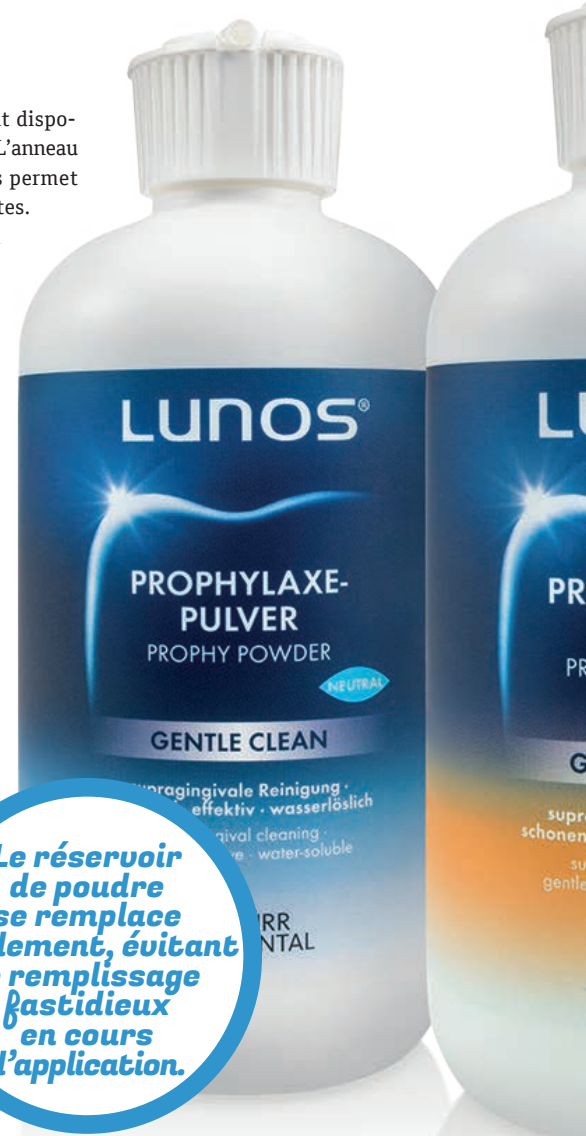DEUX VARIANTES DE PÂTES PROPHYLACTIQUES

Les pâtes prophylactiques sont également proposées en deux variantes : les corps abrasifs de la pâte de polissage *Lunos Two in One* s'affinent pendant le polissage de sorte que le produit élimine les colorations au début du traitement pour progressivement se transformer en pâte de polissage. La pâte élimine la plaque sans altérer les surfaces des restaurations dentaires. La pâte de polissage *Lunos Super Soft* assure un polissage encore plus doux. Grâce à sa faible valeur RDA, elle convient pour les surfaces sensibles et, d'une manière plus générale, chez les enfants et les patients portant des implants. Les pâtes



de polissage sont également disponibles en différents parfums. L'anneau prophylaxie ergonomique *Lunos* permet une application aisée des pâtes. Particulièrement flexible, il s'adapte au mode de travail de chaque dentiste et peut être totalement reconditionné. La gamme compte par ailleurs un bain de bouche sans alcool, au goût mentholé frais, qui convient pour toutes les applications de routine avant le traitement prophylactique.

La gamme est complétée par du vernis fluoré, du gel fluoré, du produit de scellement de fissures haute densité à base de composite, le coussin *Prophy* en mousse similaire à la mousse *Tempur* pour installer confortablement le patient et la serviette bien-être à l'aloe vera. ☺

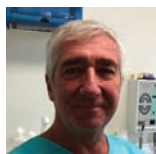

Le réservoir de poudre se remplace facilement, évitant le remplissage fastidieux en cours d'application.

Le témoignage du docteur Marc Boujol (34)

SA SIMPLICITÉ D'UTILISATION


Je l'utilise depuis un mois et l'ai choisi pour son coût et sa simplicité d'utilisation. J'en suis tout à fait satisfait car c'est un bon compromis lorsque l'on ne veut pas acheter un gros aéropolisseur. Je n'ai qu'une remarque à faire : un peu plus de puissance serait excellent, mais je pense que cela peut être amélioré au niveau de mon unit.



Le témoignage du docteur Kristina Lujic (67)

LES PATIENTS APPRÉCIENT LE GOÛT

J'avais jusque-là un système qui se bouchait tout le temps et qui était un peu compliqué avec une pédale à part. Cet appareil est pratique, ne prend pas de place et a l'avantage de ne pas se boucher. Il faut s'habituer à la pièce à main mais avec l'usage cela se passe bien. Les patients apprécient le goût en bouche et le nettoyage fonctionne bien. Je n'ai aucun reproche à lui faire quant à son efficacité. Je l'utilise après chaque détartrage. Il me permet d'enlever les taches et colorations dues au tabac et à la chlorhexidine.



Le témoignage du docteur Sophie Babou (13)

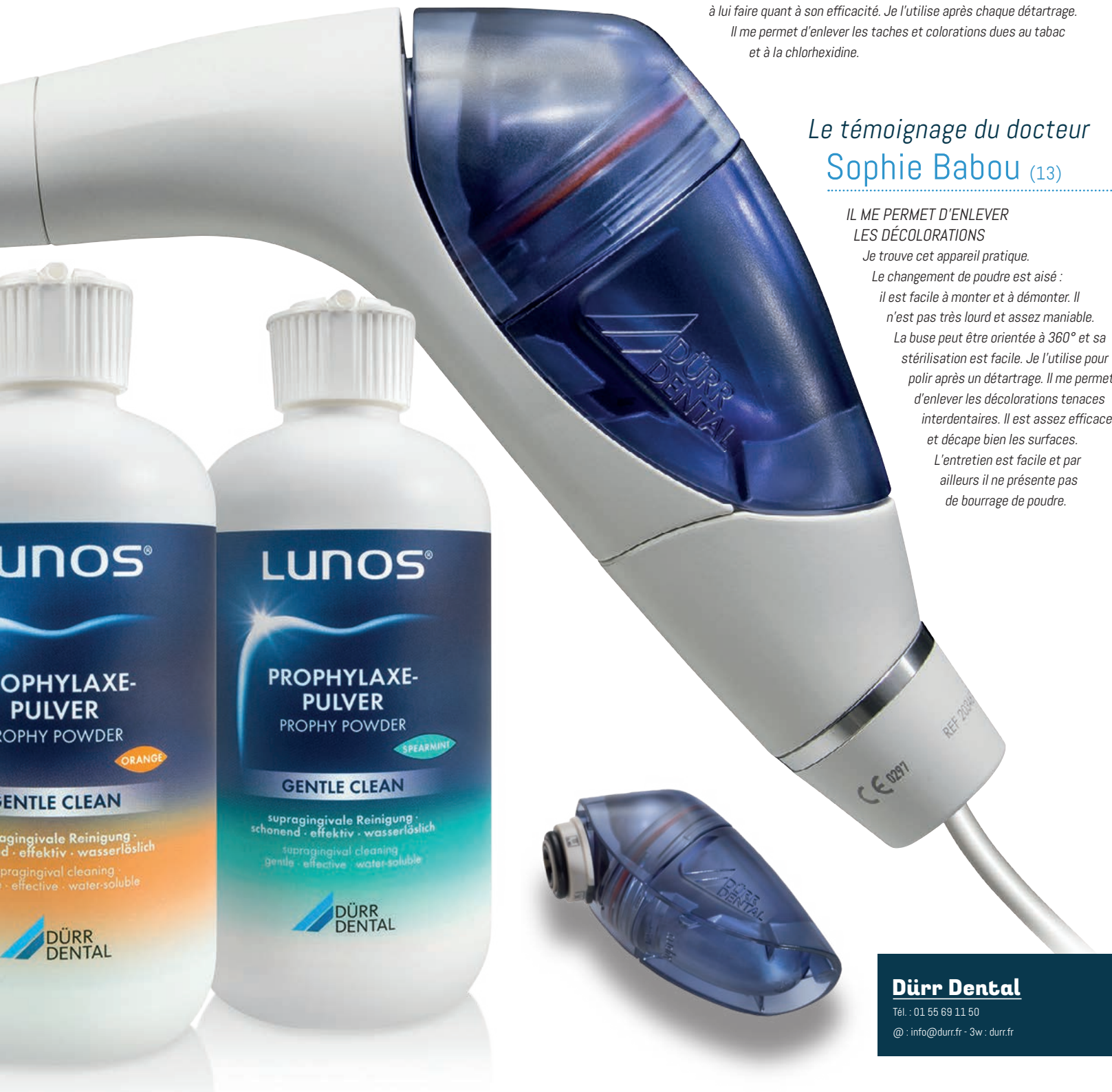IL ME PERMET D'ENLEVER LES DÉCOLORATIONS

Je trouve cet appareil pratique.

Le changement de poudre est aisé :
il est facile à monter et à démonter. Il
n'est pas très lourd et assez maniable.

La buse peut être orientée à 360° et sa
stérilisation est facile. Je l'utilise pour
polir après un détartrage. Il me permet
d'enlever les décolorations tenaces
interdentaires. Il est assez efficace
et décape bien les surfaces.

L'entretien est facile et par
ailleurs il ne présente pas
de bourrage de poudre.



Dürr Dental

Tél. : 01 55 69 11 50

@ : info@durr.fr · 3w : durr.fr

Continuum Sapo Implant : impl et traitements minimal

Ce rendez-vous scientifique se proposera les 1^{er} et 2 février de faire une mise au point sur la limite de la conservation de la dent et montrera comment réduire l'invasivité des traitements en implantologie et en dentisterie. Il développera la place des traitements orthodontiques en implantologie, proposera des protocoles de traitement des secteurs esthétiques dans leur globalité et replacera le flux numérique dans les étapes du traitement implantaire chirurgical et prothétique.

La *Sapo Implant* organise les 1^{er} et 2 février 2018 à la Cité des Sciences et de l'Industrie de la Villette une nouvelle édition de son *Continuum*. Cette session aura comme premier sujet la limite de la conservation de la dent. Les organisateurs *Bernard Cannas* et *Nicolas Boutin* ont eu à cœur de rester au plus près de l'air du temps, ainsi ils présenteront la notion de micro-invasivité afin

de s'orienter vers des traitements minimalement invasifs aussi bien en dentisterie restauratrice qu'en implantologie, grâce à tous les dispositifs actuels, la radiologie, la chaîne numérique, la chirurgie guidée et l'ensemble des moyens de régénération des tissus durs et des tissus mous. Parmi les invités de ces deux journées de communication, les docteurs *Gil Tirllet* et *Jean-Pierre Attal*, avec le talent qu'on leur connaît, feront le point



Jean-Pierre ATTAL



Nicolas BOUTIN



Bernard CANNAS



Guillaume JOSEPH



Patrice MARGOSSIAN



Adrien MARINETTI



Renaud NOHARET



Marc QUIRYNEN



Peter SCHÜPBACH



Gil TIRLET



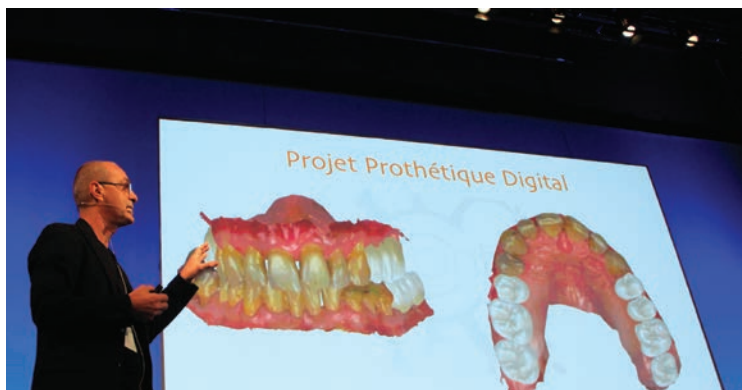
Gilbert TREMBLAY

sur leur gradient thérapeutique et les limites de la conservation des dents. Le professeur zurichois *Peter Schüpbach* (Suisse) nous donnera l'actualité sur les thèmes de l'ostéointégration et des tissus mous. Il passera en revue notamment tous les matériaux mis à disposition et les dernières techniques de chirurgie. Une attention particulière sera portée sur l'esthétique du secteur antérieur par les docteurs *Patrice Margossian* et *Renaud Noharet*. Ce sont deux grands spécialistes de l'esthétique du sourire.

Ils nous expliqueront comment éviter les problèmes et les échecs en planifiant les traitements. Les docteurs *Bernard Cannas* et *Nicolas Boutin* nous feront part des dernières avancées sur les protocoles d'extraction et d'implantation. Le Pr *Marc Quirynten* (Belgique) nous livrera toutes les clés pour une gestion la plus conservatrice de l'alvéole. Enfin le Dr *Gilbert Tremblay* (Montréal) fera un état des lieux de ce qui se fait de l'autre côté de l'Atlantique, et donnera sa vision des traitements micro-invasifs.



antologie ement invasifs



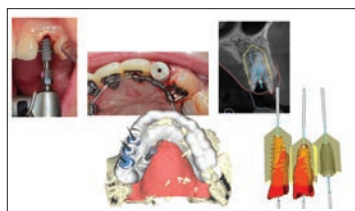
et réussir de nombreux cas de prothèse. Ce *Continuum* s'adresse aussi aux laboratoires de prothèse et aux assistantes dentaires. Comme pour les autres éditions, la parole sera donnée aux *Sapistes* pour présenter en introduction de conférence leurs propres cas cliniques.

ORTHODONTIE ET IMPLANTOLOGIE LA PLACE DU FLUX NUMÉRIQUE


L'orthodontie sera aussi à l'honneur : les docteurs *Adrien Marinetti* et *Guillaume Joseph* communiqueront les dernières solutions orthodontiques pour traiter et gérer les espaces prothétiques et inter-radicaux. Les étudiants de 6^e année en stage à *Sapo Implant* introduiront cette conférence par une revue de littérature sur les agénésies et la fin de la croissance. Enfin, une grande part sera donnée à l'actualité sur le numérique qui sera traitée et actualisée de façon à choisir les meilleurs outils pour mettre en place la chaîne numérique et son intégration dans le cabinet. Bien sûr tous les sujets abordés lors de ce *Continuum* ne se limiteront donc pas à l'implantologie. Ces deux journées sont ouvertes à tous les omnipraticiens et aux orthodontistes grâce à des sujets sur la dentisterie conservatrice et prothétique, l'exodontie, mais aussi sur l'orthodontie de l'adulte et son impact pour simplifier

Le programme sera donc varié et couvrira de nombreux actes quotidiens devenus indispensables pour une conduite clinique contemporaine. Une interactivité avec la salle sera comme à l'accoutumée privilégiée et des fichiers de synthèse seront envoyés par mail en fin de présentation pour permettre leur conservation et leur consultation au moment choisi par les congressistes. Deux journées riches en perspective qui offriront de nombreuses pistes thérapeutiques pour des cas cliniques très variés. Il ne faut pas rater cette opportunité de comprendre et d'apprendre, et ainsi d'avancer dans son exercice. ☺

Paul Azoulay

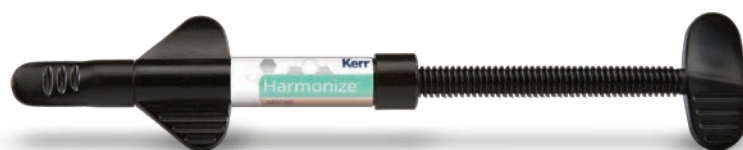

CHAQUE SOURIRE EST UNE ŒUVRE D'ART



ESSAYEZ **HARMONIZE**[™],
LE COMPOSITE DE NOUVELLE GÉNÉRATION
INTÉGRANT LA TECHNOLOGIE
ADAPTIVE RESPONSE TECHNOLOGY.

Harmonize[™]
Nanohybrid Universal Composite



Harmonize est fondé sur la technologie **ART** "Adaptive Response Technology" un système de nanocharges qui simplifie la réalisation de **RESTAURATIONS NATURELLES**.

Grâce à une harmonie chromatique supérieure et une meilleure intégrité structurelle, les restaurations peuvent enfin associer une **RÉSISTANCE EXCEPTIONNELLE** à une **ESTHÉTIQUE INÉGALÉE**.

La science et la beauté sont enfin réunies.



www.KerrDental.com/essayer_Harmonize

DENTOSCOPE lu dans tous les cabinets dentaires

Cursus 10

Programme d'implantologie clinique en 3 modules

28 juin au 8 décembre à Bagnolet

Pr P. Mariani, Drs T. Nguyen et Y. Dinardo

Contact : Kathleen Colas

Tél. : 01 49 20 00 49

@ : kathleen.colas@nobelbiocare.com

début en novembre 2017

Cursus 12

Programme d'implantologie clinique en 3 modules

Du 8 nov. au 19 janvier 2018 à Bagnolet

Pr P. Mariani, Drs T. Nguyen et Y. Dinardo

Contact : Kathleen Colas

Tél. : 01 49 20 00 49

@ : kathleen.colas@nobelbiocare.com

Sessions de formation à la motivation à l'hygiène en cabinet, iTOP

Les formations individuelles à la prophylaxie orale pour les chirurgiens-dentistes et les assistantes (iTOP) sont organisées sur une journée partagée en deux. Avec iTOP, devenez le *coach* en prophylaxie de vos patients !

5 décembre à Dijon,

18 janvier 2018 à Lyon, 8 février 2018

à Paris, 15 février 2018 à Marseille

15 mars 2018 à Lyon, 22 mars 2018 à Paris

Tél. : 01 43 54 49 10

@ : contact@curaden.fr

3w : itop-dental.com

L'orthodontie de l'adulte promo session 2/5

Du 25 au 27 novembre

à Aix-en-Provence

Contact : Académie d'Orthodontie

@ : contact@academie-orthodontie.fr

3w : academie-orthodontie.fr

Congrès annuel de l'ADF 2018

Du 28 novembre au 2 décembre à Paris

3w : adfcongres.com

début en décembre 2017

La chaîne numérique de A à Z

Une journée : un exemple de chaîne numérique de A à Z pour concevoir et poser des dents le jour même à nos patients

21 déc. à Chanteloup-en-Brie - Dr Daviaux

@ : contact@cablabconnect.com

3w : cablabconnect.com/book-online

Campus ITI

Formation chirurgie niv. 3 complexe : Anatomie, implantologie et dissection

1^{er} décembre, 8 décembre à Lyon

Formation : La chirurgie implantaire en omnipratique - Centre Ouest

19-20 jan. 2018, 16-17 mars 2018, 8-9 juin

2018, 5-6 oct. 2018 à Rezé/Cholet/Guérande

Formation : La chirurgie et la prothèse implantaires en omnipratique centre - Sud-Ouest

Du 12 au 16 mars 2018, du 16 mai au 18

mai 2018 à Bordeaux

Formation - Reconstruire le secteur antérieur

Du 12 au 14 mars 2018 à Nantes

Formation : La zone esthétique

29-30 mars 2018 à Cholet

Formation : La chirurgie implantaire en omnipratique - Centre Est

17-18 mai 2018, 28-29 juin 2018, 13-14

septembre 2018, 18-19 octobre 2018

à Nancy/St Dié-des-Vosges/Beaune

Tél. : 01 64 17 30 09 - @ : france@itisection.org

3w : campusiti.france.org

Axe et Cible Implantologie

Formation initiale : 1^{er} séminaire Anatomie, dissection, pose d'implants

1^{er}-2 décembre à la faculté à Nîmes

Formation initiale - 2^e séminaire

Les édentements unitaires

26-27 janvier 2018 à Lattes

Formation initiale - 3^e séminaire

Édentements pluraux

16-17 février 2018 à Lattes

Formation initiale - 4^e séminaire

Gestion, cas complexes, organisation...

16 mars 2018 à Lattes

Formation chirurgie avancée :

Gestion des tissus mous : mise en

application sur sujets anatomiques

25 mai 2018 à Nîmes

Tél. : 04 67 20 16 19

@ : contact@axe-et-cible-implantologie.fr

3w : axe-et-cible-implantologie.fr

Le Système Damon

Compréhension et intégration (niv. I)

2-3 décembre à Paris

Dr B. Nourry

Cours In Office

7 décembre à Paris

Agence Émergence

Tél. : 02 40 86 76 79

Les Séminaires Ormco

Tél. : 00800 3032 3032

@ : contact@seminairesormco.com

3w : ormco.fr

La communication en dentisterie esthétique (TP)

4 décembre à Aix-en-Provence

@ : nn@academie-du-sourire.com

3w : academie-du-sourire.com

Les minivis en pratique quotidienne

Cours In-office (Formation au fauteuil)

4 décembre, 12 mars 2018, 18 juin 2018

Dr Pascal Baron

Contact : Sophie Perrier

Tél. : 06 22 06 79 05 / 04 78 56 97 17

@ : formations@globald.com

3w : globald.com

Le Système TGO

Nouvelle génération

4-5 décembre à Paris

Drs M. Le Gall, P.-J. Soulié

Contact : Elena Spodar

Tél. : 02 47 40 24 04

@ : gac-fr.cours@dentsplysirona.com

3w : dentsplygac.eu

Cours de planification NobelClinician (Avancé)

7 décembre à Ivry-sur-Seine

M. G. Masson

Contact : Meriem Bagourd

Tél. : 01 49 20 00 42

@ : meriem.bagourd@nobelbiocare.com

La gestion de l'esthétique péri-implantaire

Comment éviter la récession des tissus mous et la perte osseuse ?

7 décembre à Sallanches

Dr B. Lazaroo

3w : anthogy.fr/services/formations/campus-anthogy

Greffe niveau 2 et 3

Formation : ostéotomies segmentaires horizontales et verticales

7-8 décembre à Saint-Dié-des-Vosges

Dr Zarrine - M.-P. Ventribout

Tél. : 03 23 56 29 15

@ : surgitechstudies@gmail.com

3w : surgitechstudies.fr

Esthétique - module 3

Formation implantologie

Implants et chirurgie muco-gingivale
ICampus

7-8 décembre à Lyon

Dr R. Noharet

Contact : Valérie Dequeant

Tél. : 01 49 20 00 43

@ : valerie.dequeant@nobelbiocare.com

Occlusion fonctionnelle et implantologie

Formation pour praticiens-
assistantes-techniciens

9 décembre à Strasbourg

M. Le Gall, G. Luttenstlager et

R. Joerger

3w : cno.alsace.fr

Damon & Insignia Update (niv. 3)

Du 9 au 11 décembre à Paris

Dr Van Steenberghe

Agence Émergence

Tél. : 02 40 86 76 79

Les Séminaires Ormco

Tél. : 00800 3032 3032

@ : contact@seminairesormco.com

@ : maria.castagnetta@ormco.com

3w : ormco.fr

Paro clinique 2017 et 2018

Du 11 au 15 décembre,

Du 22 au 26 janvier 2018,

Du 19 au 23 mars 2018,

Du 25 au 29 juin 2018,

Du 24 au 28 septembre 2018,

Du 10 au 14 décembre 2018 à Mérignac

Contact : Laurent Olli

Tél. : 06 08 30 54 63

COMMUNIQUEZ
votre événement
dans Dentoscope
c'est facile

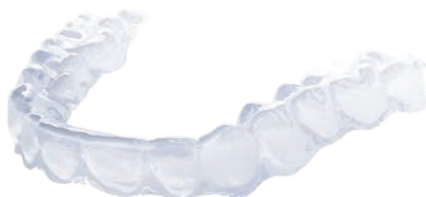agenda@dentoscope.fr

DentoSmile devient Smilers

BIOTECH DENTAL
DENTOSMILE ALIGNERS



BIOTECH DENTAL
SMILERS



SMILERS



Retrouvez-nous à Paris le 29 Novembre au 2 Décembre

RETROUVEZ
NOUS

CONGRÈS
ADF
2017

STAND - 3M12

VP - SMILERS - Rév.00 - 09/2017 - FR



BIOTECH DENTAL

www.biotech-dental.com

Biotech Dental - S.A.S au capital de 10 000 000 € - RCS Salon de Provence : 795 001 304 - SIRET : 795 001 304 00018 - N° TVA : FR 31 79 500 13 04.
Dentosmile. Fabricant : Polyshape. Dispositif médical de classe I sur mesure destiné à l'alignement dentaire. Non remboursé par la sécurité sociale.
Lire attentivement les instructions figurant sur la notice.
Ne pas jeter sur la voie publique.

► l'agenda

LES FORMATIONS ET LES ÉVÉNEMENTS INCONTOURNABLES

**COMMUNIQUEZ
votre événement
dans Dentoscope
c'est facile**

agenda@dentoscope.fr

Les gouttières d'éducation fonctionnelle

11 décembre à Paris
Dr P. Nicolleau
Agence Émergence
Tél. : 02 40 86 76 79
Les Séminaires Ormco
Tél. : 00800 3032 3032
@ : contact@seminairesormco.com
3w : ormco.fr

Le laser en parodontologie et implantologie

Un plus ou un mieux ?...

13 décembre à Paris
Dr F. Baudot
@ : contact@cflip.fr
3w : cflip.fr

La chirurgie muco-gingivale

14 décembre à Nice
Contact : 0820 620 017

Atelier All-on-4

14 décembre à Villefranche-sur-Saône
Dr Harmik Minassian
Contact : Valérie Dequeant
Tél. : 01 49 20 00 43
@ : valerie.dequeant@nobelbiocare.com

Formation aux dernières techniques d'anesthésies dentaires

4 h de TP - essai de *QuickSleeper*, agréée par le FIFPL
14 décembre à Paris, 25 janvier 2018 à Bordeaux, 8 février 2018 à Nantes, 15 mars 2018 à Lille
Contact : Sophie - Tél. : 02 41 56 05 53
@ : mail@afpad.com

La prothèse implantaire sur connexion conique

14-15 décembre à Ivry-sur-Seine
Dr T. Nguyen
Contact : Meriem Bagourd
Tél. : 01 49 20 00 42
@ : meriem.bagourd@nobelbiocare.com

Cours pour assistantes dentaires

15 décembre à Paris - Dr C. Rivière
Contact : Meriem Bagourd
Tél. : 01 49 20 00 42
@ : meriem.bagourd@nobelbiocare.com

Hypnose et communication

3 sessions de 3 jours avec le Dr Miras. Des patients apaisés, un exercice plus fluide, moins de conflits, plus d'acceptations, un meilleur rapport avec le personnel, un exercice mieux vécu...
Du 14 au 16 décembre à Lyon
Contact : Julien Murigneux
Tél. : 04 26 18 61 43 / 06 01 42 64 09
@ : contact@clinic-all.fr

Atelier LROC

Psychosomatique de l'insuffisance faciale - grille de lecture psychanalytique familiale
16-17 déc. à Ivry-sur-Seine - Dr B. Bonnet
Tél. : 01 46 71 38 97
@ : bbonnet-lrac-color@orange.fr
3w : insuffisance-faciale-bruno-bonnet.fr

début en janvier 2018

Péri-implantites

La faute aux implants, aux implanteurs ou aux implantés ?

11 janvier à Paris
Contact : Sophie Rodrigues
Tél. : 06 95 30 85 28
@ : contact@sictmieux.com
3w : sictmieux.com/index.php/1-journee1-question-peri-implantites/

Comment utiliser l'iPad au cabinet dentaire

En collaboration avec G. Camaleonte
13 janvier à Aix-en-Provence
@ : nn@academie-du-sourire.com
3w : academie-du-sourire.com

Easy : Esthetic Analysis by Smile Academy

Application de l'Académie du Sourire
15 janvier, 28 mars à Aix-en-Provence
@ : nn@academie-du-sourire.com
3w : academie-du-sourire.com

Progression main dans la main en implantologie

Formation IFPIO
26-27 janvier, 16-17 mars, 8-9 juin à Marseille
Dr M. Merabet
Contact : Valérie Dequeant
Tél. : 01 49 20 00 43
@ : valerie.dequeant@nobelbiocare.com

début en février 2018

Continuum SAPO Implant

1^{er}-2 février à Paris
Drs B. Cannas, N. Boutin et R. Noharet
Dr Frédéric Philippart
Contact : Kathleen Colas
Tél. : 01 49 20 00 49
@ : kathleen.colas@nobelbiocare.com

Ces mécanismes qui parasitent votre pratique au quotidien

Développez la rapidité, l'efficacité et les capacités des membres de votre équipe qui en auraient besoin
10-11 février, 18-19 mars à Paris
3w : soniaspelen.com

Muco esthétique

Du 14 au 16 février, Du 23 au 25 mai, Du 17 au 19 octobre à Mérignac
Contact : Laurent Olli
Tél. : 06 08 30 54 63

Les Indispensables

15, 16 février et 19 avril
Contact : Stéphane Diaz / Thierry Babin
Tél. : 06 26 78 62 13 / 02 40 89 66 02
3w : endo-atlantique.com

début en mars 2018

Collège national d'occlusodontologie

Le point sur les bruxismes Physiopathologie, comorbidités, diagnostic et conséquences, prise en charge
15-16 mars à Bordeaux
Tél. : 05 59 04 64 48
@ : catrispal@orange.fr
@ : xaviercrauste@gmail.com
3w : occluso-aquitaine.org

edp santé

L'agenda perpétuel de rendez-vous

Cet agenda va vous faciliter la vie au cabinet !

Il vous permet de gérer vos rendez-vous par modules de 10 minutes, de consigner de façon exacte urgences et rendez-vous courts. Pas de dimanches ni de pub, une amplitude horaire de 8h00 à 20h00, cet agenda va devenir un outil privilégié de votre vie professionnelle. Avec en plus à photocopier à volonté un questionnaire de connaissance, un questionnaire médical, une fiche de premier rendez-vous et des tableaux de bord de suivi des devis.



25€
SEULEMENT
inclus :
le questionnaire
médical

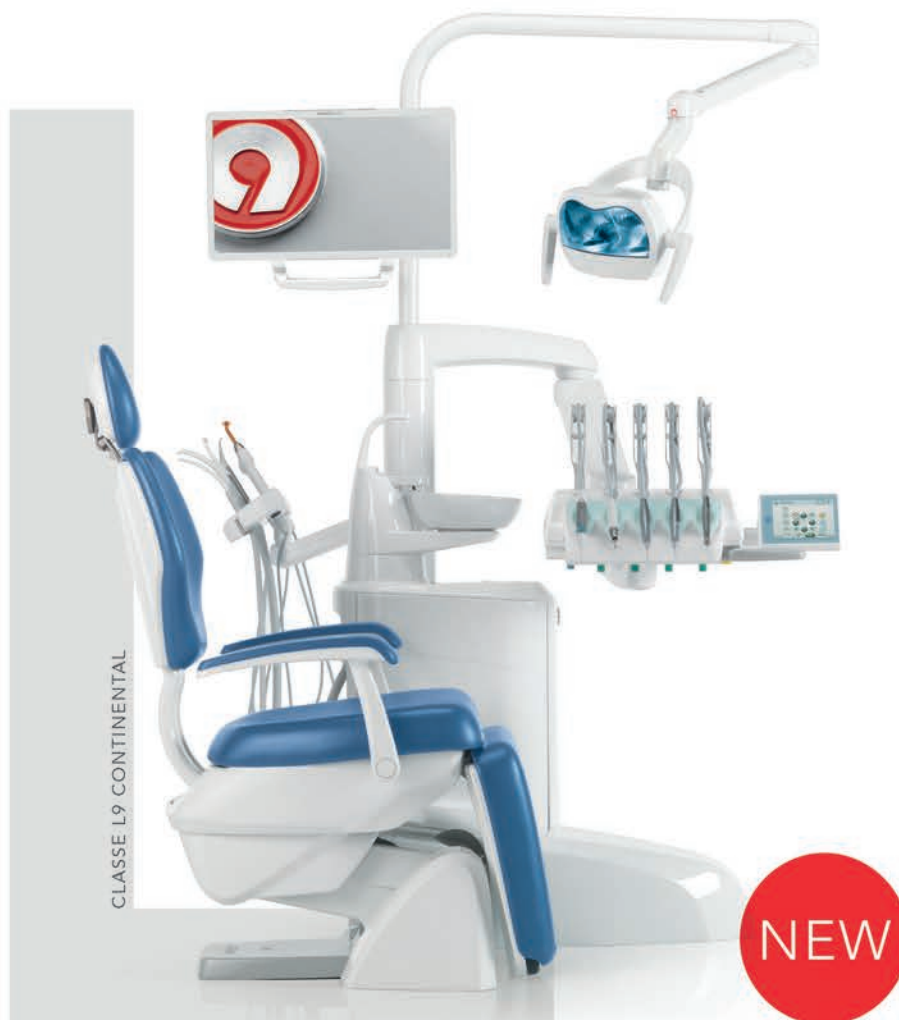Format 30 x 24 cm,
65 semaines
sans mention de date
(personnalisable).

Couverture et page intérieure

Commandez dès aujourd'hui en ligne sur
www.librairie-garanciere.com

DENTOSCOPE
lu dans tous les
cabinets dentaires

CLASSE



CLASSE L9 CONTINENTAL

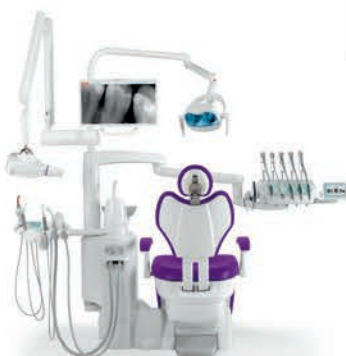NEW



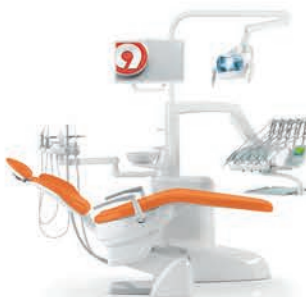CLASSE L. EXPÉRIENCE ILLIMITÉE

Nouvelle ergonomie, un nouvel espace de travail.

Nous avons imaginé un nouveau modèle opérationnel : simple, immédiat, proche de vous. C'est la **Classe L**. Une ligne de solutions hautes performances. Chaque unité de soins a une conception compacte qui garantit une liberté maximale lors de l'utilisation. Pour vous offrir une expérience incroyable. Découvrez les L9 et L6. Le confort est conçu autour de vous.



CLASSE L9 CONTINENTAL



CLASSE L6 CONTINENTAL



CLASSE L9 SIDE DELIVERY



ANTHOS FRANCE M. BIJAOUÏ ERIK - 59, Rue du Palou 34770 GIGEAN Tél. 06.07.51.22.16 Fax 04.67.18.95.35 anthos.france@wanadoo.fr

ANNECY SIGMA, Tél. 04.50.24.32.20 • AVIGNON LMD, Tél. 04.90.23.90.29 • BORDEAUX DENTAL OCEAN, Tél. 05.57.95.77.11 • BORDEAUX EVIDENT, Tél. 05.57.81.86.84 • BORDEAUX SAFIR, Tél. 05.57.19.36.26 • CLERMONT FERRAND G.D.D., Tél. 04.73.84.04.04 • COLMAR B.D.S., Tél. 03.89.20.17.40 • DIJON ITC PINEAU, Tél. 03.80.52.87.76 • GAP TECHNO FORCE, Tél. 06.08.64.68.52 • ILE DE FRANCE BAILLEUL, Tél. 01.47.60.23.69 • ILE DE FRANCE BITTON MATERIEL DENTAIRE, Tél. 01.34.28.54.14 • ILE DE FRANCE IDF DENTAIRE, Tél. 01.58.73.44.20 • LILLE DATIS NORD, Tél. 03.20.05.43.10 • LIMOGES W&D, Tél. 05.55.87.20.00 • LYON D.E.C., Tél. 04.72.68.66.40 • MARSEILLE LMD, Tél. 04.91.32.62.27 • METZ B.D.S., Tél. 03.87.74.66.82 • METZ COMPTOIR DENTAIRE LORRAIN, Tél. 03.87.63.50.00 • MONTPELLIER LMD, Tél. 04.67.42.55.91 • NANTES SERVIDENT, Tél. 02.40.80.62.02 • NICE JLB MATERIEL DENTAIRE, Tél. 04.93.85.64.95 • ORLÉANS TECHNOCENTRE DENTAIRE, Tél. 02.38.73.99.02 • PERPIGNAN PIERRE MACARY, Tél. 05.57.19.36.26 • REIMS DATIS NORD, Tél. 03.23.64.03.16 • RENNES DENTAIRE TECHNIC, Tél. 02.23.41.10.00 • RODEZ DENTA SERVICES ROUERGUE, Tél. 05.65.78.26.00 • ROUEN DENTAIRE.COM, Tél. 02.32.86.55.95 • SAINT-ETIENNE ICADENT, Tél. 04.77.73.07.30 • SAINT QUENTIN DATIS NORD, Tél. 03.23.64.03.16 • TOULOUSE DENTA 3D, Tél. 05.34.50.03.17 • TOULOUSE OCCI-DENTAL, Tél. 05.34.43.50.90 • TOURS TOURS DENTAIRE, Tél. 02.47.43.03.60.

28 novembre - 2 décembre 2017 | ADF 2017 | Palais des Congrès de Paris, Porte Maillot · Paris · Niveau 2, 2L31

anthos
www.anthos.com

► l'agenda

LES FORMATIONS ET LES ÉVÉNEMENTS INCONTOURNABLES

**COMMUNIQUEZ
votre événement
dans Dentoscope
c'est facile**

agenda@dentoscope.fr

Cours de prothèses sur implants pour prothésistes dentaires

30-31 mars à Paris

M. E. Encinar

Contact : Valérie Dequeant

Tél. : 01 49 20 00 43

@ : valerie.dequeant@nobelbiocare.com

Clarifier ses objectifs professionnels et personnels et sortir de l'épuisement professionnel

31 mars-1^{er} avril à Paris

3w : soniaspelen.com

débuté en avril 2018

The Oral Reconstruction Global Symposium

Du 26 au 28 avril à Rotterdam (Pays-Bas)

Tél. : 01 41 79 74 82

@ : stephanie.debondue@henryschein.fr

3w : henryschein.fr

débuté en mai 2018

19^{ème} congrès ODENTH

Les alternatives
naturelles aux antibiotiques.
Homéopathie, huiles essentielles,
phytothérapie, compléments
alimentaires : élargissez votre
éventail thérapeutique pour
optimiser la santé de vos patients

18-19 mai à Bruxelles (Belgique)

Tél. : +33 6 16 35 13 02

@ : congres.odenth@gmail.com

3w : odenth.com

Le grand cours de l'Académie du Sourire

Niveau 1

31 mai-1^{er} juin à Tours

@ : nn@academie-du-sourire.com

3w : academie-du-sourire.com

débuté en juin 2018

Étanchéifier et reconstruire

14 juin à Nantes

Contacts : S. Diaz / T. Babin

Tél. : 06 26 78 62 13

Tél. : 02 40 89 66 02

3w : endo-atlantique.com

débuté en juillet 2018

Comment poser vos minivis orthodontiques ?

Masterclass

9 juillet à Aix-en-Provence

@ : nn@academie-du-sourire.com

3w : academie-du-sourire.com

débuté en septembre 2018

Pathologie buccale

Du 5 au 7 septembre à Mérignac

Contact : Laurent Olli

Tél. : 06 08 30 54 63

La clé du succès en dentisterie esthétique

Maîtriser les temporaires
dans le secteur antérieur

Master class

12 septembre à Aix-en-Provence

@ : nn@academie-du-sourire.com

3w : academie-du-sourire.com

Traitements avancés

13 septembre à Nantes

Contacts : S. Diaz / T. Babin

Tél. : 06 26 78 62 13

Tél. : 02 40 89 66 02

3w : endo-atlantique.com

S'organiser

Journée ouverte aux assistant(e)s

14 septembre à Nantes

Contacts : S. Diaz / T. Babin

Tél. : 06 26 78 62 13

Tél. : 02 40 89 66 02

3w : endo-atlantique.com

débuté en octobre 2018

Cursus de l'Académie

Maîtriser l'esthétique du sourire

9 octobre à Aix-en-Provence

@ : nn@academie-du-sourire.com

3w : academie-du-sourire.com

débuté en novembre 2018

Paro et dentisterie laser

15-16 novembre à Mérignac

Contact : Laurent Olli

Tél. : 06 08 30 54 63

débuté en décembre 2018

La communication en dentisterie esthétique

En collaboration avec P-M. Le Prado

4 décembre à Aix-en-Provence

@ : nn@academie-du-sourire.com

3w : academie-du-sourire.com

**DENTOSCOPE
lu dans tous les
cabinets dentaires**



Association d'enseignement post-universitaire - International New Technology Institute
en collaboration avec l'UFR D'ODONTOLOGIE DE MONTPELLIER

Enseignement 2017 / 2018 avec obtention du : CERTIFICAT DE FORMATION À LA CHIRURGIE DENTAIRE LASERS ASSISTÉE
avec l'équipe d'enseignement de l'INTERNATIONAL MEDICAL LASERS ACADEMY

ANNÉE UNIVERSITAIRE 2017 / 2018

3 SESSIONS DE 2 JOURNÉES ET DEMIE

Du 16 au 18 novembre 2017 : Maîtrise des lasers - Omnipratique clinique

Du 18 au 20 janvier 2018 : Parodontie - Péri-implantites - Endodontie - Orthodontie

Du 15 au 17 mars 2018 : Pathologies - Chirurgie - ROG et Implantologie

polycopiés de synthèse, cours théoriques, diaporamas, films d'applications cliniques et travaux pratiques

RENSEIGNEMENTS ET PROGRAMME : dr.gerardrey@sfr.fr - INSCRIPTION : odonto-formation-permanente@umontpellier.fr

Droit d'inscription pour le cycle complet : 2 400 €

Concept On1™



On1 est un nouveau concept prothétique. Il préserve la fixation des tissus mous en agissant comme base de piliers entre la pose de l'implant et la finalisation. Les tissus mous sont ainsi préservés pendant la prise d'empreinte et la pose de composants prothétiques.

Restaurer facilement les implants

Rien de plus simple que de connecter le transfert d'empreinte ou votre pilier préféré grâce à la base qui place la connexion au niveau du tissu.

Choisir entre une solution scellée ou transvissée

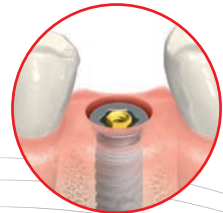
En fonction des indications ou des préférences cliniques, vous pouvez choisir une restauration finale scellée ou transvissée.

Préserver la fixation des tissus mous

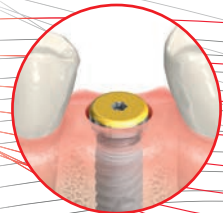
Les tissus mous sont préservés pour une cicatrisation optimale. La base reste en position pendant que les piliers définitifs, provisoires ou de cicatrisation sont placés.

Bénéficier d'une flexibilité prothétique

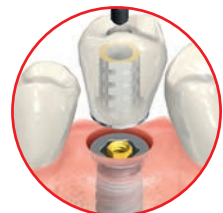Les deux options de hauteur de base permettent d'optimiser les résultats esthétiques à court et à long terme.



Base On1



Cicatrisation



Provisoire/
Définitif

Rendez-vous sur nobelbiocare.com/on1

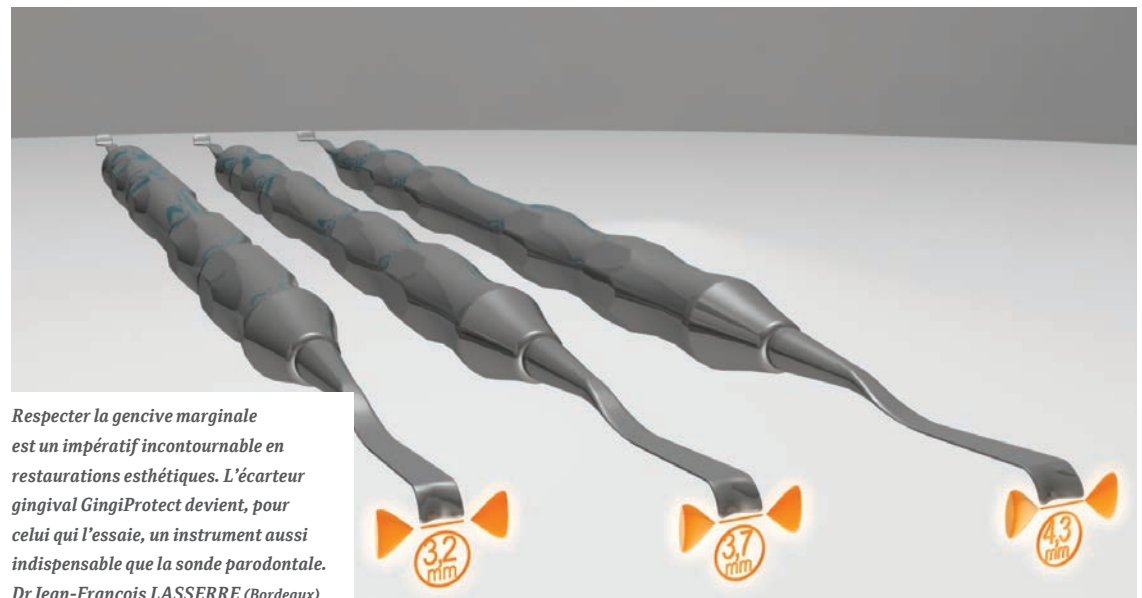


Repoussez vos limites en toute sécurité

Cet instrument offre une protection efficace de la gencive marginale et un accès direct et précis aux limites.

Une patiente de 26 ans se présente au cabinet avec une forte demande esthétique concernant l'incisive supérieure droite dyschromiée. Un blanchiment interne a déjà été réalisé sans le résultat escompté ; (Fig.1). La limite entre la gencive et l'émail est dessinée par un trait de crayon ; (Fig.2). Dans un premier temps l'émail est préparé jusqu'au repère en établissant une limite juxta-gingivale ; (Fig.3). Le choix du GingiProtect se fait en fonction du rayon de courbure du collet. L'autre extrémité de l'instrument est destinée aux faces proximales. Un rouleau de coton salivaire est placé dans le vestibule pour tenir les lèvres du patient à distance de l'instrument rotatif.

La partie travaillante de l'instrument est tout d'abord insérée de façon contrôlée dans le sulcus ; (Fig.4). Puis on fait pivoter



Respecter la gencive marginale est un impératif incontournable en restaurations esthétiques. L'écarteur gingival GingiProtect devient, pour celui qui l'essaie, un instrument aussi indispensable que la sonde parodontale.
Dr Jean-François LASSERRE (Bordeaux)

Le respect de l'intégrité de la gencive marginale est total.

le GingiProtect afin d'écarter la gencive marginale pour accéder à la zone sous gingivale ; (Fig.5).

Le GingiProtect est alors déplacé latéralement par l'opérateur en même temps que l'instrument rotatif ce qui permet d'établir la limite de la préparation ; (Fig.6a à 6e).

Le respect de l'intégrité de la gencive marginale est total ; (Fig.7). La prise d'empreinte est grandement facilitée ; (Fig.8). L'intégration de la couronne définitive est optimale ; (Fig.9). ↻

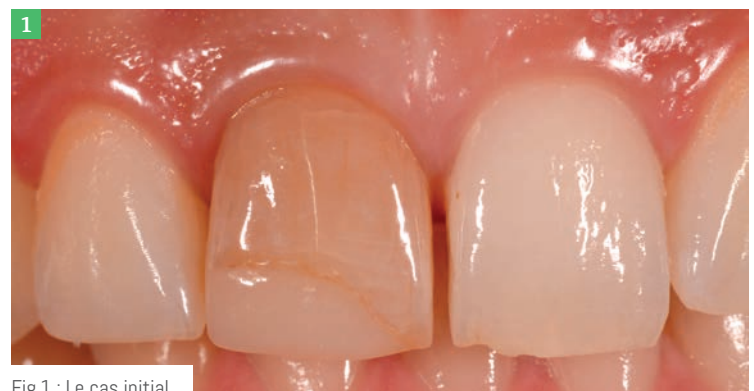

Fig.1 : Le cas initial.

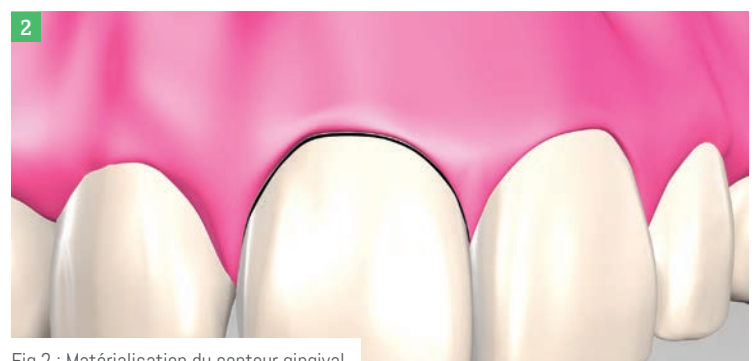


Fig.2 : Matérialisation du contour gingival.

Prodont-Holliger

Tél. : 04 73 95 56 42

@ : info@prodont-holliger.fr


3w : prodont-holliger.com

Une vidéo reprenant en détail le cas clinique présenté ici est accessible en flashant ce code.



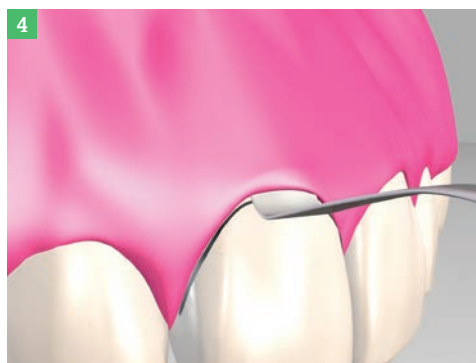
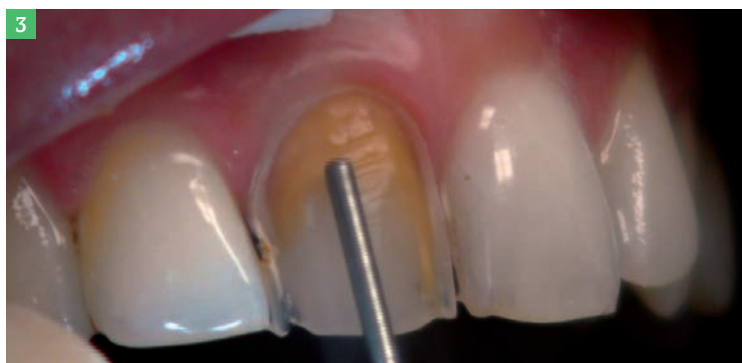
Fig.3 : Taille juxta-gingivale.
 Fig.4: Positionnement initial du *GingiProtect*.
 Fig.5 : Accès à la zone sous-gingivale. Fig.6a à 6e : L'instrument est déplacé latéralement en même temps que l'instrument rotatif ce qui permet d'établir la limite de la préparation.



applications

Le champ d'indications de l'écarteur *GingiProtect* est vaste.

- Le maintien du fil de rétraction lors de l'établissement définitif des limites, quand la technique du fil est utilisée lors de la prise d'empreinte.
- L'accès aux joints de collage des restaurations adhésives de céramique

(RAC) pour un polissage minutieux.

- L'élimination des résidus de ciment de scellement sur les piliers des couronnes implantaires.
 - L'accès aux cavités de classe V pour les collages de composites.
 - Le refoulement de la digue lors de l'insertion et du collage de la pièce prothétique.
- D'autres applications cliniques pourront être envisagées selon l'imagination et les besoins de chacun.

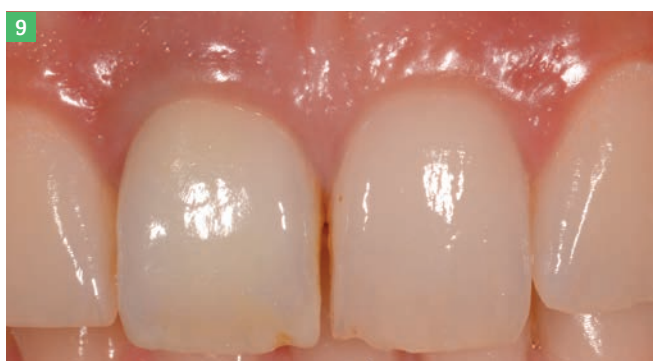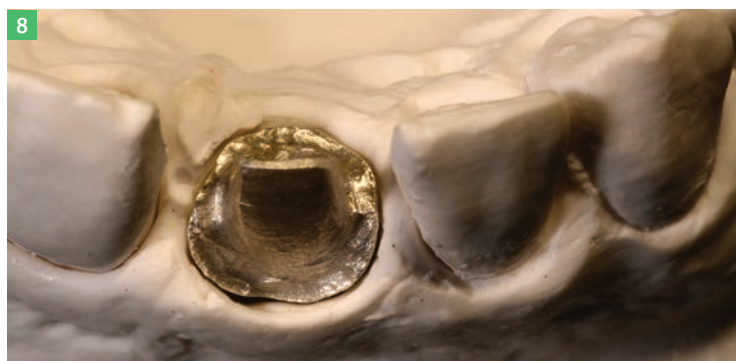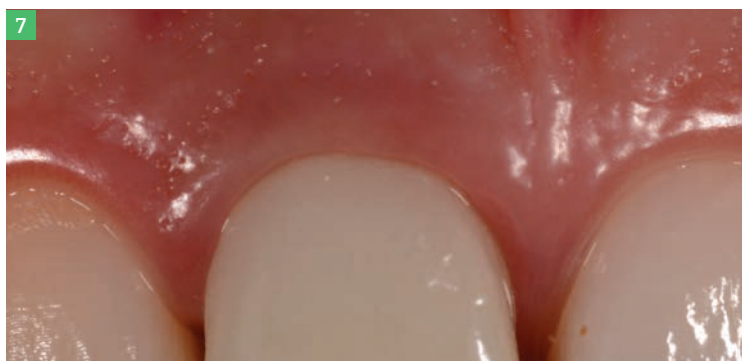


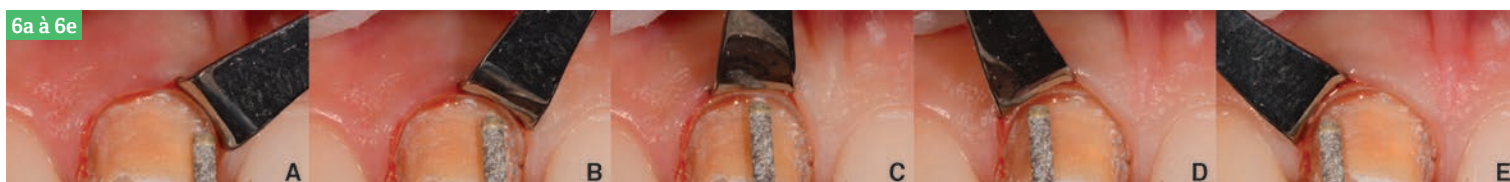Fig.7 : La couronne provisoire le jour de la préparation périphérique.

Fig.8 : Le modèle positif unitaire issu de l'empreinte.

Fig.9 : Résultat final à un mois.

Le *GingiProtect* est commercialisé sous les références suivantes :

- 261GPR2 pour le 3,2mm,
- 261GPR3 pour le 3,7mm,
- 261GPR4 pour le 4,3mm.

l'auteur

Dr Jacques RADISSON

• Chirurgien-dentiste



Remerciements à M. Marc LERICHE
 Laboratoire Smile Design

Masquage des taches de l'émail érosion-infiltration

Cet article traite le cas d'une hypo-minéralisation d'origine traumatique en préservant les tissus dentaires.

La restauration esthétique du sourire est une demande de plus en plus fréquente de la part de nos patients. Celle-ci, associée à l'émergence de la dentisterie « *a minima* », amène à revoir nos pratiques actuelles. L'érosion-infiltration s'inscrit dans cette démarche. Elle a été initialement développée pour stopper le processus carieux [3], mais elle permet également le masquage des taches blanches de l'émail par son infiltration, tout en préservant un maximum de tissus dentaires. [1, 7] ; (Fig.1a et 1b).

PRINCIPES D'ÉROSION-INFILTRATION

Il existe de nombreuses techniques en dentisterie pour masquer les taches antérieures mais elles sont invasives pour la majorité car elles nécessitent la préparation des dents de façon plus ou moins importante. Dans le cadre du gradient thérapeutique, il est nécessaire de privilégier les traitements

conservateurs. Il existe une technique préservant les tissus qui peut être proposée en première intention. L'érosion-infiltration a dans un premier temps été utilisée pour traiter les caries débutantes dans un protocole conservateur sans fraisage ni restauration [3]. Mais l'un de ses effets secondaires est aussi sa capacité à masquer les taches en modifiant les propriétés optiques de l'émail.

Le traitement est généralement réalisé sans anesthésie, sans fraisage et en un seul temps. Cette technique consiste à injecter, au niveau des porosités de l'émail, une résine à très basse viscosité ayant un indice de réfraction proche de l'émail naturel [6, 8]. En effet, les inclusions d'air et d'eau causées pendant le processus cariogène ou lors des pathologies de minéralisation présentent un indice de réfraction plus faible que la substance dentaire d'émail sain. Ceci mène à des décolorations inesthétiques, les taches blanches et plus rarement



Fig.1a et b : Cas clinique de traitement de taches blanches par érosion-infiltration.

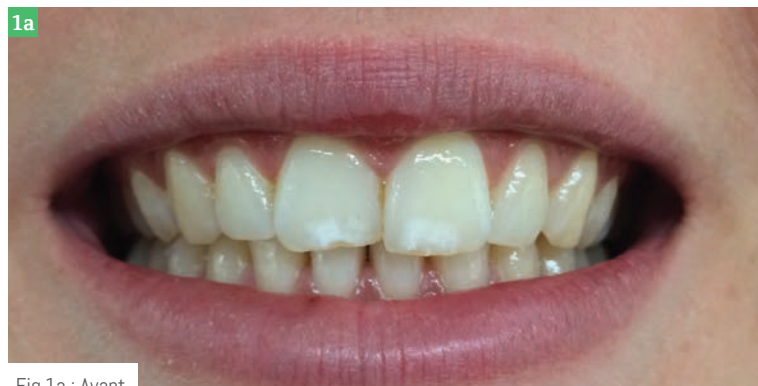

Fig.1a : Avant.

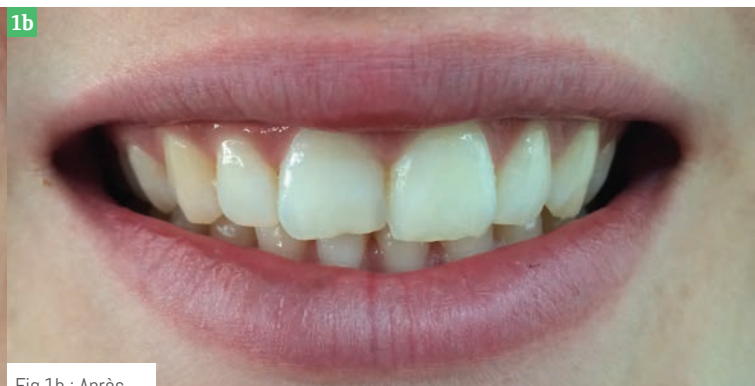

Fig.1b : Après.

il par tion profonde

brunes. L'infiltrant présente un indice de réfraction semblable à celui de l'émail sain et permet ainsi de compenser la différence dans la réfraction. L'aspect de la lésion infiltrée peut ainsi être adapté à l'émail environnant sain. L'infiltration par Icon est indiquée dans les cas de taches liées aux fluoroses, de caries débutantes ou d'hypominéralisation traumatique. L'effet de masque dépendra de la profondeur et de l'activité de la lésion [2].

PROTOCOLE CLINIQUE DE L'ÉROSION- INFILTRATION ICON

1) *Mise en place du champ opératoire, en effet l'utilisation d'acide chlorhydrique à 15 % (Icon-Etch) peut provoquer des brûlures au niveau des muqueuses. Les dents traitées doivent toujours être soigneusement nettoyées et en fonction un léger sablage est nécessaire ; (Fig.2).*

les auteurs

Kévin BOUCHIHA

- Interne en médecine bucco-dentaire, Montpellier, France



Dorian BONNAFOUS

- Sous-section d'odontologie conservatrice et endodontie, Montpellier, France



Bernard LEVALLOIS

- Sous-section d'odontologie conservatrice et endodontie, Montpellier, France



Aiping HUANG

- Hôpital central de Karamay, département de stomatologie, Xinjiang, Chine

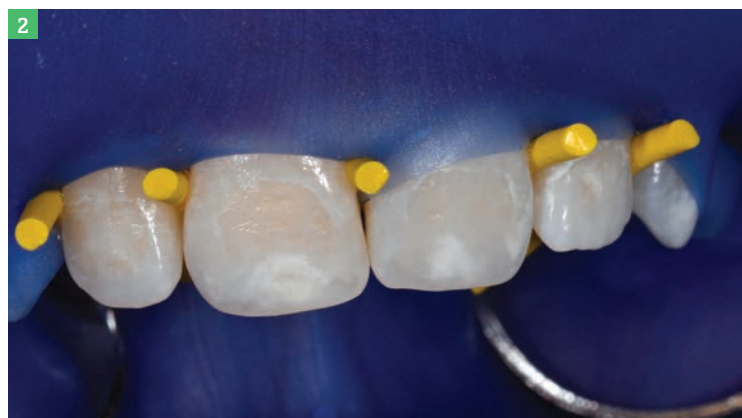

Bruno PELISSIER

- Sous-section d'odontologie conservatrice et endodontie, Montpellier, France



Fig.2 : Mise en place du champ opératoire, l'utilisation d'acide chlorhydrique à 15 % pouvant provoquer des brûlures au niveau des muqueuses.



ÉDITION
COMMUNICATION
RÉDACTION

Soignez votre communication,
confiez-la
à un expert

Renseignements et devis personnalisés
au (0)1 49 85 60 48 ou com@edpsante.fr

edpsante.fr

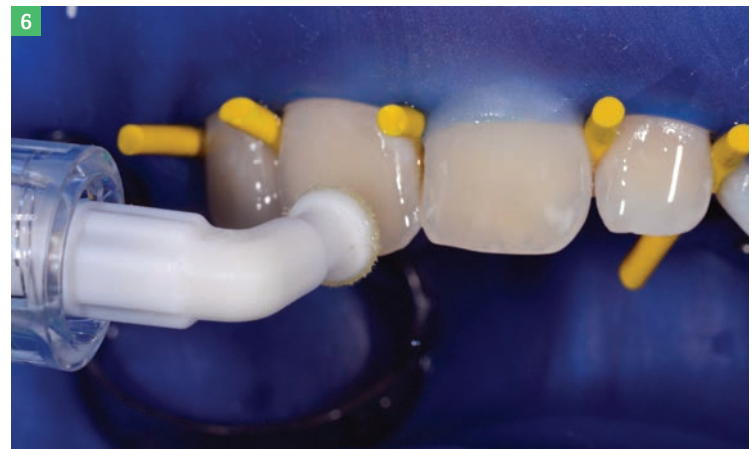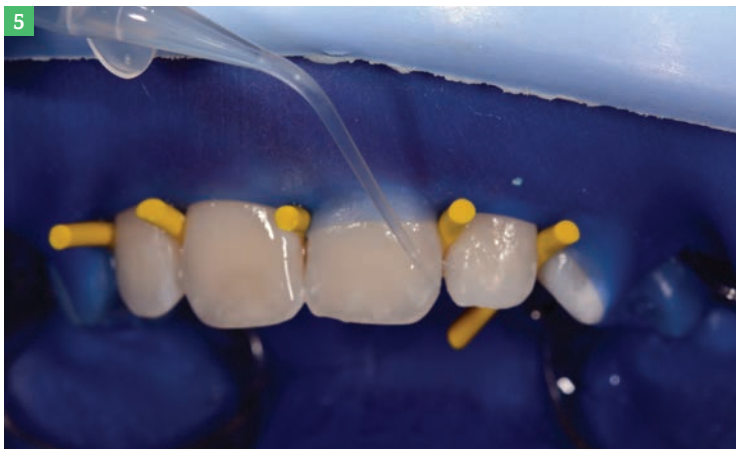
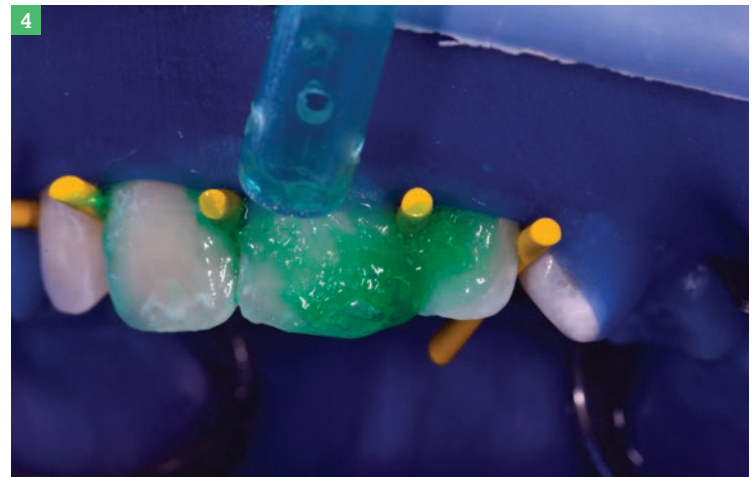

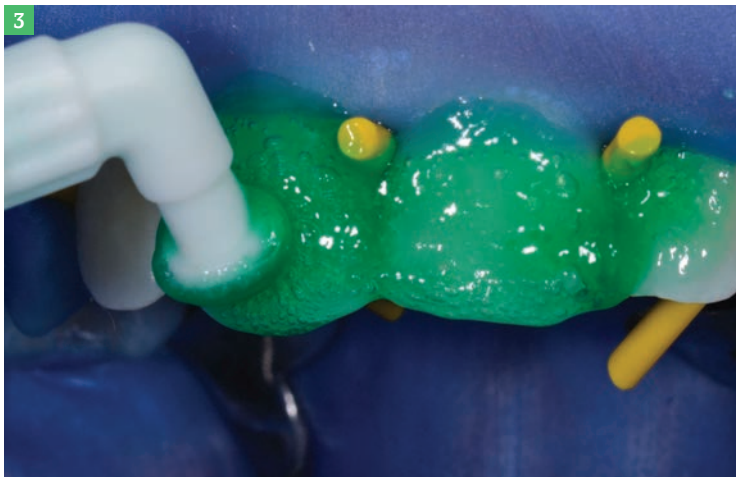
Fig.5 : Application d'Icon-Dry, pour évaluer le changement de teinte visible et voir l'atténuation de la tache en laissant agir 30 secondes (éteindre l'éclairage opératoire).

Fig.6 et 7 : Application de la résine Icon-Infiltrant pendant 3 minutes puis une photopolymérisation est faite pendant 40 secondes après avoir éliminé les excès de matériau.

2) Application d'Icon-Etch pendant 2 minutes, puis rinçage à l'eau et séchage à l'air pendant 30 secondes pour ces 2 étapes; (Fig.3 et 4).

3) Application d'Icon-Dry, pour évaluer le changement de teinte visible et voir l'atténuation de la tache en laissant agir 30 secondes (éteindre l'éclairage opératoire); (Fig.5). S'il n'y a pas de changement visible de teinte, il faut revenir à l'étape 2. Normalement on peut répéter 3 à 4 fois les premières étapes.

4) Application de la résine Icon-Infiltrant pendant 3 minutes puis une photopolymérisation est faite

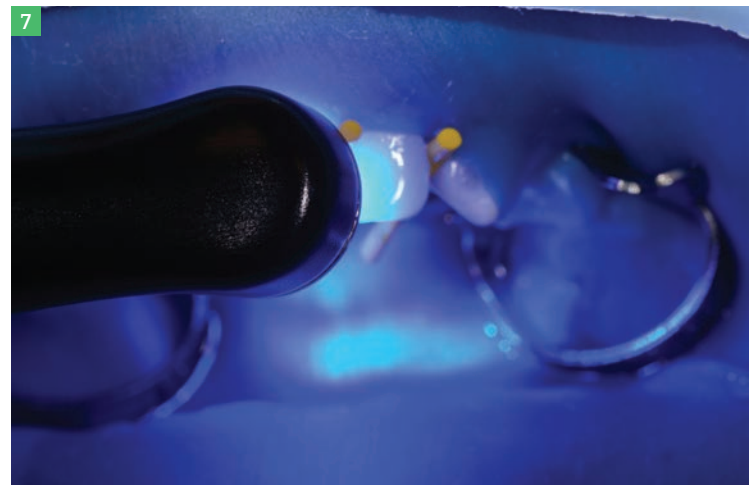
pendant 40 secondes après avoir éliminé les excès de matériau. Il est indiqué de répéter l'infiltration pendant 1 minute, d'éliminer à nouveau les excès, puis de photopolymériser pendant encore 40 secondes; (Fig.6 et 7).

5) Après avoir retiré la digue, un polissage soigneux à l'aide de disques et cupules doit être réalisé; (Fig.8).

Injecter, au niveau des porosités de l'émail, une résine à très basse viscosité.

CAS CLINIQUE

Une patiente de 25 ans, sans antécédents médico-chirurgicaux, nous est adressée pour une gêne esthétique liée à la persistance d'une tache colorée disgracieuse malgré un éclaircissement interne et externe. La localisation au

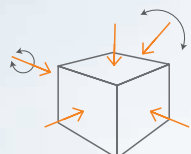


niveau du bord libre de l'incisive centrale maxillaire droite et le caractère circonscrit, asymétrique et unitaire oriente le diagnostic vers une hypo-minéralisation d'origine traumatique; (Fig.9a et 9b). Celle-ci correspond à une lésion profonde (hypo-minéralisation de sub-surface sous une couche de surface relativement bien minéralisée) sur laquelle l'érosion-infiltration

seule est insuffisante et ne donne pas le résultat escompté. Une éviction tissulaire est donc nécessaire. Afin de limiter cette dernière, l'association avec l'érosion-infiltration profonde est envisagée. Nous allons donc réaliser une éviction tissulaire superficielle pour ensuite permettre une infiltration de la résine plus en profondeur.

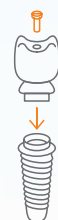PERMAFORM®

La solution implantaire permanente et flexible



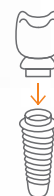Précision

haute technologie
CFAO, usinage 5 axes



Facilité

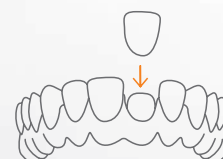
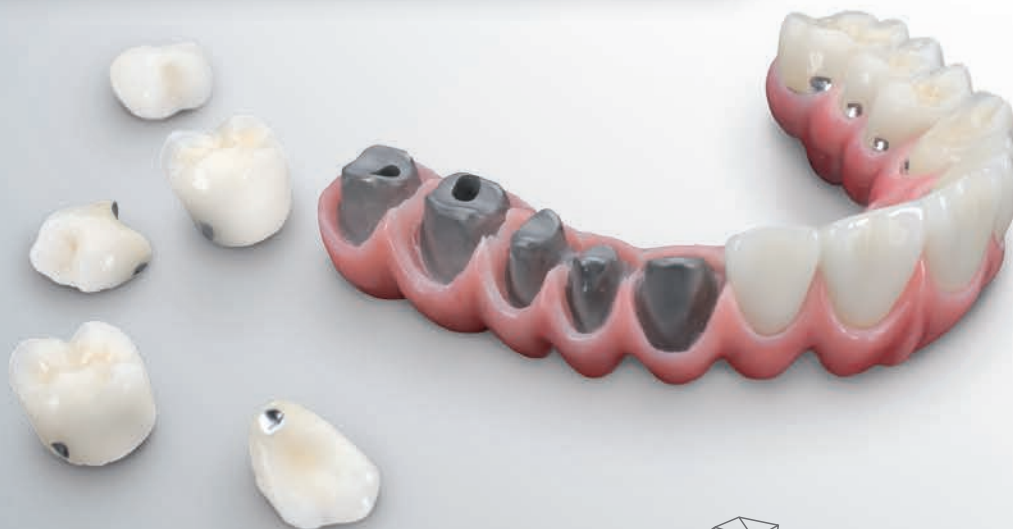de pose
de la prothèse
transversée



Esthétique

de la prothèse
scellée

CONCEPT DU «THIMBLE CROWN» EN PROTHÈSE SUPRA-IMPLANTAIRE



Sérénité

d'une solution globale
en «direct implant»



Et toujours
la performance reconnue
d'un service certifié ISO 9001:2015
et d'une production ISO 13485:2012



Résistivité

des matériaux
(titane ou zircone)

+33 1 53 38 64 66

46-56, rue des Orteaux | 75020 PARIS | www.labocast.org



LABOCAST
Modern Dental Group

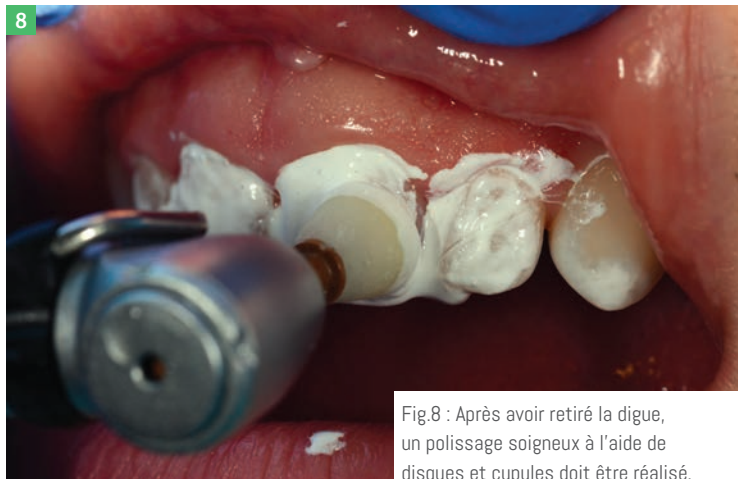
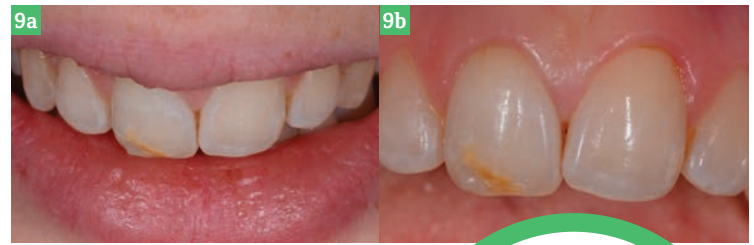

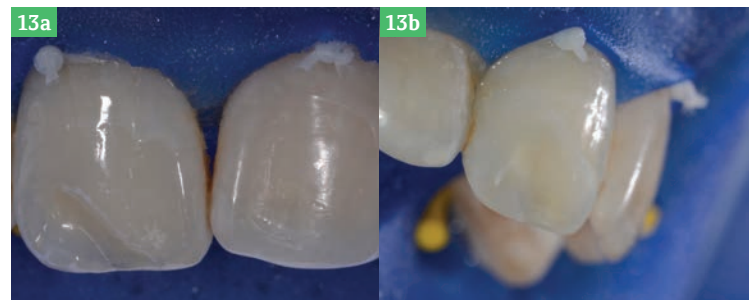
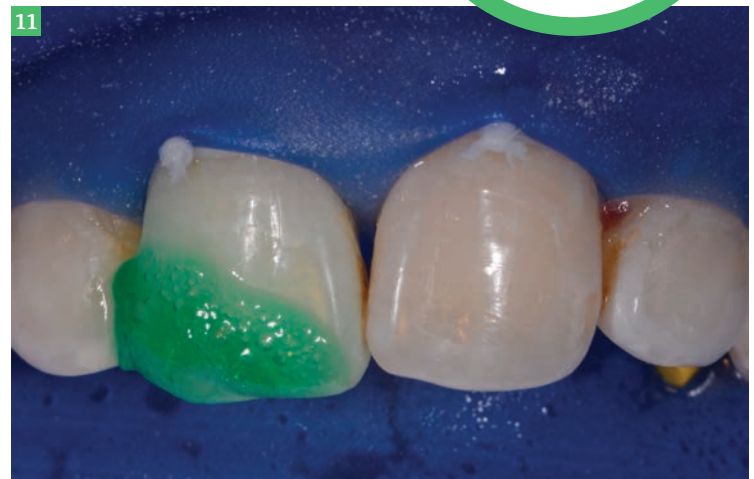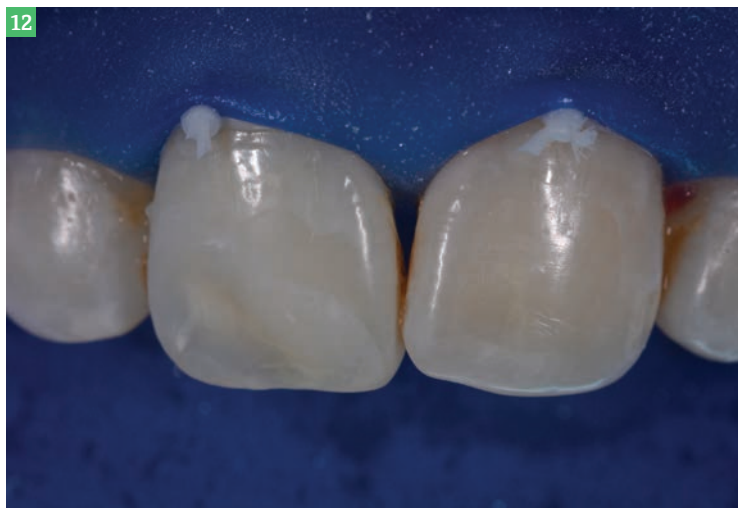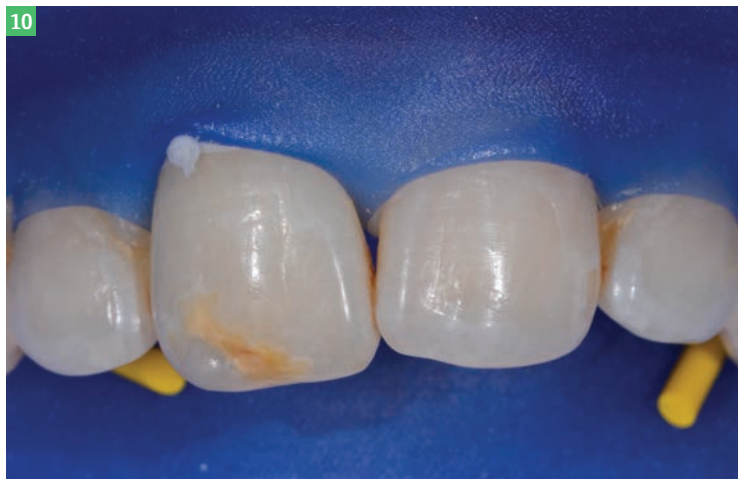Fig.8 : Après avoir retiré la digue, un polissage soigneux à l'aide de disques et cupules doit être réalisé.



CAS CLINIQUE (Fig.9 à 15)

Fig.9a et 9b : Cas clinique initial.
Fig.10 : Mise en place du champ opératoire.
Fig.11 : Application de l'acide.
Fig.12 : Résultat intermédiaire.
Fig.13a et 13b : Résultat après infiltration.

Réaliser une éviction tissulaire superficielle pour permettre une infiltration de la résine plus en profondeur.



La mise en place du champ opératoire est un préalable indispensable à tout traitement d'érosion-infiltration afin d'isoler notre site opératoire du reste de la bouche mais également pour protéger les tissus mous de l'action des produits utilisés, notamment de brûlure pouvant être liée à l'utilisation de l'acide

chlorhydrique à 15 % ; (Fig.10). Une fine couche de surface est éliminée par un brossage superficiel de la surface à l'aide d'une fraise diamantée au niveau de la lésion. Un sablage à l'oxyde d'aluminium à 50 microns est ensuite réalisé afin de retirer entre 100 et 300 microns d'émail pour relocaliser le plafond de la lésion.

L'INFILTRATION DE LA RÉSINE

Un premier traitement à l'acide chlorhydrique 15 % est réalisé (*Icon Etch*) pendant 2 minutes, en veillant bien à assurer un frottement pour faciliter la pénétration de l'acide. Un rinçage minutieux pendant 30 secondes est réalisé afin d'éliminer l'acide, suivi d'un séchage ; (Fig.11). Nous réalisons ensuite l'application d'alcool (*IconDry*) afin d'évaluer si nous avons atteint le plafond de la lésion. Si nous observons une diminution de l'opacité de la tache, cela signifie que l'infiltration de la résine sera efficace en raison de la

proximité de leur indice de réfraction. Dans notre cas, l'opération de mordantage est répétée jusqu'à ce que, après érosion, l'alcool entraîne une modification optimale des propriétés optiques. Trois répétitions ont été nécessaires pour obtenir après infiltration d'alcool le masquage de la lésion, signe que l'infiltration de la résine est possible ; (Fig.12).

On note également que l'on a une faible perte de substance après traitement mécanique et chimique sans perte tissulaire au niveau du corps de la lésion ; (Fig.13a et 13b).

2500 PATIENTS⁽¹⁾ ONT UTILISÉ LISTERINE[®] TOUS LES JOURS PENDANT 6 MOIS



LUTTE CONTRE LA PLAQUE

Près de 7 fois plus de sites sans plaque après 6 mois vs méthodes mécaniques*¹⁻²



RESPECT DE L'ÉQUILIBRE DE LA FLORE

Pas de modification significative de la flore bactérienne saprophyte³



SANS RISQUE DE COLORATION⁴

Une formule unique aux 4 extraits d'huiles essentielles**

COMMANDEZ DES ÉCHANTILLONS POUR VOS PATIENTS



<http://pro.gamme-listerine.fr>

Echantillons de Listerine® Total Care et Listerine® Total Care Zero 95 ml pour vos patients
Réservé aux cabinets dentaires en ville en France métropolitaine

OSEZ L'EFFICACITÉ AU QUOTIDIEN



* Hors Listerine® Traitement sensibilité et Listerine® soin blancheur

** Thymol, Salicylate de méthyle, Menthol, Eucalyptol sur la gamme Listerine® cosmétique, hors Listerine® soin blancheur

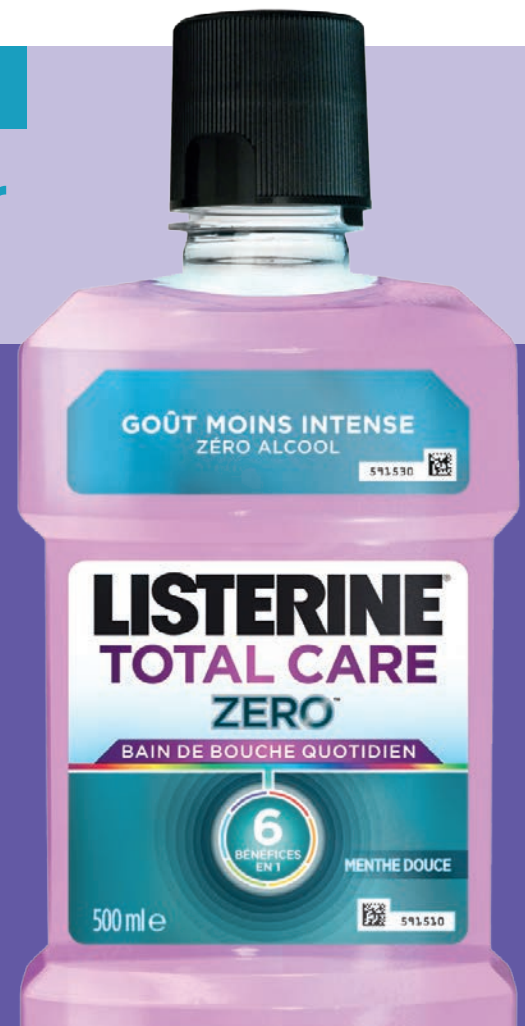1 - Araujo M et al. Meta-analysis of the effect of an essential oil containing mouthrinse on gingivitis and plaque. J Am Dent Assoc. 2015;146(8):610-622.

2 - Based on a meta-analysis in Araujo et al and/or post-hoc study analyses.

3 - Minah et al. Effects of 6 months use of an antiseptic mouthrinse on supragingival dental plaque microflora. J. Clin. Periodont. 1989; 16: 347-352.

4 - Charles et al. Comparative antiplaque and antigingivitis effectiveness of a chlorhexidine and an essential oil mouthrinse. J Clin Perio 2004; 31:878-884.

Johnson & Johnson Santé Beauté France - SAS au capital de 153 285 948 € - RCS Nanterre 479 824 724. Siège social : 1, rue Camille Desmoulins - 92130 Issy-les-Moulineaux Locataire Gérant de Vania Expansion SAS pour les produits Vania, Kotydia et Nett. M17LI072APP.

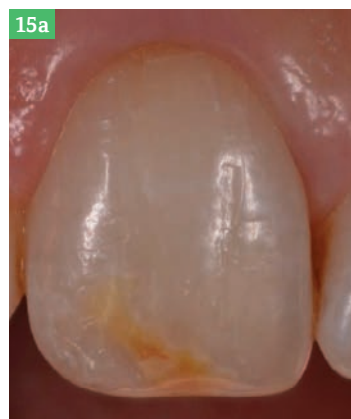


► clinique : K. BOUCHIHA, D. BONNAFOUS, B. LEVALLOIS, A. HUANG et B. PELISSIER

ESTHÉTIQUE

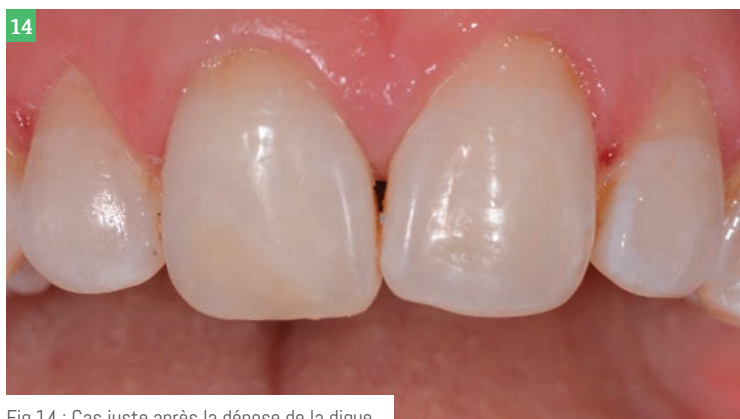

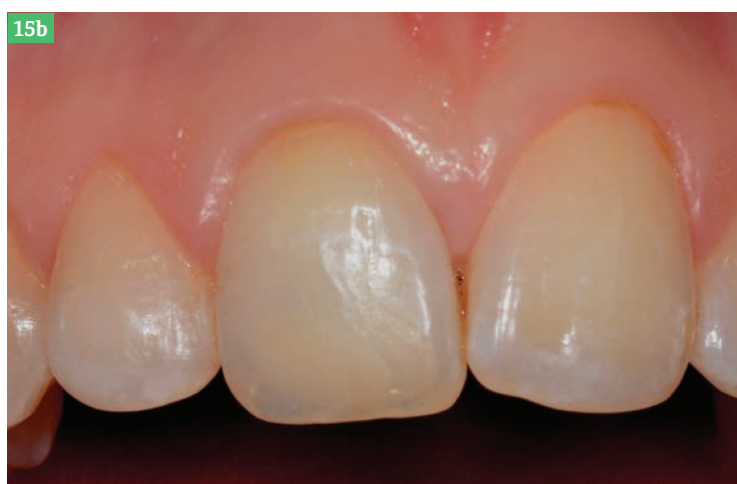Fig.14 : Cas juste après la dépose de la digue.



une luminosité moindre DE. Pour la dentine, *Essentia* utilise 3 composites dentine (teintes claire LD, intermédiaire MD et sombre DD) dont la saturation augmente et l'opacité diminue afin de correspondre au processus naturel de vieillissement. On obtient 4 combinaisons essentielles pour les restaurations composites antérieures. Il existe aussi une teinte universelle U très adaptée pour les restaurations postérieures ainsi qu'un « *masking liner* » intéressant dans certains cas.

La résine *Icon-infiltrant* (résine hydrophobe de faible viscosité) est mise en place pendant 3 minutes. Un frottement mécanique est assuré avec l'embout applicateur pour favoriser la diffusion de la résine dans les pores de la lésion, à l'abri de toute source lumineuse pour éviter une polymérisation précoce de la résine qui s'opposerait à sa diffusion efficace. L'alcool a permis au préalable de réaliser la déshydratation nécessaire à l'infiltration de la résine. La photopolymérisation est réalisée ensuite pendant 40 s. La mise en place de l'infiltrant est répétée une seconde fois selon le même protocole avec un temps d'application réduit à 1 minute avant photopolymérisation. On note cependant après infiltration une perte de substance limitée nécessitant une restauration par résine composite ; (Fig.13a et 13b).

Une restauration par résine composite est réalisée sans traitement préalable de la surface, la résine *Icon-infiltrant* servant d'adhésif. Nous avons utilisé ici le nouveau composite *Essentia* de GC. Nous avons utilisé 2 teintes, la teinte MD pour la dentine et celle LE pour une fine couche d'émail. Un polissage minutieux est ensuite réalisé ; (Fig.14). *Essentia* de GC fait appel à deux composites émail, l'un avec une luminosité élevée LE et l'autre



Nous avons pu obtenir un bon résultat final. Cette thérapeutique s'inscrit bien dans la dentisterie « *a minima* » adhésive. Pour des résultats esthétiques optimisés, un coffret supplémentaire peut être utilisé. Il comprend un composite opalescent OM ainsi que des colorants BM (*black modifier*), RBM (*red-brown modifier*) pour les sillons postérieurs ou fêlures et WM (*white modifier*) pour les taches blanches. Grâce à la combinaison de l'érosion-infiltration et la mise en place d'un composite, nous avons pu obtenir un résultat correct ; (Fig.15a à 15c).

CONCLUSION

L'érosion-infiltration profonde se révèle être une technique de choix face aux hypo-minéralisations de l'émail qu'elles soient liées à la fluorose ou d'origine traumatique. Le diagnostic est très important car l'effet de masque dépendra de la profondeur et de l'activité de la lésion. Nous avons réalisé de nombreux cas cliniques [4, 5] en corrélation avec la littérature qui nous rapportent de nombreux succès thérapeutiques [8]. Cependant, il faut bien suivre le protocole et surtout l'étape de polymérisation en raison du manque de recul clinique sur le vieillissement du matériau. ☺

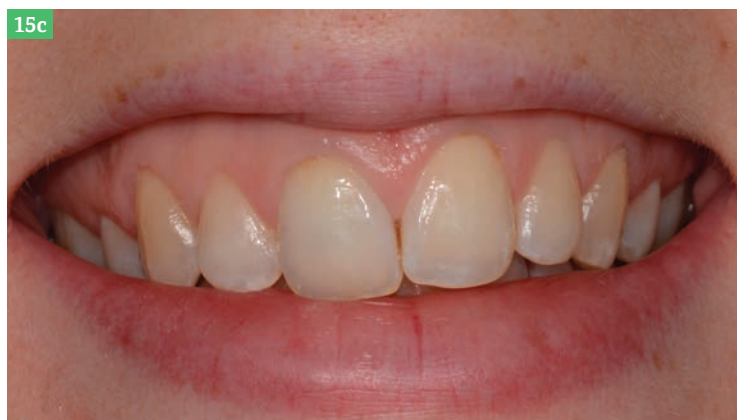

Fig.15a : Cas initial.

Fig.15b et 15c : Résultat clinique à 3 mois.

la biblio'

- [1] ATTAL JP., DENIS M., ATLAN A., VENNAT E., TIRLET G. : « L'infiltration en profondeur : un nouveau concept pour le masquage des taches de l'émail – Partie 1. » *Inf Dent* 2013, 19 : 74-79.
- [2] DENIS M., ATLAN A., VENNAT E., TIRLET G., ATTAL JP. : « L'infiltration en profondeur : un nouveau concept pour le masquage des taches blanches : traitement d'une fluorose sévère. Partie II. » *Inf Dent* 2014;5:18-23.
- [3] LASFARGUES JJ., BONTE E., GUERRIERI A., FEZZANI L. : « Inhibition carieuse par infiltration résineuse. » *Real Clin* 2011;22:257-267.
- [4] MISTRAL M., ASTIE Y., DOMINICI G., PELISSIER B. : « L'érosion/infiltration : à propos d'un cas clinique. Part.1. » *CDF*, n°1722 :29/09/16 : 39-42.
- [5] MISTRAL M., ASTIE Y., DOMINICI G., PELISSIER B. : « L'érosion/infiltration : à propos d'un cas clinique. Part 2. » *CDF*, n°1723: 06/10/16 :47-50.
- [6] MUNOZ MA et al. : « Alternative esthetic management of fluorosis and hypoplasia stains : blending effect obtained with resin infiltration techniques. » *J Esthet Restor Dent* 2013 25 : 32-39.
- [7] PARISS., MEYER-LUECKEL H. : « Masking of labial enamel white spot lesions by resin infiltration-a clinical report. » *Quintessence Int* 2009 ; 40 : 713-718.
- [8] TIRLET G., CHABOUIS HF., ATTAL JP. : « Infiltration, a new therapy for masking enamel white spots: a 19-month follow-up case series. » *Eur J Esthet Dent*. 2013 Summer ; 8(2):180-90.

SOLUTIONS

Cabinet dentaire

Découvrez dans nos prochains numéros :

Stratégie

- L'AVENIR EST-IL AU REGROUPEMENT ?
- LE COMBAT CONTRE LES MUTUELLES EST-IL PERDU D'AVANCE ?

Gestion

- QUEL STATUT JURIDIQUE CHOISIR POUR MON EXERCICE ?

Management

- LOI TRAVAIL, CE QUI CHANGE POUR VOS ÉQUIPES
- COMMENT S'Y PRENDRE POUR NE PAS RATER SON RECRUTEMENT ?

Organisation

- COMMENT DÉSENGORGER SON AGENDA ?



Mais aussi, les actualités, des interviews, des reportages et 32 pages de guide pratique tous les mois !



Ne ratez pas le **nouveau magazine de management du cabinet dentaire !**

ABONNEZ-VOUS EN AVANT-PREMIÈRE !

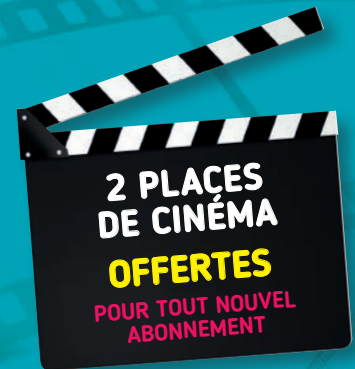

99€

(au lieu de ~~150€~~)

* OFFRE VALABLE JUSQU'AU 31/12/17

10 NUMÉROS
+ 5 HORS-SÉRIES
+ LA VERSION NUMÉRIQUE



ÉDITÉ PAR **edp santé**

10 NUMÉROS + 5 HORS-SÉRIES + VERSION NUMÉRIQUE

OUI, je m'abonne pour 1 an à

SOLUTIONS

Cabinet dentaire



Je renvoie mon bulletin d'abonnement complété à :
EDP SANTÉ
 109 avenue Aristide Briand
 CS90042
 92541 Montrouge Cedex
 abo@edpsante.fr

J'accepte de recevoir des informations du groupe EDP SANTÉ Oui Non et de ses partenaires Oui Non

Nom :

Prénom :

Adresse :

Code Postal :

Tél. :

Ville :

E-mail :@.....

Je règle

- Par chèque à l'ordre de EDP santé
- À réception de facture

Je peux aussi m'abonner sur le site **www.librairie-garanciere.com**

► La gamme de produits

OPAESCENCE GO D'ULTRADENT

Un blanchiment professionnel à domicile

Ces gouttières de blanchiment préchargées de peroxyde d'hydrogène s'ajustent facilement au sourire de chacun de ses patients.

Le blanchiment à domicile avec *Opalescence Go 6 %* est recommandé pour les patients souhaitant un blanchiment professionnel à domicile. Sans prise d'empreinte, sans modèle et sans délais de laboratoire, les gouttières *Opalescence Go* constituent également une solution de suivi après un blanchiment en cabinet. Pratiques, les gouttières préchargées, aux parfums menthe et pastèque peuvent être portées dès la sortie de l'emballage.

UN GRAND CONFORT DE PORT

Le nouveau matériau de gouttière *UltraFit* unique offre un grand confort de port et s'ajuste facilement au sourire de chacun de ses patients. La gouttière douce, fine et souple permet un ajustement aisé et plus précis. La gouttière d'application permettant quant à elle l'insertion et la mise en place. La gouttière recouvrant l'arcade dentaire en intégralité, le gel est davantage en contact avec les dents postérieures. L'ajustement supérieur de la gouttière garantit un contact maximal du gel avec les dents pendant le blanchiment.

PRÉSERVER LA SANTÉ DE L'ÉMAIL

Le gel de blanchiment dentaire *Opalescence* au peroxyde d'hydrogène à 6 % contient du PF (*nitrate de potassium et fluorure*). Ces

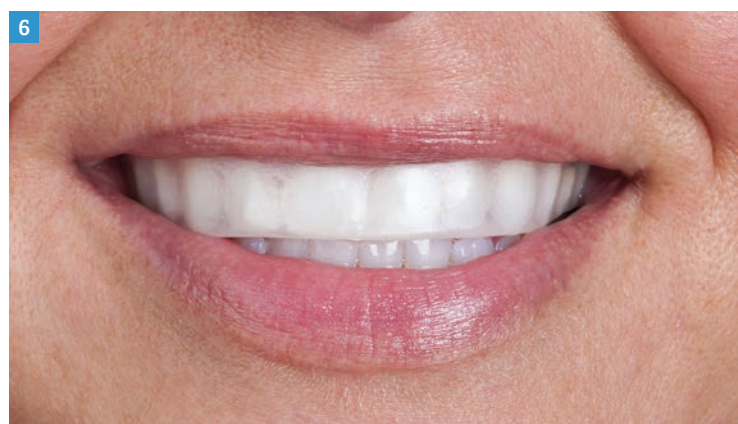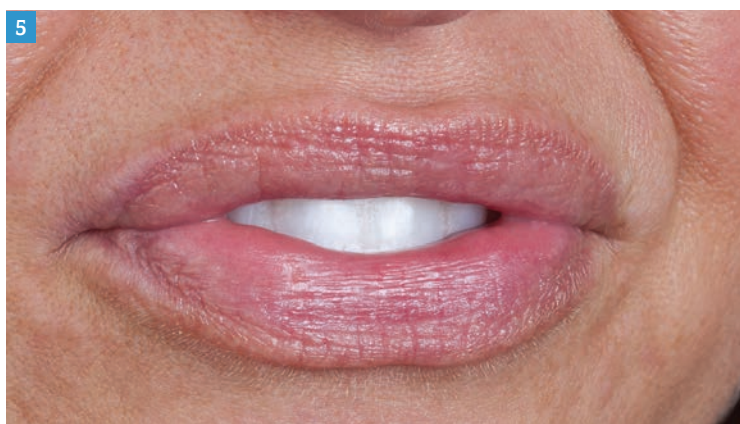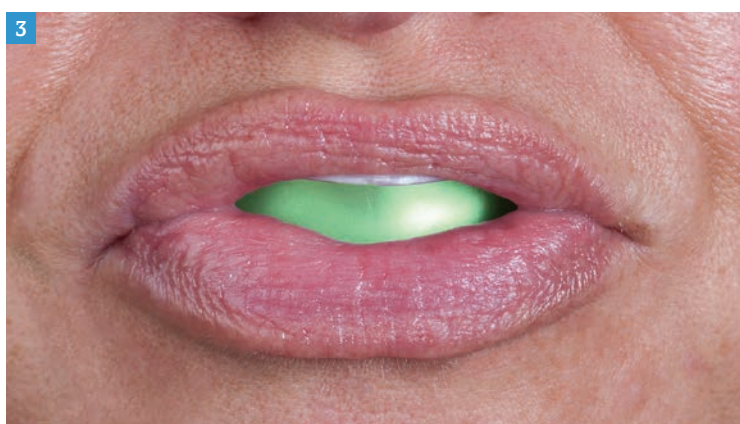substances aident à préserver la santé de l'émail pendant le processus de blanchiment. Il faut porter la gouttière 60 à 90 minutes par jour pendant 5 à 10 jours. La quantité optimale de gel permet un nettoyage facile après le blanchiment.

L'emballage offre une stabilité, une durée de vie et une facilité d'utilisation supérieures. ↻

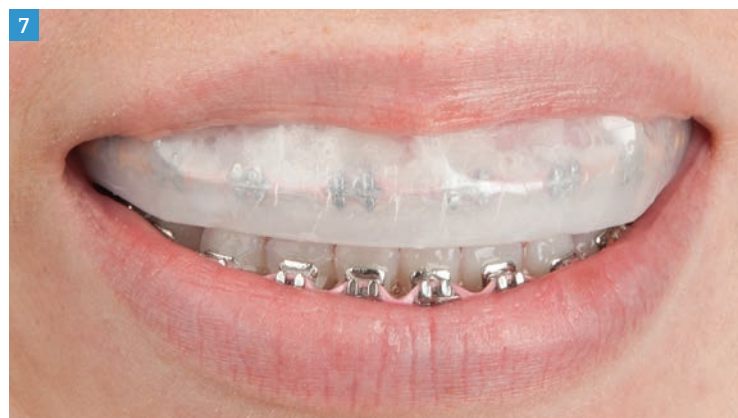

L'ajustement supérieur de la gouttière garantit un contact maximal du gel avec les dents pendant le blanchiment.





- Fig.1 : Sortir la gouttière de son emballage.
 Fig.2 : Centrer la gouttière sur l'arcade.
 Fig.3 : Appuyer doucement sur la gouttière avec la langue ou déglutir.
 Fig.4 : Retirer le porte-gouttière.
 Fig.5 : Appuyer avec la langue ou déglutir de nouveau.
 Fig.6 : Porter la gouttière 6 % pendant 60 à 90 minutes.
 Fig.7 : *Opalescence Go* peut aussi être appliqué lors d'un traitement orthodontique.



Ultradent

Tél. : 0800 00 81 50 - @ : france@ultradent.com - 3w : ultradent.com

► les petites annonces

ÉCHANGES ENTRE PROFESSIONNELS

Pour un maximum de visibilité, le service « Petites Annonces » de Dentoscope vous propose ses formules « TOUT COMPRIS ». Rendez-vous sur : edp-dentaire.fr/petites-annonces pour connaître toutes les modalités !

OFFRE D'EMPLOI

2017-04-14-2 / 13 - MARSEILLE

Nous recherchons, dans le cadre de notre développement, des praticiens omni. ou spécialistes (*toutes spécialités*). Structure très moderne et tous les équipements. Remplissage planning immédiat, patientèle agréable, forte demande pour toutes les spécialités et omni. Merci de nous envoyer vos demandes par mail.

Type de contrat : CDI

Tél. : 06 20 88 57 10

@ : centredentairemarseille6@gmail.com

ERRATUM : Une erreur s'était glissée précédemment dans l'adresse mail. Nous vous prions de nous en excuser.

2017-08-17-1 / 34 - CAP D'AGDE

Cabinet dynamique recrute assistante administrative temps plein, expérimentée dans la profession, sérieuse avec esprit d'équipe (2 praticiens, 2 assistantes).

Tél. : 04 67 26 18 00

@ : fleury.bonnemaire@wanadoo.fr

2017-06-06-2 / 94 - JOINVILLE-LE-PONT

Les espaces *Santea* recrutent des chirurgiens-dentistes. Nous mettons à votre disposition un plateau technique ultra-moderne avec panoramique 3D, *cone beam*, téléradiographie, *réciproc Gold* et digue, 1 assistante dédiée ainsi qu'un service administratif performant. Labo. intégré à l'espace. Une rémunération de 30 à 33%. Type de contrat : CDI. Type d'expérience : Débutant accepté.

Tél. : 01 45 11 88 88

@ : contact@santea-france.com

Collaboration

2017-06-01-2

18 - LIGNIÈRES

Important cabinet dentaire entre Châteauroux et Bourges, recherche un collaborateur/collaboratrice à temps plein. Équipements attractifs (*cone beam*, *Cerec*, *implanto*, *Nobel*, *microscope opératoire*, 2 postes *Kavo haut de gamme*), 3 assistantes, chiffre d'affaires motivant. Si vous êtes intéressé(e), veuillez s'il vous plaît nous contacter par mail.

@ : gquere001@cegetel.rss.fr

2017-10-12-4 / 18 - VIERZON

Recherche collaborateur(*trice*) pour deuxième fauteuil bientôt vacant dans une région à forte demande. Association possible. Type d'expérience : débutant accepté.

Tél. : 06 71 22 54 99

2017-08-30-1 / 38 - BIOL

Je suis le Dr Arnaud Besombes-Vailhe et je recherche un collaborateur pour mon cabinet. Temps de travail à définir. Il s'agit d'un second fauteuil. Il y a une assistante et un aide dentaire. Le cabinet est informatisé *Julie*. Capteur num. optique. Type d'expérience : débutant accepté.

Tél. : 04 74 92 22 13

@ : ab-v@wanadoo.fr

2017-10-21-1

87 - ORADOUR-SUR-GLANE

15 min. Limoges, SCM 3 praticiens, cherche collaborateur(*trice*) pour fauteuil existant, assistantes, pano., informatique, omnipratique, paro., implanto., ortho.

Tél. : 05 55 03 13 18

@ : philippe.milor@orange.fr

2017-06-14-1 / 91 - MÉRÉVILLE

Collaboration disponible en sep./oct. 2017. Cabinet 2 fauteuils, 3 assistantes, enviro. *Julie*, chaîne *Sirona* complète, *cone beam*, *CTélerec*, et bloc implanto.

Tél. : 06 81 29 19 83

@ : corpechotmc@wanadoo.fr

2017-07-07-2 / 94 - CHAMPIGNY

Belle structure sur Champigny, installé depuis 22 ans, je recherche un collaborateur à temps plein pour remplacer poste existant.

Tél. : 06 11 69 32 05

@ : dr.valerie@klejman.fr

dentoscope

Journal + Internet
la formule gagnante
de toutes vos annonces

Collaboration ODF

2017-06-23-2

36 - CHÂTEAUROUX

Cabinet d'orthodontie exclusive recherche collaborateur(*trice*) en vue d'association. Région sous-dotée en ODF. Équipe performante (2 secrétaires, 2 assistantes, 1 coordinatrice). Plein c.v. En Rdc, spacieux (250 m²), lumineux et moderne. 3 fauteuils + 1 prééquipé.

Tél. : 02 54 07 00 54

@ : beatriceclarisse@yahoo.com

CABINET Ventes


2017-07-04-1

01 - LAGNIEU

Proximité Lyon, vends cabinet tenu durant 40 ans cause retraite. Cabinet omnipratique avec ODF, 3 praticiens en SCM. Chirurgie implantaire à développer dans salle dédiée. C.A. moyen de plus de 500 000 € avec 10 semaines de congés. Possibilités d'accompagnement en collaboration.

Tél. : 04 74 34 80 55

@ : patrick.dupuy@netmedicom.com



2017-09-11-2

01 - PRIAY

Cause retraite en décembre 2017. Vends part dans cabinet omnipratique, au sein d'une SCM de 2 praticiens, dans maison médicale, patientèle agréable. Rez-de-chaussée de 80 m², réagencement récent, fauteuil *Sirona*, panoramique *Orthophos XG*, informatique 2 postes *Julie*, climatisé, loyer faible, possibilité 2^e fauteuil (*prééquipé*). C.A. 150 K€ sur 2j/semaine - 10 mois (*à développer*). 2^e praticien part dans 12 mois. Accompagnement assuré.

Tél. : 06 34 35 48 94

@ : labrunie.lydie@hotmail.fr

2017-06-19-4 / 03 - MALICORNE

Proche Montluçon, ZRR. Idéal pour 2 praticiens, bâtiment construit en 2008, 230 m², PMR, aux normes en vigueur, parking privé. Avec ou sans les murs, avec ou sans matériel. Cabinet très bien équipé, matériel récent et entretenu, 2 salles de soins + 1 prééquipée (*salle implanto par exemple*), 2 bureaux, salle avec radio panoramique, salle de stérilisation ergonomique, salle de repos, vestiaires, salle d'attente, accueil, radio RVG, cabinet informatisé. Locaux spacieux, lumineux, bien agencés, patientèle importante.

C.A. 600 K€ à deux praticiens, 3,5 jours par semaine et 10 semaines de congés. Cadre de travail et de vie très agréables.

Vous pouvez nous contacter pour tous renseignements complémentaires.

Tél. : 06 74 36 15 11 / 06 42 91 84 43

@ : dr.sylvie.albert@gmail.com / carine.hospital@orange.fr

2017-09-20-4 / 03 - VICHY

À vendre cabinet dentaire de *standing* dans un environnement urbain de valeur. Activité omnipratique. Plateau technique très complet. 2 fauteuils, panoramique, *Cerec*, etc. Exercice de qualité dans un cadre de vie idéal. Audit expertise complet disponible.

Tél. : 07 85 89 03 22

@ : contact@hippocrate-transactions.fr
3w : hippocrate-transactions.fr

2017-07-23-3 / 06 - CANNES

Cabinet agréable disposant d'un excellent emplacement en plein centre de Cannes. Excellent état. Normes accessibilité handicapés. Vente pour départ prochain à la retraite. Praticien exerçant seul sans personnel. 60 m², loyer mensuel : 1200 € charges comprises. Possibilité d'achat des murs. Équipements : 2 fauteuils dentaires opérationnels entièrement financés (*Sirona C2* et *Fly 2000* de *Stern Weber*) - 2 radios rétro-alvéolaires - capteur Wi-Fi *Careastream 6 500* - Logiciel *Logos*. C.A. moyen réalisé sur les trois dernières années : 145 000 €, pour 4 jours travaillés par semaine, 9 mois par an et sans assistante. Possibilité rapide d'évolution. L'implanto. ne demande qu'à être dev.

Tél. : 06 62 17 66 60

@ : c-mallet6@wanadoo.fr

Pour vos annonces dentaires, misez sur la force de diffusion de notre groupe !

AVEC NOS PACKS, DIFFUSEZ VOS ANNONCES



Sur internet : le site edp-dentaire

10 000 visiteurs par mois
30, 60 ou 90 jours.

+ **Dentoscope** :
envoyé aux 27 000 cabinets
dentaires de France
métropolitaine.

+ **Orthophile** :
lu par 50 % des orthodontistes.

MAXIMISEZ VOTRE EFFICACITÉ AVEC :

+ des options de diffusion presse
dans **Indépendentaire** diffusé à 10 000 exemplaires.

+ des options de visibilité
(photos, mise en avant, etc.)



Pour passer votre annonce, une seule adresse :
www.edp-dentaire.fr onglet « petites annonces »


Support téléphonique au 06 73 85 58 29

► les petites annonces

ÉCHANGES ENTRE PROFESSIONNELS

2017-10-06-2 06 MANDELIEU

À voir d'urgence ! Cause cessation activité libérale, vends cabinet tenu 25 ans, dans SCM 3 praticiens, très bonne entente, patientèle fidélisée dans secteur recherché en croissance permanente. Locaux 140 m² modernes et spacieux dans centre-ville, comprenant 2 autres salles de soins. Parking gratuit au pied de l'immeuble. En commun : salle de sté., 2 bureaux, vaste espace d'accueil, salle de chirurgie, salle de radio panoramique avec *cone beam Planmeca*, informatique *Julie* en réseau 8 postes, assistante à mi-temps. Fauteuil *Belmont* 2011, RVG, clim. et peinture neuves. Pas de crédit personnel, un *leasing* SCM finissant en 2018. C.A. moyen 220 K€, fort potentiel.
@ : hussenet.jean@gmail.com



2017-06-12-1 / 13 - MARSEILLE

1^{er} art, idéal pour jeune confrère voulant s'installer en toute sécurité, cède pour un prix symbolique, cabinet avec 2 fauteuils, matériel TBE, un peu d'implantologie, dans bel immeuble. C.A. en baisse pour convenance personnelle (*cumul emploi retraite*) à remonter facilement.
Tél. : 06 09 09 02 22 le soir
@ : allignol@aol.com

2017-06-21-4 / 13 - MARSEILLE

Vends 11^e art, dans centre médical avec 3 dentistes et autres spécialités, parking... Cabinet exposé plein sud avec une salle de soins très bien équipée et son bureau indép. En commun : bloc opératoire, salle de radio (*cone beam 2D+3D*), salle de stérilisation. C.A. 400 K€ - prix de vente : 150 K€.
Tél. : 04 91 87 61 67
@ : doc.rigaud@yahoo.fr
3w : vente-cabinet-dentaire-st-marcel-26.websself.net

2017-10-30-2

13 - SAINT-MARTIN-DE-CRAU
Cause retraite vends cabinet très agréable dans bâtiment récent très bien agencé. Rdc avec accès direct. Parking. Omnipratique approche globale orientée paro, implanto sur 2 fauteuils ; tb équipés : pano,

informatique réseau *Julie*, RVG, caméra buccale. Patientèle importante et fidèle. Site Internet avec photos. C.A. : 400 K€. Possible 2 praticiens. Idéal couple (*très beau logement mitoyen à céder*).
Tél. : 04 90 47 32 26

2017-06-20-2 26 - ROMANS-SUR-ISÈRE

40 000 €. Vends cabinet dentaire, cause changement de région. Omnipratique/implantologie. Locataire, matériel récent sf fauteuil. Patientèle très agréable, très bon réseau de confrères et collaborateurs (*prothésistes, assistante*). Idéal pour débiter dans la région, 2 h de la mer, 1 h 30 de Lyon, 1 h de Grenoble, 20 min de Valence.
Tél. : 06 07 82 38 07
@ : corinnegarciaperso@gmail.com

2017-06-20-1 / 27 - SERQUIGNY

À vendre cabinet avec murs, C.A. : 400 K€. Rdc centre-ville, parking privé, appartement 70 m², à 5 min d'une gare (*cabinet 20 K€ et murs 120 K€*).
Tél. : 06 98 27 76 25
@ : drlgautier@gmx.fr

2017-10-16-1 / 27 - ÉVREUX

Cède petit cabinet ODF, expansion assurée. Longue présentation possible, toutes solutions envisageables.
Tél. : 06 61 82 67 09

2017-07-25-1 / 33 - PESSAC

Cède cabinet dentaire entièrement rénové en juillet 2015 (*peinture et mobilier*) cause déménagement. Tout l'équipement est très récent juillet 2015 et janvier 2016 (*compresseur et aspiration Cattani, fauteuil Adec, Icare+, IClave, Bac US, turbines et contre-angles, Panoramique 2D Plus (possibilité de coupes 3D) Trophy, deux radios RVG Sirona, logiciel Julie...*). Cabinet de 115 m² avec deux salles de soins aménagées, une salle panoramique et une pièce pouvant être aménagée en salle chirurgicale ou cabinet paramédical. Orientation omnipratique/paro.
Tél. : 07 87 11 68 67
@ : dr.lauraandres@gmail.com

2017-07-17-1 37 - LODÈVE

Cabinet d'omnipratique. *Visiodent*, 2 fauteuils avec radio rétro-alvéolaire. Équipement endo, radio panoramique *Kodak*, stérilisateur *Melag*.
Tél. : 09 81 46 30 29
@ : boiteasourire34@gmail.com

2017-10-17-1

41 - ROMORANTIN-LANTHENAY
En Sologne, à 200 km de Paris : stomato. à activité majoritairement orthodontique répondant à une forte demande locale. Cause retraite, cède cabinet créé il y a 35 ans. Locataire à exercice libéral dans un centre médical avec médecins spécialistes (*dont radiologues*), paramédicaux, et parking.
Tél. : 06 71 50 01 34
@ : dewaele.brigitte@wanadoo.fr

2017-09-20-3 / 44 - NANTES

Dans le centre de Nantes, un cabinet pour des soins omnipratique, implantologie et esthétique. Plateau technique très complet (*2 fauteuils, 1 bloc opératoire, cone beam, stérilisation complète, nombreux périphériques*). C.A. élevé. Pour praticien désireux d'un exercice de qualité.
Tél. : 07 85 89 03 22
@ : contact@hippocrate-transactions.fr
3w : hippocrate-transactions.fr

2017-08-22-1

44 - SAINT-NAZAIRE
Cause retraite décembre 2017, vends cabinet omnipratique tenu 34 ans. Local lumineux de 93 m² en centre-ville. Possibilité 2^e fauteuil (*préinstallé*). Patientèle agréable et variée. C.A. stable pouvant être développé. Assistante qualifiée.
Tél. : 06 62 78 45 61
@ : drab.ch86@orange.fr

2017-05-30-2

44 - SAINT-NAZAIRE
Vends cause retraite fin 2017, cabinet dentaire, centre-ville, parking. Possibilité d'ajouter un 2^e fauteuil. Prix à débattre.
Tél. : 06 32 32 89 80
@ : chlcarpentier@yahoo.fr

2017-09-04-1

45 - MONTARGIS
Cause retraite vends cabinet dentaire, centre-ville, avec ou sans murs, 105 m² en Rdc, 2 équipements, parking.
Tél. : 02 38 98 16 76
@ : jfmc.martin@wanadoo.fr

2017-08-22-2

50 - VALOGNES
Vente cabinet et maison (*gare Paris moins de 3 h, lycée, hôpital, mer à 20 min.*). Cabinet 100 m² et maison 250 m² avec jardin 1 000 m², entrées indépendantes. Les cabinets sont sur jardin et équipés. Pas de personnel à reprendre. Prothésiste à 200 m. Prix global : 420 000 €.
Tél. : 06 05 29 81 67
@ : anne.feyeux@gmail.com

2017-06-12-4

51 - CHÂLON-EN-CHAMPAGNE
Cause retraite au 1^{er} oct. 2017, cède cabinet dentaire tenu 37 ans (*dans SCM avec 2 médecins*). Matériel en bon état, assistante qualifiée, cabinet aux normes PMR. Photos visibles sur site.
Tél. : 06 14 88 27 45
@ : alain.mollet@wanadoo.fr
3w : docteur-alain-mollet@chirurgiens-dentistes.fr

2017-10-03-1

58 - COSNE-SUR-LOIRE
180 km sud Paris, bien situé en centre-ville. Cession cabinet ODF, région plaisante, bord de Loire, proche Sancerre / Pouilly. Patientèle agréable et assurée, avantages fiscaux (ZRR), pano-télé, labo, (*possibilité paro*). Toutes solutions envisageables.
Tél. : 06 18 39 10 71
@ : gabriel.riviere0405@orange.fr

2017-06-01-1

59 - RONCHIN
À louer ou à vendre. À 8 min du centre-ville de Lille, 2 cabinets aux normes PMR (*126 m²*). Parking très facile en face ou à proximité. Construction d'architecte aisément modulable sur vide sanitaire. Cabinet tenu depuis plus de 30 ans. Convierait également à orthodontiste (*absence d'ortho dans la ville depuis 2 ans*).
Tél. : 06 07 15 88 83
@ : gpeuvrel@nordnet.fr

2017-09-20-2

63 - CLERMONT-FERRAND
Cession de parts de SCM, vous exercerez en association dans une structure dentaire apte à satisfaire vos aspirations. Le chiffre d'affaires se situe au-delà de la moyenne de la profession, avec un bénéfice très confortable. Personnel de qualité et compétent. L'audit de ce cabinet est à votre disposition.
Tél. : 07 85 89 03 22
@ : contact@hippocrate-transactions.fr
3w : [hippocrate-transactions.fr/cabinet-dent](http://www.hippocrate-transactions.fr/cabinet-dent)

2017-07-10-1

64 - ANGLET
À vendre cause retraite 09/2017 cabinet tenu 39 ans. Possibilité 2^e fauteuil, situé dans quartier très recherché, à 2 min des plages. Accès handicapé.
Tél. : 05 59 03 98 66 / 07 69 10 31 93
@ : cabdentaire64@gmail.com

Le magazine à offrir à vos patients Pour gagner leur motivation !

Pathologie Mise en page claire et attractive

Explications précises et pédagogiques

64 pages d'explications pédagogiques

Schémas explicatifs

Encadrés informatifs et ludiques

Couverture personnalisable emplacement vierge dédié au cachet du cabinet

Idéal en salle d'attente 

SOURIRE MODE D'EMPLOI

LES THÈMES TRAITÉS :

- La carie (s'en protéger, l'inlay-onlay, la couronne sur dent vivante, la carie avancée, la dévitalisation, les consolidations, la couronne, le remplacement d'une couronne usagée)

- La maladie parodontale
- L'édentation (unitaire, multiple, l'appareil amovible, le bridge, les implants, l'édentation et la prothèse totale)
- Porter un appareil amovible, les soins locaux
- Le kyste

- Après une chirurgie (douleurs, traitement, alimentation)
- Orthodontie
- Problèmes esthétiques
- Taches, colorations et teintés
- Prévention enfantine...

BON DE COMMANDE

OUI, je commande

SOURIRE MODE D'EMPLOI

Je retourne le bulletin avec mon règlement par chèque à l'ordre d'EDP SANTÉ :

SOURIRE MODE D'EMPLOI

EDP Santé
109 avenue Aristide Briand - CS 90042
92 541 MONTROUGE CEDEX
Tél. : 06 73 85 58 29
contact@edpsante.fr

Nom : Prénom :
Adresse :
Code postal : Ville :
Tél. :

Email :@.....

Je choisis la formule suivante (cocher la case correspondant à la formule choisie)

Version papier

- 10 exemplaires
 20 exemplaires

Participation aux frais de livraison :

Version numérique personnalisée

Utilisation illimitée,
avec vos coordonnées
et votre photo en couverture

(notre équipe prendra contact avec votre cabinet afin de créer votre couverture personnalisée)

Tarifs

- 45 € TTC
 82 € TTC

+ 4.50 €

290 € TTC

version numérique

Cette publication vous est offerte par :
Cabinet des Docteurs
Lomchamps, Bernier
et Whiemanois
2, place de la Préfecture
13000 Marseille
Tél. : 04 91 22 56 12
dr-marie-lomchamps.chirurgiens-dent



2017-07-23-2 / 66 - CANET

Cède cabinet omni. dans SCM 2 praticiens, locaux récents aux normes, bien équipé, RVG *Digora*, moteur endo, etc. Avec ou sans murs, étudie toutes propositions.

Tél. : 07 86 07 79 12

@ : luc.gadave66@yahoo.fr

2017-06-16-2 / 68 - FERRETTE

Cause décès brutal, vend cabinet dans SCM. Matériel neuf. Murs également à vendre. Secteur proche frontière Suisse. TB qualité de patientèle, TB renta. Accès handi., parking, pas de travaux à prévoir.

Tél. : 04 67 74 80 24 - @ : contact@d6d.fr

2017-09-06-1 / 69 - LYON

Cédons cabinet très bel emplacement, 1^{er} arrt. 3 fauteuils, salle de chir., sté., labo. de prothèse, salle de radio + *cone beam*, etc. En activité depuis plus de 100 ans dans locaux d'une superficie de 200 m². C.A. élevé. Pour praticiens désireux d'un exercice de qualité dans un environnement d'exception.

@ : cabinetavendre69@gmail.com

2017-09-21-3 / 69 - LYON

Cause retraite prochaine, spécialiste qualifié vend cabinet d'ortho. à Lyon 6^e. Exercice de qualité en solo avec 2 assist., excellente patientèle, prox. nombreux établissements sco. 3 fauteuils *DKL*. Possib. de vente des murs (108 m²). Collab. s'abstenir mais présentation de patientèle.

Tél. : 06 16 60 21 30

3w : vendcabinetdorthodontie.com

2017-09-27-1 / 72 - CHANGÉ

Retraite très proche (*fin 2017*), dommage de fermer mon cabinet étant donné ses atouts et sa patientèle. Situé à 3 km du Mans, fort potentiel dans cadre agréable au sein d'une SCI (*infirmiers + énergétique*). Ttes modalités à étudier.

Tél. : 06 43 69 71 33

@ : jeanjacquesbayle@wanadoo.fr

2017-07-30-1 / 75 - PARIS

Cabinet à céder dans le 15^e arrt de Paris, dans un bel immeuble et dans des quartiers tant résidentiels que commerciaux (*Beaugrenelle, rue du Commerce, rue de Lourmel*), cause départ à la retraite.

Tél. : 06 03 05 48 72

@ : fjacquemin@yahoo.com

**2017-10-12-1
76 - DIEPPE**

Ville, bord de mer, à céder retraite mars 2018, cabinet dentaire situation privilégiée, matériel neuf. C.A. : 285/4 j. Bail par vendeur.

Tél. : 06 72 78 02 47

@ : cdbray@wanadoo.fr

2017-06-18-2 / 79 - NIORT

Cède cabinet dentaire dans un environnement sans concurrence ZRR. Activité omnipratique. Convient à un couple désirant un exercice serein. 2 fauteuils, 1 bloc, 1 panoramique. Excellente rentabilité au vu d'un chiffre d'affaires exceptionnel. Audit expertise complet disponible.

Tél. : 07 85 89 03 22

@ : contact@hippocrate-transactions.fr

3w : hippocrate-transactions.fr

2017-10-22-1 / 83 - FRÉJUS

Est Var. Cède cause retraite cabinet omnipratique, plein centre-ville, pôle médical, locaux récents en Rdc, possibilité 2 fauteuils, toutes formes d'exercice envisageables.

Tél. : 06 87 77 23 57

2017-09-15-1 / 83 - RAMATUELLE

Urgent, cède cabinet situation et cond. de travail except., C.A. sur 3,5 j. 2^e salle op. possible, convient semi-retraite. Clientèle facile, agréable (*en partie étrangère*). Négoc.

Tél. : 04 94 79 28 59

@ : frjammes@aol.com

2017-09-20-5**85 - LA ROCHE-SUR-YON**

Chiffre d'affaires élevé et très bonne rentabilité. 2 fauteuils, 1 pano. Patientèle fidèle et se renouvelant. Le cabinet a près de quarante ans d'histoire. Exercice de qualité dans un environnement peu concurrentiel. Le passage de patientèle peut se dérouler sous plusieurs formes. Audit expertise complet disponible.

Tél. : 07 85 89 03 22

@ : contact@hippocrate-transactions.fr

2017-09-25-2**86 - CHÂTELLERAULT**

Cherche repreneur pour cabinet ODF cause départ à la retraite dans SCM de 3 spécialistes. Personnel qualifié. Locaux spacieux, modernes, bien équipés avec fort potentiel. Possibilité de collaboration avant cession. 1 h 20 en TGV de Paris.

Tél. : 06 82 94 05 19 - @ : gnns@orange.fr

**2017-10-23-1
92 - BAGNEUX**

Cause changement de région pour raisons familiales. Cède parts dans SCM deux praticiens. Le cabinet est proche de Paris, dans le sud des Hauts-de-Seine, dans une ville en plein essor. Les locaux sont neufs et climatisés, aux normes et donnent sur un jardin au calme. Matériel et panoramique récents et de bonne qualité. Assistante. Excellent confort de travail et très bonne rentabilité. Exercice sympa, patientèle fidèle et agréable. Possibilité de collab. dans un premier temps.

Tél. : 06 82 96 22 99

@ : etienne.piponnier@orange.fr

2017-10-11-1**92 - BOIS-COLOMBES**

Cabinet dentaire ouest parisien, très bien situé, agréable, accessible PMR, C.A. moyen 156 000 € en 3 jours et demi par semaine, avec 12 semaines de vacances par an, profit dégagé 50 à 60 % du C.A. Équipement Belmont très fiable, très bon état, entièrement financé, logiciel *Julie*, RVG. Pièce prééquipée 2^e fauteuil, parking couvert, achat murs possible.

@ : kox@gmx.fr

2017-09-07-3**93 - PANTIN**

Cause départ à la retraite, cabinet installé depuis 40 ans, vend cabinet dentaire indépendant dans local 3 pièces de 55 m² en plein centre-ville de Pantin « Triangle d'or ». Un fauteuil, matériel récent, et une pièce inoccupée à louer à une autre profession libérale (*kiné, orthophoniste, orthoptiste...*). C.A. en baisse pour convenance personnelle (*cumul emploi retraite*) à remonter facilement (*sièges BNP Paribas, Hermès, BETC à 500 m*). Avec ou sans les murs : 1 - cabinet dentaire seul : 82 000 € (*12 000 €/an location second cabinet*). 2 - cabinet dentaire et murs : 370 000 €. Ce cabinet offre toutes les possibilités de développement. Pas de personnel.

@ : sofa.immo@yahoo.fr

2017-09-20-1**93 - PANTIN**

Le cabinet est situé dans une ville jouxtant le périphérique est de Paris. 2 fauteuils. Patientèle fidèle à développer. Activité omnipratique. Le chiffre d'affaires est stable. Très bonne rentabilité. Audit expertise réalisé. Disponible de suite.

Tél. : 07 85 89 03 22

@ : contact@hippocrate-transactions.fr

2017-10-06-1**94 - VINCENNES**

Cause retraite dans bel immeuble centre, Rdc. Vends cabinet omnipratique orienté chirurgie parodontale, implantologie. Murs : 370 K€, 3 pièces de 50 m². 7 000 fichiers. Équipement total. C.A. moyen sur 3 ans 360 K€. Vendu 30 K€. Assistante qualifiée.

Tél. après 20 h : 06 85 01 14 71.

2017-08-20-1**75 - PARIS**

75016 - M^e Michel-Ange/Auteuil. Excellente situation ; Rdc sur rue, au cœur du « Village d'Auteuil », cession d'un cabinet dentaire moderne (*tenu depuis 31 ans*), suite à un décès très récent. Entièrement équipé, 2 fauteuils, radio panoramique 2D neuve. Normes accessibilité. Idéal transfert ou première installation.

Tél. : 06 13 75 50 14

@ : nat.steinmetz@gmail.com

MATÉRIEL DIVERS**Achat****2017-09-07-1 / 59 - LILLE**

Achète mobilier médical des années 1900-1970 en bois ou métal et mobilier de maison des années 30 à 70. Meuble ou vitrine médicale en fonte ou bois, avec portes vitrées, nombreux tiroirs et plateau en marbre. Meubles ronds avec plateau en opaline, lampe scialytique sur pied. Ancien sujet anat. (*écorché*), crâne ou squelette d'étude. Tout mobilier *design* ou *vintage* de maison (*ou de salle d'attente des années 30 à 70*), luminaire (*lampe, applique ou lampadaire, articulés, à balancier/contrepois*) et objet de déco (*tableau, céramique...*).

Achat dans toute la France.

@ : huet1972@gmail.com

Ventes**2017-06-07-03 / 75 - PARIS**

Cause retraite vend petit matériel stérilisation, chirurgie, implantologie, paro et endo. Par ailleurs vend 500 plaques complètes de dents résine.

Tél. : 01 42 50 59 23 / 06 82 75 42 20

@ : bernard.borowski3@orange.fr

2017-09-21-1 / 75 - PARIS

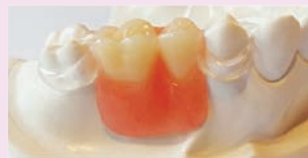Paris Madeleine, suite fermeture vend matériel cabinet dentaire complet.

Tél. : 06 19 35 58 62 - @ : yp4@wanadoo.fr

MADE IN FRANCE

**GAMMES
DÉLOCALISÉES
DISPONIBLES**

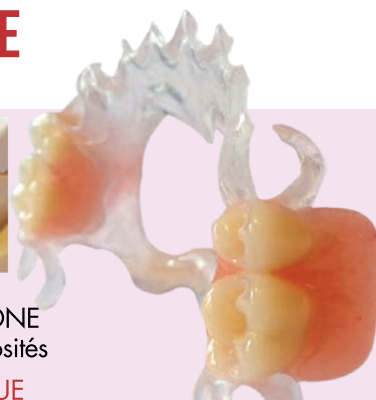**QUALITÉ,
SERVICE ET PRIX
INCROYABLES**



Nouveaux produit LUCITONE
Injecté à chaud, sans porosités

INCASSABLE ESTHÉTIQUE

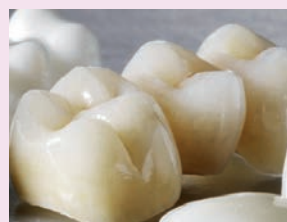**MADE IN
FRANCE**



**SQUELETTÉ
TRANSPARENT**

200€

DENTS N.C.

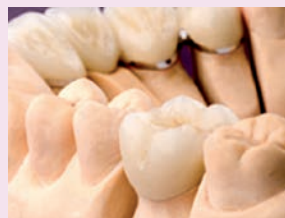

HAUTE TECHNOLOGIE
NUMÉRIQUE : LA PERFECTION

**CÉRAMIQUE SUR
ZIRCONE CAD CAM**

119€
ÉLÉMENT

UNE ESTHÉTIQUE PARFAITE



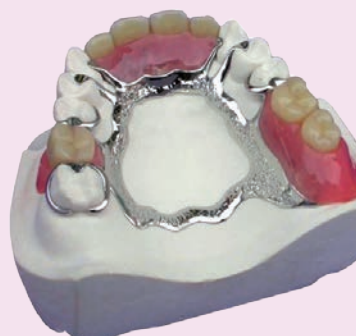Sur alliage précieux et
non précieux.

**CÉRAMO
MÉTALLIQUES**

81€

LA RÉPONSE SÛRE ET CLASSIQUE

**MADE IN
FRANCE**



STELLITES

ALLIAGE BEGO ET
DENTAURUM

139€

FINITION DIRECTE
DENTS N.C.

**Vous avez vu tout ça,
profitez-en !**

01 42 50 23 63



Optimease

Ne payez que ce que vous consommez

- > Service de location* unique en France
- > Contrat flexible et évolutif
- > Accès à l'interface web Akidata

NOUVEAU !

Akibox
intégrée



**EXCLUSIVITÉ
W&H FRANCE**

*Concerne le stérilisateur Lisa



lisa

Votre traçabilité sécurisée

Le stérilisateur Lisa est connecté à Akidata, une interface web sécurisée pour les appareils d'hygiène avec un accès permanent à la traçabilité, ainsi qu'un contrôle et un diagnostic à distance.



optimease