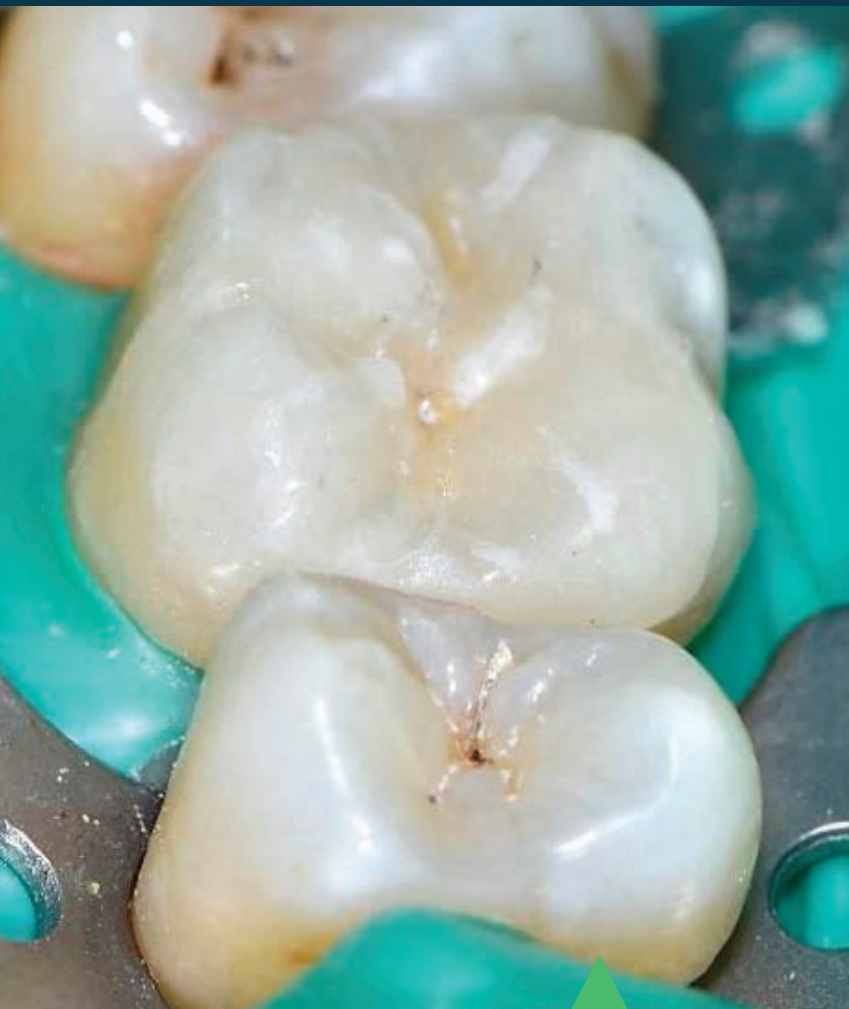

DENTOSCOPE

L'actualité clinique et pratique des cabinets dentaires



14 **Clinique**

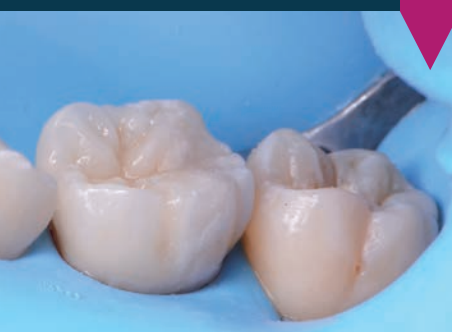**L'exercice conservateur :
un changement de paradigmes**

Dr François LESCUYER

événement

**Formation SOP
« No(s) limit(es) ! »**

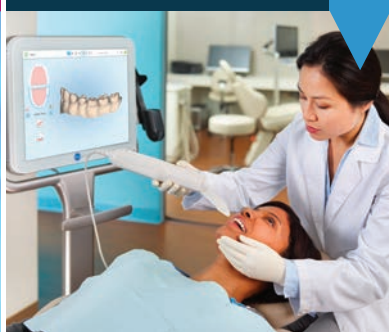26



**l'avis des
utilisateurs**

**Mieux communiquer
avec son patient
grâce au numérique**

24



Implantologie Orale

Dr. Jean-Louis ZADIKIAN & Pr. Patrick MISSIKA
vous proposent des

Formations Uniques en Europe

Renseignements : afopi.com et 06 07 42 04 09

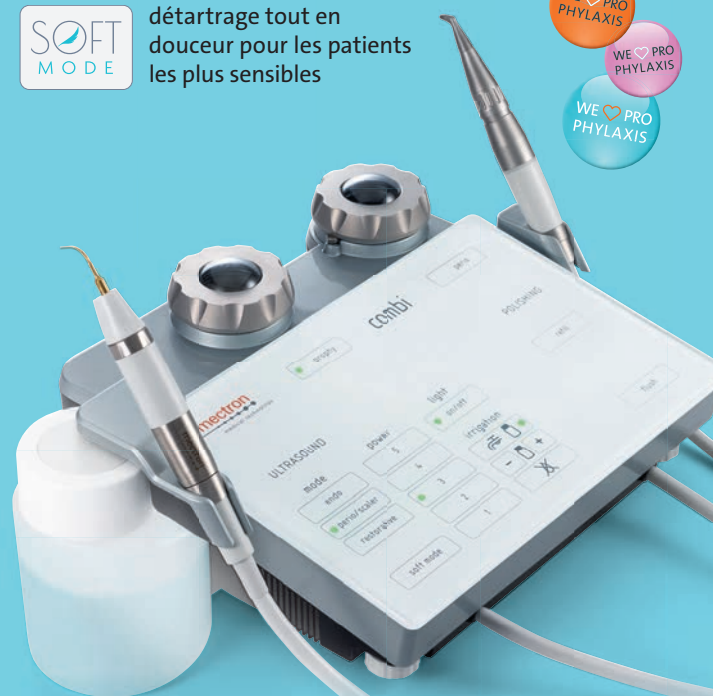1 journée offerte pour découvrir nos programmes et nos structures d'accueil

Cours de Spécialisation
Cours de Chirurgie Avancée
Cours de Chirurgie Complexe

**COMBI touch – LA MAINTENANCE
PARO-IMPLANTAIRE EN UN SEUL APPAREIL**



détartrage tout en
douceur pour les patients
les plus sensibles




www.mectron.fr



Hypersensibilité dentinaire ?

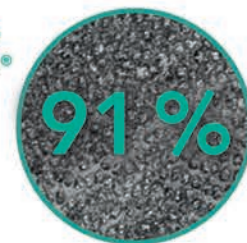
Un soulagement instantané^{*,1} et durable² qui commence avec votre recommandation



elmex[®] SENSITIVE PROFESSIONAL[™] avec sa technologie PRO-ARGIN[®] unique

- Bloque instantanément l'influx douloureux*:
60,5% de réduction de l'hypersensibilité dès la première utilisation^{1, **}
- Soulage la douleur durablement :
80,5% de réduction de l'hypersensibilité après 8 semaines^{2, **}
- Obturation supérieure des canalicules dentinaires :
91% d'occlusion contre **67%** avec une technologie fluorure stanneux / fluorure de sodium^{3, #}

Technologie
PRO-ARGIN[®]



Contact Commercial :
02 37 51 67 59

Pour plus d'informations, consultez le site www.colgateprofessional.fr

* Pour un soulagement instantané de la douleur, appliquez directement sur les zones sensibles avec le bout du doigt et massez délicatement pendant 60 secondes.

** Comparé à la valeur initiale

Étude *in vitro*, après 5 applications par rapport à la technologie fluorure stanneux / fluorure de sodium (p < 0,05)

Références : 1. Nathoo S, et al. J Clin Dent. 2009 ; 20 (Spec Iss) : 123-130. 2. Docimo R, et al. J Clin Dent. 2009 ; 20 (Spec Iss) : 17-22. 3. Hines D, et al. Poster accepté, Juillet 2018 IADR. Colgate-Palmolive Company 2018.

Le dentifrice elmex[®] SENSITIVE PROFESSIONAL[™] est un dispositif médical de classe IIa pour soulager l'hypersensibilité dentinaire. Lire attentivement les instructions figurant sur l'emballage. CE 0483. Colgate-Palmolive manufacturing Poland, Sp. z o.o., Aleja Colgate 2, Swidnica 58-100, Poland. Mise à jour septembre 2018

elmex



Debout les gars réveillons-nous on va au bout du monde...

Nous avons tous en tête cette chanson d'Hugues Auffray, qui a été, pour la génération des « papy boomers » que nous sommes pour la plupart, notre chant de bataille dans nos premières sorties... Premières sorties... Il ne faudrait pas que ce chant soit également celui de notre ultime sortie... cela aurait un arrière-goût amer... Alors... Debout dentistes, réveillons-nous, et faisons face au monde ! Le monde change, force est de le constater. Nos patients changent et c'est normal, ils doivent s'adapter. La dentisterie change, le panier de soins s'est développé et nous proposons des choix de soins... pourquoi, diable, ne changeons-nous pas, nous ?

Pourquoi, faut-il toujours que nous soyons cantonnés à un exercice professionnel artisanal ? Pourquoi, faut-il que nous soyons contraints à regarder

nos patients plus comme des assurés sociaux que comme des personnes désireuses d'amélioration, de bien-être. Pourquoi faut-il que cela nous ait habitués à ne plus prendre le temps de nous arrêter pour écouter leurs demandes. Pourquoi a-t-il fallu la mise en place d'exigences réglementaires pour que les salles de formation continue augmentent leur nombre d'adhérents ? Pourquoi avons-nous été formés à l'idée que nous pouvions travailler sans assistante ? Que nous pouvions nous en passer... Que cela nous ruinerait d'embaucher... Qu'une assistante est une charge et pourquoi, diable, faut-il, faute d'apprentissage, que nous ne sachions pas déléguer ? Pourquoi marchons-nous à contre-courant... À cause de cela, nous passons plus de temps au cabinet que chez nous... Cela seul ne justifie-t-il pas que nous nous organisions...

Je voudrais tant que nous puissions tous dire en prenant la sortie : « Je me suis fait plaisir en offrant aux personnes qui m'ont fait confiance, la meilleure dentisterie que je pouvais. Je me suis formé pour être toujours en accord avec le développement des connaissances et des techniques, je me suis entouré de collaborateurs (assistantes, prothésistes, fournisseurs) qui m'ont aidé, chacun de leur mieux, et ont participé à mon projet professionnel. J'ai toujours eu les moyens de satisfaire un train de vie correct et j'ai pu permettre à ma famille de s'épanouir et de partager mon enthousiasme ».

Mes chers confrères et consœurs, pour travailler mieux, gagner honnêtement notre vie, être plus épanouis et satisfaire les patients qui nous honorent encore de leur confiance, malgré les campagnes de dénigrement de notre engagement, malgré le discours politique du zéro à charge, malgré les organismes privés et tous les prédateurs du monde libéral... il n'y a pas cinquante chemins : il nous faut comprendre qui nous sommes et quelle dentisterie nous voulons faire, nous organiser et nous doter des ressources humaines et matérielles nécessaires et décider de travailler en équipe organisée et respectueuse de chacun : patient, praticien et assistante !

Faute de réagir et de s'adapter, on planifie de perdre et de faire définitivement le jeu de nos détracteurs... Je trouve

anormal que, dans un pays comme le nôtre, qui est riche d'une très bonne dentisterie, on ne réagisse pas plus face au changement qui nous entoure... Et, si demain nous voulons que notre « exercice dentaire à la française » subsiste, il faut que la relève se fasse... Quelle envie de s'installer donnons-nous actuellement aux jeunes diplômés ? Malheureusement peu, je pense, et j'en suis triste, car le pilote que j'étais, devenu dentiste par les hasards de la vie, est fier de la profession qu'il a embrassée et de ce qu'elle lui donne au quotidien sur le plan humain et professionnel. C'est un si beau métier...

Allons réveillons-nous, chacun d'entre nous porte en lui un flambeau qu'il doit mener au bout encore enflammé pour assurer le relais... Tout ce que l'on ne peut éviter, il faut l'embrasser... Eh bien, sur le terrain, pour faire face à cette nouvelle convention contraignante, analysons toute notre activité et découpons toutes nos actions de soins avec et sans cotation CCAM. Présentons aux mutuelles et divers organismes de vrais plans de traitements en plus des devis. Détaillons la progression des soins, avec le détail du coût de la moindre de nos actions NPC intermédiaires, facturées ou non. Nous devons nous faire reconnaître comme de vrais acteurs de santé, respectueux et se faisant respecter. ↻

Hervé BUISSON (Dentiste omnipraticien - Chartres).

► L'HUMOUR DE RENAUD ◀

pour en savoir plus, rendez-vous à la page 9.



SE LAVÉ LES DENTS EN 10 SECONDES

ERRATUM : Dans l'article clinique « La contamination croisée par les pièces prothétiques » paru dans notre numéro 203, une erreur s'est glissée dans le nom d'un produit. En page 44, dans la légende de la figure 6, et en page 46 dans le texte, il faut lire *GD Cleaner* et non *GC Cleaner*. Nous vous prions de nous en excuser.

DENTOSCOPE N° 204 est édité par PARRÉSIA

(SAS au capital de 1.100 000 € - RCS Paris 837 734 318)

109-111 avenue Aristide Briand - CS80068 - 92541 Montrouge Cedex

- Directeur de publication : Patrick BERGOT.
- Directeur opérationnel : Alain BAUDEVIN.
- Rédacteur en chef : Dr Paul AZOULAY.
- Rédactrice en chef adjointe : Agnès TAUPIN (agnes.taupin@parresia.fr).
- Rédacteurs : Dr Paul AZOULAY et Agnès TAUPIN. Ont également participé à la rédaction : Pr Claus-Peter ERNST, Drs Isabelle BIRDEN, Frédéric JOACHIM et François LESCUYER

- Rédacteur graphiste, création et maquette : Cyril GIRAUD.
- Correction : Martine LARUCHE (06 73 85 58 29 - contact.edp-dentaire@parresia.fr).
- Illustration Édito : Renaud CHAMMAS. Photos d'ambiance : iStock Getty Images.
- Agenda : Élodie MARCONNET (01 49 85 60 54 - elodie.marconnet@parresia.fr).
- Publicité : Angeline CUREL : directrice de la publicité dentaire (06 31 34 69 27 - angeline.curel@parresia.fr), Myriam BOUCHET : chef de publicité (06 07 07 33 41 - myriam.bouchet@parresia.fr) et Solenne DIRRIG : chef de publicité (06 80 53 63 33 - solenne.dirrig@parresia.fr).
- Diffusion / Petites annonces : Martine LARUCHE (06 73 85 58 29 - contact.edp-dentaire@parresia.fr).
- Encart du numéro : RGC Contentieux.



www.acpm.fr

N° ISSN 1952-3394

PRIMESCAN™

La technologie conjuguée au futur.


Disponible maintenant.

PRÉCISION :

Une technologie de haute précision pour consolider plus de 50 000 images par seconde.

SIMPLICITÉ D'UTILISATION :

Champ de vision accru pour une prise d'empreinte simple et nette qui permet d'accéder facilement à toutes les surfaces dentaires.



Pour en savoir plus
ou retrouvez-nous sur
votre réseau social préféré

Primescan

VITESSE :

Une technologie de « Scan Dynamique en Profondeur » pour traiter plus d'un million de points en 3D par seconde.



Dentsply
Sirona



Ne cessez jamais d'être le premier.
Choisissez l'avenir dès maintenant.

En savoir plus rendez-vous sur www.dentsplysirona.com/primescan
ou sur **nos stands à l'IDS 2019**. Vous pouvez également contacter
un représentant Dentsply Sirona ou tester Primescan™ dans votre agence
Arcade dentaire, Datis, Dentalinov ou Henry Schein la plus proche.

Euronda®

Pro System

E10

Le must de la stérilisation par Euronda, concentré dans un seul appareil



Performances

Le must des autoclaves Euronda est puissant, il assure un séchage optimum tout en restant sobre côté consommation.



Innovation

La technologie au service des professionnels, grâce aux tous nouveaux systèmes E-Touch, E-Light, E-Timer, E-Help et E-Backup.



Design

Avec l'E10, l'esthétisme atteint de nouveaux sommets, grâce à un design élégant et moderne.



Ergonomie

L'évolution du concept user-friendly : l'harmonie totale entre opérateur, machine et environnement de travail.



Traçabilité

Système de traçabilité totale et extensible, grâce à sa connectivité (en série) et aux différents types d'imprimantes intégrables.



Sécurité

De nouveaux systèmes pour garantir la qualité de stérilisation à tout moment, de l'installation à la maintenance.

Dispositif Médical Classe IIB, CE0051 - IMQ - pour soins dentaires et médicaux réservés aux professionnels de santé, non remboursé par la Sécurité Sociale. Lisez attentivement les instructions figurant dans la notice ou sur l'étiquetage avant toute utilisation. L'ensemble des produits présentés sur cet imprimé est fabriqué par la société Euronda SPA, Italie. Date de parution Février 2019



actualités,
produits et
échanges
d'expériences

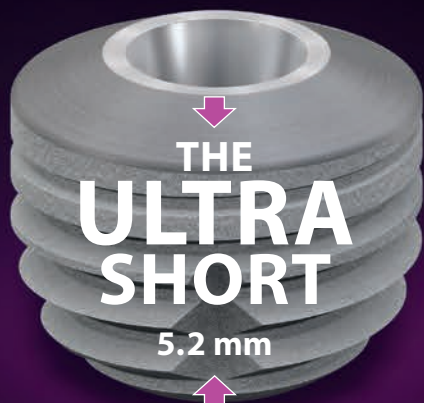l'édito	p. 3
les news Brèves, courriers, annonces et autres « potins »	p. 8
quoi de neuf docteur ? Seront-ils pour vous ?	p. 22
l'avis des utilisateurs <i>iTero Element 2</i> et <i>iTero Element Flex</i> d'Align Technology	p. 24
gamme de produits Solutions innovantes de C'Dentaire	p. 44

cas cliniques
et pratique
quotidienne

étude Prévention de la diarrhée associée aux antibiotiques	p. 13
cliniques L'exercice conservateur : un changement de paradigmes <i>Les bridges collés avec une seule ailette</i>	p. 14 p. 38
protocole Flux numérique en dentisterie implantaire	p. 28

vie dentaire

événements Formation SOP « <i>No(s) limit(es)!</i> » 6 ^e édition de la Journée nationale des assistantes dentaires	p. 26 p. 30
l'agenda Les formations et les événements incontournables	p. 34
les petites annonces Échanges entre professionnels	p. 46



Nouvelles options!

L'implant ultra-court
pour tirer profit
au maximum
des tissus osseux
en place

| Stabilité primaire | Précis | Physiologique
Le système implantaire SKY®



copa
SKY
IMPLANT SYSTEM

► les news

BRÈVES, COURRIERS, ANNONCES, ET AUTRES « POTINS »

► LIVRE

Consolider ses savoirs en implantologie

LA 4^e ÉDITION DU MANUEL D'IMPLANTOLOGIE CLINIQUE VIENT DE SORTIR AUX ÉDITIONS CDP.

Cet ouvrage didactique propose une consolidation des savoirs et des ouvertures sur l'avenir. Élaboré en collaboration⁽¹⁾ avec de nombreux praticiens spécialisés, il est signé *Mithridade Davarpanah, Serge Szmukler-Moncler, Philippe Rajzbaum, Keyvan Davarpanah, Georgy Demurashvili et T. de Murat*. L'ouvrage est destiné à tous les praticiens souhaitant s'initier ou approfondir leurs connaissances en implantologie orale. Didactique, il apporte les données les plus récentes en termes de concepts, de protocoles et d'innovations. Il comporte plus de 2 650 figures, schémas et photos en couleurs.

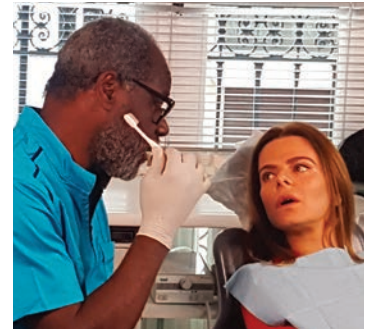
Le manuel s'ouvre par un rappel des éléments anatomiques indispensables et se poursuit par un premier groupe de chapitres apportant des informations scientifiques exhaustives sur la réponse physiologique des tissus durs et mous péri-implantaires. Une description détaillée des traitements de surface

actuellement en usage est accompagnée pour la première fois d'images 3D de microscopie électronique, visibles avec des lunettes spéciales. Les informations plus cliniques sont ensuite abordées. Elles portent sur les formes diverses et variées des implants disponibles sur le marché ainsi que sur la connectique, les critères de sélection des formes et des diamètres implantaires, les protocoles de mise en charge immédiate et différée. Au centre de l'ouvrage, les techniques chirurgicales et prothétiques sont détaillées, étape par étape. Elles incluent les situations particulières dans les zones postérieures atrophiées où il est nécessaire de savoir comment s'adapter à la hauteur osseuse résiduelle et quand il faut mettre en œuvre des techniques spécifiques d'augmentation osseuse. La maintenance et les complications chirurgicales et prothétiques sont exposées.

Un chapitre spécifique est consacré à la péri-implantite et les moyens de la traiter. La contribution de l'implantologie au traitement des malformations dento-faciales est abordée, qu'elles

soient plus ou moins légères comme celles qui recourent à l'orthodontie, ou plus lourdes dans le cas du traitement des porteurs de fentes labio-palatines. La dernière partie du *Manuel d'implantologie clinique* est traditionnellement consacrée aux avancées les plus récentes, dont la pertinence reste encore à démontrer. Des protocoles particulièrement innovants sont évoqués. Ils font appel à des changements de paradigmes et d'habitudes de travail prothétique, introduits par la diffusion de l'informatique au cabinet, au laboratoire de prothèse et par les services offerts par l'usinage numérique.

⁽¹⁾ Avec la collaboration de : S. Sater, P. Zyman, B. Jakubowicz-Kohen, P. M. Khoury, N. Capelle-Ouadah, M. Caraman, C. Vacher, Y. Chue, A. Majoureau-Bouriez, S. de Corbière, J.-P. Bressand, P. Almayrac, N. Millière, V. de Bailliencourt, D. Raux, C. Sarfati, C. Blus, M.-A. Blanchet, E. Augeraud, M. Lahmi, E. Serfaty, J.-P. Bernard, T. Testori, F. Lambert, A. Mainjot, B. Pavy. *Manuel d'implantologie clinique*, 4^e édition. JPIO, Éditions Cdp.



LA SOP DIFFUSE UNE VIDÉO DIDACTIQUE SUR LE BROSSAGE

La société odontologique de Paris publie sur son site une vidéo pédagogique sur les impératifs d'un bon brossage. Cette vidéo grand public réalisée par la SOP⁽¹⁾ est intitulée : *Technique de brossage en contact et rotations continus*. Elle s'adresse à tous les praticiens qui veulent expliquer les détails d'un brossage efficace à leur patient. On y voit un dentiste, le comédien et ex-praticien Jean-Michel Martial, commenter patiemment la procédure, brosse à dents en main, à sa patiente jouée par la comédienne et humoriste Emmanuelle Bodin. « Vous aussi, vous galérez pour faire comprendre à vos patients que, dans le cadre de leur vie quotidienne, un brossage machinal et tout en distraction ne suffit pas ? Vous n'êtes plus seuls au monde ! », commente le président de la SOP, Marc Roché. Aussi invite-t-il les praticiens à diffuser ce film de quatre minutes pour « illustrer in concreto à vos patients qu'un contact continu tout au long du brossage, sur la gencive et les dents, améliore la technique de brossage et leur fait gagner du temps ».

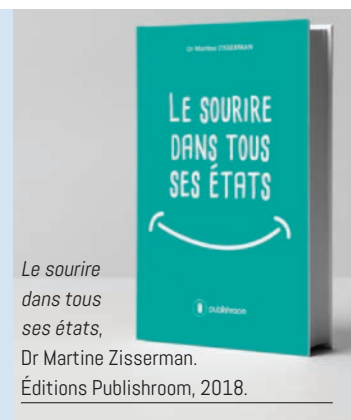⁽¹⁾ Vidéo sur Facebook/SOPasso.fr et sur <https://www.sop.asso.fr/>

► ÉDITION

Un livre sur le sourire

LE DR MARTINE ZISSERMAN PARTAGE SON EXPÉRIENCE DANS UN OUVRAGE EMPREINT D'HUMOUR

Passionnée par son métier de chirurgien-dentiste, Martine Zisserman a fait de l'esthétique du sourire sa spécialité. À travers son ouvrage *Le sourire dans tous ses états* (éditions Publishroom), l'auteure partage avec humour son expérience, son savoir et ses découvertes sur le sourire, sa symbolique, son impact mais aussi des conseils pour en prendre soin. Après plus de trente années d'exercice en tant que dentiste, le Dr Martine Zisserman complète son activité en formant ses confrères européens à l'esthétique dentaire, en particulier à la pose de facettes (plus de 5 000 réalisées à ce jour).



Le sourire dans tous ses états, Dr Martine Zisserman. Éditions Publishroom, 2018.

► CONGRÈS

CIDAE 2019

LE CONGRÈS INTERNATIONAL DE DENTISTERIE ADHÉSIVE ET ESTHÉTIQUE SE TIENDRA EN DÉCEMBRE PROCHAIN À BRUXELLES.

La sixième édition du CIDAE se tiendra du 12 au 14 décembre 2019, au Mont des Arts, à Bruxelles. Les conférences

traduites en français et en anglais se dérouleront au Square Meeting Center. Pour son dixième anniversaire, le congrès international propose, outre deux jours de congrès, une après-midi de pré-congrès sous forme de *Master Class*. Elle sera animée notamment par *Francesca Vailati, Christine Muller et Jean-Pierre Attal* autour du thème : « *Le diagnostic fonctionnel : un impératif pour*

la restauration des dentures usées ». Le congrès accueillera des cliniciens émérites : *Marco Gresnigt, Daniel Edelhoff, Thiago Ottoboni, Romain Cheron, Mirela Feraru, Gustavo Giordani, Stefan Koubi, Hilal Kuday*. Une soirée de gala au théâtre du Vaudeville clôturera le symposium.

Renseignements : 3w : cidae.be

UN BAIN DE BOUCHE PLÉBISCITÉ PAR L'APPLICATION YUKA

Le bain de bouche Gencix est noté 100/100 sur l'application mobile Yuka. Celle-ci permet de scanner et d'afficher des informations sur des produits alimentaires et cosmétiques au travers de leur impact sur la santé. Utilisée par 5 millions de consommateurs, elle a été référencée comme « Excellent » le produit cosmétique, totalement naturel. À base d'extrait de feuille de papayer, il est sans perturbateur endocrinien, conservateur et produit chimique. Commercialisée par l'entreprise Esprit d'éthique, cette solution d'hygiène bucco-dentaire est particulièrement indiquée en cas d'inflammations occasionnelles des gencives.

LES NOUVELLES DENTS DE DIDIER DESCHAMPS

LE SÉLECTIONNEUR DE L'ÉQUIPE DE FRANCE A OPTÉ POUR UN NOUVEAU SOURIRE AVEC LA POSE DE FACETTES. Il est devenu à lui tout seul le promoteur involontaire du traitement dentaire par facettes. Didier Deschamps, souvent gentiment brocardé pour sa dentition, fait aujourd'hui l'objet de nombre de commentaires avec son nouveau sourire. Scruté comme beaucoup de stars sur le moindre changement physique, Didier Deschamps a été la cible de nombreuses questions après avoir décidé de se faire poser des facettes. L'occasion pour le grand public qui l'ignore de découvrir ce traitement esthétique. En effet, le changement est radical pour le sélectionneur français qui arbore depuis le début de l'année dernière un sourire parfait.

Les médias, qu'ils soient spécialisés dans le sport ou dans les potins, relaient cette information sur laquelle Didier Deschamps, homme pudique, s'est peu ouvert. Invité de l'émission Face aux auditeurs d'Europe 1, le sportif a simplement expliqué : « En étant sélectionneur de l'équipe de France, il y a un côté représentatif qui est important, parce que cela concerne l'image de la fédération ». À 50 ans, le sélectionneur des Bleus rappelle que l'image d'un homme public passe aussi par son sourire.

PRIX MÉRIDOL 2019

Depuis 16 ans, le prix Méridol met à l'honneur chaque année des travaux de haute qualité en parodontologie ou implantologie issus de jeunes cliniciens ou chercheurs provenant de toutes les UFR d'odontologie de France. Les candidatures sont à soumettre au plus tard le 15 mai 2019, sous forme de résumé à déposer en ligne (<http://www.colgateprofessional.fr>) et seront acceptées ou refusées par le bureau du Collège national des enseignants en parodontologie (CNEP), présidé par le Pr Sylvie Jeanne, pour une présentation finale le samedi 14 septembre 2019 aux journées du CNEP à Lille, lors d'une session de deux heures de communications orales.

Deux lauréats seront désignés par un jury scientifique et par le public qui votera le jour des communications orales au CNEP. Ils repartiront avec un prix prestigieux, le prix du public ou le prix du jury et Colgate, partenaire de longue date du CNEP, invitera les deux lauréats au Congrès AAP 2020 à Honolulu (Hawaii).

► FORMATION POSTUNIVERSITAIRE

Phytothérapie et aromathérapie en odonto-stomatologie

LA FORMATION, DONT C'EST LA TROISIÈME PROMOTION, A FAIT SA RENTRÉE LE 24 JANVIER.

La troisième promotion, celle de « Raphaël Serfaty », de la formation postuniversitaire en phytothérapie et aromathérapie en odonto-stomatologie a débuté le jeudi 24 janvier 2019. Elle se déroule à Paris un jeudi et un vendredi par mois. À l'occasion de la rentrée de la formation, un dîner en toute convivialité dans une ambiance musicale slave a été organisé

le 24 janvier pour apprécier les retrouvailles des enseignants, des étudiants et des partenaires. Cette formation permet d'acquérir des connaissances en phytothérapie-aromathérapie moderne validée scientifiquement. Elle permet également d'apprendre des savoirs qui serviront aux prescriptions médicales pour le praticien au cabinet dentaire, avec aussi une

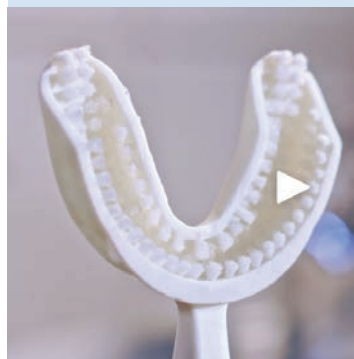


utilisation au fauteuil. La prochaine formation postuniversitaire en phytothérapie et aromathérapie en odonto-stomatologie, dont la responsable est le Dr Florine Boukhobza, accompagnée d'un corps enseignant professoral dévoué, débutera le jeudi 30 janvier 2020. Dr Paul AZOULAY Informations et inscription : academydessavoirs@gmail.com

SE LAVER LES DENTS EN 10 SECONDES

LA START-UP FASTEESH LANCE UNE BROSSE À DENTS ÉLECTRIQUE QUI PERMETTRAIT DE RACCOURCIR LE TEMPS DE BROSSAGE.

Ce dispositif médical a été élaboré notamment à destination des établissements de soins et d'hébergement prenant en charge des personnes en situation de dépendance. Mais il pourrait bien aussi séduire ceux qui ne conçoivent pas de passer de trop longues minutes dans leur salle de bains. Conçue par la société lyonnaise FasTeesH et fabriquée en France, la brosse Y-Brush est dotée d'un manche électrique mutualisable et étanche qui propose trois fréquences de vibrations soniques. Elle est pourvue d'une gouttière souple à l'intérieur de laquelle des poils en nylon, inclinés à 45°, ont été incorporés. Ils sont arrondis pour protéger les gencives et l'émail. Le système, qui reproduit la méthode de Bass, est équipé d'un socle de chargement par induction résistant aux éclaboussures. Ce produit, co-développé avec plus de 150 soignants pendant trois ans, a fait l'objet de trois dépôts de brevets par la société FasTeesH. À ses côtés, des partenaires prestigieux : BPI France, La French Tech et EIT Health.



Copie d'écran du site www.y-brush.com.

SOUTENIR L'AIDE ODONTOLOGIQUE INTERNATIONALE

Les nouveaux cartons de rendez-vous de l'Aide odontologique internationale (AOI) sont proposés ⁽¹⁾ aux praticiens pour planifier leurs rencontres avec leurs patients. Mais, au-delà, ils sont un moyen de faire connaître et valoriser l'engagement des chirurgiens-dentistes aux côtés de l'AOI dans les différents projets de développement de la santé bucco-dentaire qu'elle soutient. Chaque série, « Aquarelle » ou « Ariol », est vendue par 1 000 exemplaires avec 6 illustrations assorties, 5 lignes ou 8 lignes de rendez-vous au choix.

⁽¹⁾ Commande sur la boutique en ligne : www.aoi-fr.org, par courriel à contact@aoi-fr.org ou courrier à AOI, 1, rue Maurice Arnoux 92120 Montrouge. Réduction pour les Praticiens Solidaires.

la maison dentaire 50

medirel
simply the best since 1974

Les deux temps d'un traitement endodontique efficace

1 rocanal irrigation

2 rocanal n2

SWISS MADE

La mise en forme **L'obturation**

Medirel SA - via Redondello 20 - CH-6982 Agno
tel.+41 91 6045434 - info@medirel.ch - www.medirel.ch

► INTERVIEW

« Un jour on parviendra à revasculariser une dent de l'intérieur »

LES CELLULES SOUCHES DE LA PULPE DENTAIRE PROMETTENT DES AVANCÉES MÉDICALES SELON LA CHERCHEUSE CAROLINE GORIN.

Les cellules souches de la pulpe dentaire ont un grand pouvoir réparateur. Comment ce tissu non minéralisé procède-t-il pour réparer un tissu minéralisé : la dent ou l'os ?

Dr Caroline Gorin : Les cellules qui sont à l'intérieur de la dent sont en fait un pool de progéniteurs. Chaque cellule a un grand potentiel de différenciation, selon les conditions de culture qu'on lui applique. Elles peuvent donner entre autres des ostéoblastes et sont donc capable de faire de l'os. Ces cellules, que l'on peut qualifier de multipotentes, ont un potentiel de différenciation très varié.

Qu'est-ce qui stimule les cellules souches ?

Dr C. Gorin : Les cellules à proximité vont libérer des facteurs de croissance qui leur donnent un stimulus : elles vont alors se différencier en os, si elles sont dans un environnement osseux, ou dans une matrice compressée comme c'est le cas dans notre laboratoire. La compression crée une matrice ostéoïde ressemblant à de l'os mais non encore minéralisé. La cellule, qui se sent comme dans un environnement osseux, va se différencier en ostéoblaste. Par contre, si on la met par exemple dans un environnement avec des cellules endothéliales il va y avoir un dialogue entre les deux et la cellule pulpaire est capable d'être recrutée et de mûrir les vaisseaux. C'est une cellule qui peut faire beaucoup de choses : des équipes ont montré qu'elle peut se différencier en cellules du système nerveux. L'origine embryologique de cette cellule est celle des crêtes neurales : toute la sphère oro-faciale pourrait potentiellement être réparée par ces cellules.

Vous avez mis au point la culture d'un tissu de reconstruction à base de cellules souches pulpaires ensemencées dans du collagène. Ce tissu est-il encore

en phase d'étude et d'amélioration ?

Dr C. Gorin : Le modèle de matrice compressée, validé entre autres par notre équipe, fonctionne très bien dans nos approches actuelles sur la souris au niveau du crâne. Mais si on veut refaire de l'os, il faut générer de la vascularisation à l'intérieur de l'os oro-facial. C'est le défi que l'on essaye de relever actuellement : faire des matrices compressées avec des vaisseaux à l'intérieur pour avoir un os complètement vascularisé. Ce tissu est souple, or si on veut reconstruire une mandibule dans le cas d'un cancer par exemple, il faut un support extérieur. Il faudrait mettre nos matrices dans une coque et nos cellules à l'intérieur. Nous recherchons un matériau biocompatible, ostéoinducteur, ostéoconducteur et mécaniquement fiable pour supporter toutes les contraintes des os de la face.

On ne peut donc pour l'heure penser à des applications thérapeutiques ?

Dr C. Gorin : Pas pour des cancers de la face. S'il s'agit de reconstruire de gros défauts osseux, nos matrices ne peuvent le faire à l'heure actuelle. Par contre, pour un comblement osseux alvéolaire, on peut imaginer obtenir de très bons résultats parce que l'on a des parois : on ferme l'alvéole, la matrice est à l'intérieur et il n'y a pas de problèmes.

Concernant le matériau biocompatible sur des reconstructions de grande ampleur, quel serait celui qui conviendrait le mieux ?

Dr C. Gorin : Le peek est beaucoup utilisé en orthopédie, il est également employé en implantologie. C'est un matériau qui peut être prometteur mais rien n'est encore testé. Nous avons pour objectif d'étudier des biomatériaux existants afin de sélectionner les meilleurs candidats. Nous devons en effet étudier de quelle manière ils sont usinables... et créer un modèle de défaut osseux chez l'animal pour le tester. Il y a donc encore de nombreuses étapes à valider.

Pour le comblement osseux alvéolaire, avez-vous déjà réalisé des essais cliniques ?

Dr C. Gorin : Nous ne pouvons actuellement réaliser des essais car nous ne sommes pas autorisés à utiliser des cellules souches sur des patients pour ce type de pathologies. Il faut un accord de la Haute autorité de santé et des comités d'éthique. Pour le moment, il faut encore valider les modèles animaux, ce qui est en cours.

Quels sont vos résultats sur ces modèles ?

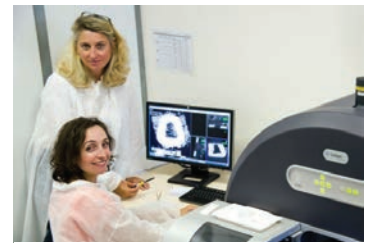Dr C. Gorin : On a de bons résultats sur l'os du crâne. On n'a pas encore fait de modèle alvéolaire car il faudrait passer sur un animal plus gros que la souris, ce qui demande des collaborations avec des laboratoires extérieurs et l'autorisation des comités d'éthique. Nous avons pour le moment des barrières financières et logistiques, mais je ne pense pas m'avancer beaucoup en disant que sur le modèle alvéolaire, on aurait de bons résultats. En Chine, où les freins éthiques ne sont pas ceux de l'Europe, les chercheurs passent plus facilement au stade des essais sur l'homme. Une fois que l'on aura de bons de résultats sur la souris et des animaux plus gros, nous voudrions mettre en place une étude de recherche clinique, d'ici une dizaine d'années, dans le but de pouvoir réparer l'os humain.

Que vous apporte la collaboration avec d'autres laboratoires dans le monde ?

Dr C. Gorin : Notre laboratoire a des collaborations avec le Canada et d'autres laboratoires français. Ce sont les Canadiens qui nous ont formés sur la technique des matrices compressées. Nous avons des fonds qui poussent à la collaboration et le fait de travailler de concert sur une thématique permet d'avancer plus vite. Nous collaborons avec le Collège de France qui possède une expertise en angiogenèse. De notre côté nous apportons l'expertise dans le domaine de la minéralisation et de l'approche *in vivo*.

Votre laboratoire dirigé par le Pr Catherine Chaussain a reçu le prix 2018 de la Fondation des gueules cassées qui récompense l'ensemble de ses travaux sur la thématique crânio-faciale. Est-ce l'espoir de nouvelles avancées thérapeutiques dans la réparation des os crânio-faciaux ? À quelle échéance ?

Dr C. Gorin : Il est difficile de répondre à cette question car nous devons faire face à de nombreuses barrières législatives et administratives. Cependant, si on arrive à valider ces recherches chez l'animal, que l'on publie nos résultats dans une revue majeure, on peut espérer, une fois une validation obtenue dans le cadre d'une collaboration internationale, que les barrières éthiques et administratives seront plus facilement dépassées en France. Il est important et nécessaire d'encadrer ces thérapeutiques du futur et que le recueil de ces cellules souches



Docteur Caroline GORIN (à droite), MCU PH, chercheuse dans le laboratoire dirigé par le professeur Catherine CHAUSSAIN (à gauche) EA 2496 (Équipe d'accueil).

reste du domaine public pour éviter que ne se creusent les inégalités de soins comme dans d'autres pays. La France doit donc être leader dans ce domaine pour montrer la voie et surtout ne pas prendre de retard sur d'autres pays.

Qu'est-ce que cela augure pour la réparation des dents elles-mêmes, à la suite de dommages carieux ?

Dr C. Gorin : Nous avons connu des avancées au niveau de la réparation dentinaire. La *Biodentine*, matériau de coiffage pulpaire, permet par exemple une régénération dentinaire étanche et physiologiquement très bonne. Les progrès ont été dans ce domaine importants ces dernières années. À l'hôpital, on fait beaucoup de conservation pulpaire. Par contre, en ce qui concerne la réparation amélaire, on ne sait pas faire de l'émail et je ne suis pas sûre que l'on y arrive un jour. On ne sait pas greffer des améloblastes qui font de l'émail. Cependant il y a eu beaucoup d'avancées sur les composites et la céramique et on dispose de biomatériaux ayant des capacités qui se rapprochent assez bien de l'émail. Les collages ont évolué et lorsque l'on respecte l'ensemble du protocole, on obtient une reconstruction solide et étanche qui permet de conserver la dent vivante. On peut imaginer qu'un jour on parviendra à revasculariser une dent de l'intérieur, mais il y a encore beaucoup de freins techniques, notamment l'accessibilité. Des chercheurs chinois ont réalisé des travaux de revascularisation de dents chez l'homme, en faisant saigner l'apex, et les résultats sont assez prometteurs. Vaut-il trouver la manière de revasculariser la dent par l'apport d'un matériau, ou un bon protocole pour faire saigner la dent et apporter les progéniteurs nécessaires pour refaire une dent vitale ? Ce sera peut-être une combinaison des deux.

Propos recueillis par Agnès Taupin

A-dec, une gamme
haute en couleurs.



SASSY
Color by A-dec

PARROT

Color by A-dec



VIOLET

Color by A-dec



EBONY

Color by A-dec



SKY BLUE

Color by A-dec



FUCHSIA

Color by A-dec



a dec
reliablecreativesolutions™

“A-dec, l’essentiel et rien d’autre”

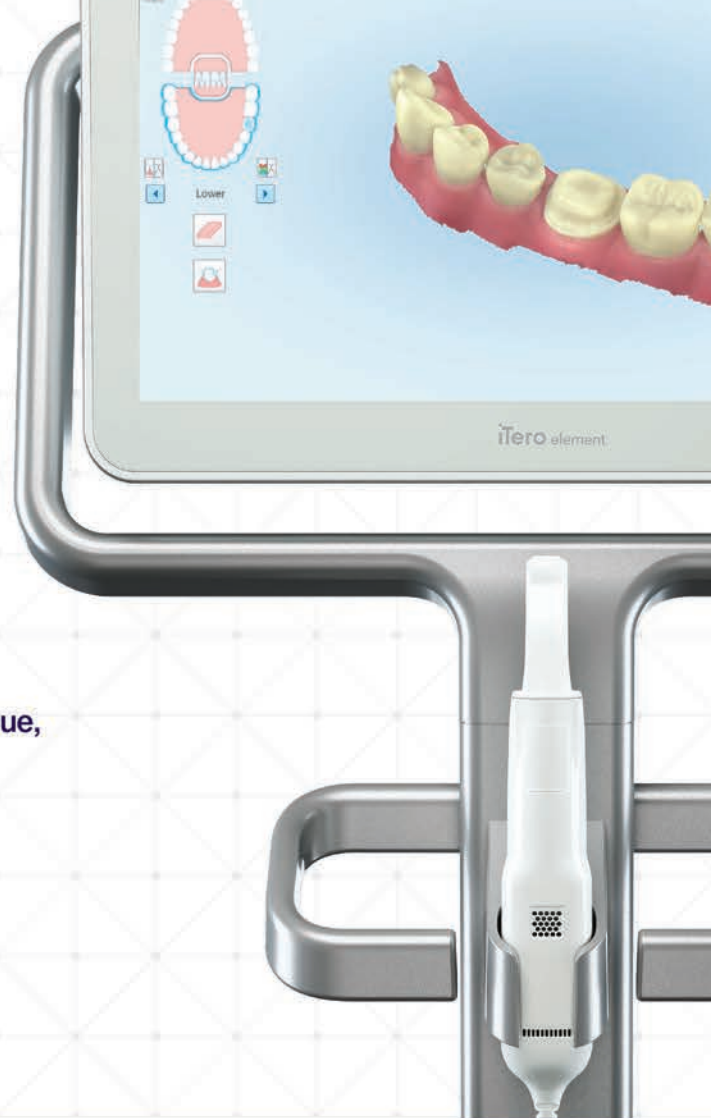
Venez découvrir la gamme A-dec chez votre concessionnaire,
sur le site www.a-dec.fr ou par téléphone au 0148133738

Tero

« Bonjour, je suis
iTero Element 2
et j'innove en matière
de visualisation »

Mon système de prise d'empreintes numériques renforce vos capacités prothétiques, de la planification à la surveillance continue, grâce à une grande puissance de calcul et un écran large haute-définition.*


> Découvrez les deux modèles sur iTero.com,
ou appelez le **0805 080 150** aujourd'hui !



« Bonjour, je suis
iTero Element Flex
et je vais partout où vous allez »

Mon système portatif permet la prise d'empreintes en mode nomade et un fonctionnement dans des espaces plus réduits.*

**Une marque. Deux options puissantes pour
soutenir vos travaux de restauration.**



*iTero Element 2 et iTero Element Flex ne sont actuellement pas disponibles dans tous les marchés. Il est recommandé d'utiliser iTero Element Flex avec des ordinateurs portables certifiés, à acheter séparément. Veuillez contacter votre représentant Align Technology pour plus d'informations, ou consulter une liste d'ordinateurs portables certifiés sur iTero.com.

Invisalign, iTero, iTero Element et le logo iTero, entre autres, sont des marques de commerce et/ou de service d'Align Technology, Inc. ou de l'une de ses filiales ou sociétés affiliées, susceptibles d'être enregistrées aux États-Unis et/ou dans d'autres pays. ©2018 Align Technology BV. Tous droits réservés. Arlandaweg 161, 1043 HS Amsterdam, Pays-Bas T16140-04 Rev. A

Quid de la prescription des antibiotiques en médecine bucco-dentaire ?

Dans quelles situations les chirurgiens-dentistes ont-ils recours aux antibiotiques ? Deux publications internationales apportent des éléments de réponse à cette question.

Bien que la médecine bucco-dentaire ne représente qu'une minorité des prescriptions d'antibiotiques en pratique de ville (*moins de 10 % en France*), le recours par les chirurgiens-dentistes à une antibiothérapie inutile ou l'utilisation de molécules inadaptées à la situation clinique est susceptible de favoriser l'émergence de résistances, sans parler des effets secondaires, et en particulier de la diarrhée liée aux antibiotiques. Qu'en est-il de la pratique quotidienne des chirurgiens-dentistes dans ce domaine ? Dans quelles situations ont-ils recours aux antibiotiques ? Deux publications internationales apportent des éléments de réponse à ces questions.

Des recommandations européennes préconisent, en cas d'antibiothérapie, la prise de probiotiques.

EN TURQUIE

La première étude menée par une équipe turque s'appuie sur les données de la *Turkish Medicines and medical Devices Agency's* (*ministère de la Santé*) collectées entre janvier 2013 et août 2015 [1]. N'ont été retenues que les prescriptions ayant un unique diagnostic et au moins un antibiotique. Au total, 9 214 956 prescriptions ont été identifiées comportant 9 293 410 antibiotiques (*soit 1,01 antibiotique par ordonnance*). Il en ressort que les

trois principales indications pour lesquelles un antibiotique est utilisé sont inappropriées : « abcès périapical sans atteinte des sinus » (28,1 %), « examen dentaire » (20,7 %) et « caries dentaires » (16,2 %). Parmi les dix principaux diagnostics ayant donné lieu à une antibiothérapie, il n'y en a qu'un seul qui représente une indication ne faisant pas débat : « cellulites et abcès buccaux », invoqué dans 3,6 % seulement des cas. Au total, dans ce travail, près des trois-quarts des prescriptions d'antibiotiques n'étaient pas justifiées !

EN INDE

L'état des lieux dressé par des auteurs indiens va dans le même sens que celui de l'équipe turque [2]. Ils rappellent, eux aussi, que la prescription d'antibiotiques doit être réservée à des situations précises et peu fréquentes et que, dans la majorité des cas, c'est le traitement chirurgical du foyer infectieux qui *prime*. Ils citent plusieurs situations ne nécessitant pas d'antibiotiques et faisant pourtant souvent l'objet d'une prescription : pulpite, infection périapicale, alvéolite. Ils insistent sur le fait que l'antibiothérapie curative est indiquée en cas d'infection s'accompagnant d'une fièvre, d'un trismus ou d'adénopathie(s). Par ailleurs, ils soulignent que les



indications de l'antibiothérapie prophylactique ont été fortement réduites et ne concernent désormais que les patients à haut risque d'endocardite infectieuse.

ET EN FRANCE

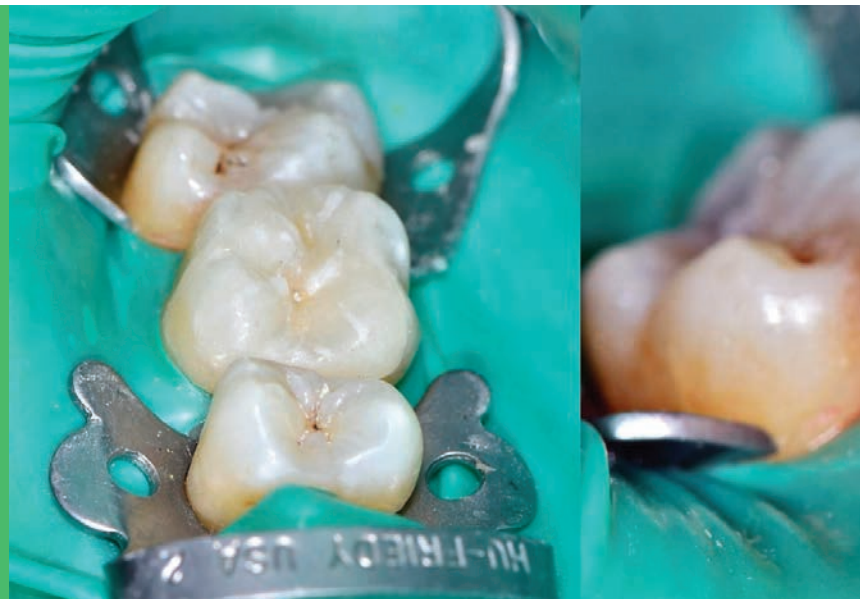Au total, ces deux publications internationales insistent sur la nécessité de disposer de *guidelines* récents afin que les chirurgiens-dentistes puissent mettre à jour leurs connaissances et leurs pratiques en matière d'antibiothérapie. Rappelons que les recommandations françaises « Prescription des antibiotiques en pratique bucco-dentaire » [3], qui datent de 2011, sont encore d'actualité. Nous disposons aussi des recommandations européennes qui préconisent, en cas d'antibiothérapie, la prise de probiotiques (*S. boulardii* CNCMI-745 ou *Lactobacillus rhamnosus* GG) en prévention de la diarrhée associée aux antibiotiques (DAA) lorsqu'il existe certains facteurs de risque (*classe d'antibiotiques, durée de traitement, âge, hospitalisation, comorbidités, épisodes antérieurs*

de DAA) [4]. Ces probiotiques permettraient de maintenir un microbiote équilibré malgré le traitement antibiotique. ☺

bibliographie

- [1] KOYUNCUOGLU CZ ET COLL. : Rational use of medicine in dentistry: do dentists prescribe antibiotics in appropriate indications ? Eur J Clin Pharmacol 2017 ; 73 : 1027-1032.
- [2] OBEROI SS ET COLL. : *Antibiotics in dental practice: how justified are we ?* International Dental Journal 2015 ; 65 : 4-10.
- [3] Afssaps « *Prescription des antibiotiques en pratique bucco-dentaire* ». Recommandations juillet 2011.
- [4] *Probiotics for the Prevention of Antibiotic-Associated Diarrhea in Children - JPGN Volume 62, Number 3, March 2016.*

L'exercice conservateur : un changement de paradigmes



La pratique conservatrice tend à repenser la place de la dévitalisation au sein de l'arsenal thérapeutique. Nous montrerons au travers d'un cas clinique un traitement alternatif face aux symptômes pulpaire.

I. INTRODUCTION

L'exercice conservateur assure la pérennité de la fonction masticatrice en préservant l'intégrité des tissus de l'organe dentaire et des tissus parodontaux. Il replace le capital santé au milieu de la balance bénéfice/risque qui guide les choix thérapeutiques du chirurgien-dentiste.

Pascal Magne et **Besler** nous proposent en 2003 un « puzzle physiologique » ; (*Schéma 1*) dans lequel ils schématisent les interconnexions indissociables des différents axes de travail du chirurgien-dentiste.

Ils soulignent notamment l'aspect fondamental de la préservation tissulaire au sein de l'impératif biologique. Dans les contrats fournis par l'ONCD, il est mentionné que « *le praticien apportera aux dits soins et travaux toute l'attention désirable* ». La question du capital santé se pose dans ce qui est « désirable ». Aussi, la pratique conservatrice tend à repenser la place de la dévitalisation au sein de l'arsenal thérapeutique. Le praticien sera ainsi capable de limiter la progression de l'apoptose dentaire en choisissant de conserver la vitalité pulpaire ; (*Schéma 2*).

Nous définissons ici une philosophie de traitement empathique influant sur la prise en charge de nos patients. La santé orale définissant la santé globale, cet article souligne un enjeu de santé publique. C'est une évolution de la dentisterie face aux anciens paradigmes.

II LE TRAITEMENT ENDODONTIQUE INITIAL

Le traitement endodontique initial peut être une thérapeutique pérenne lorsqu'il est mené en suivant les protocoles dogmatiques. Cependant, la littérature scientifique rapporte qu'une part significative des dents dévitalisées seront avulsées au cours de la vie des patients. Une étude prospective suédoise montre un taux de survie des dents dévitalisées de 90 % à 5-6 ans [1] mais qui chute à 65 %, dont un tiers avec une image apicale, sur 20 ans [2].

La dévitalisation est un acte conséquent, directement responsable de la diminution du coefficient masticatoire.

l'auteur

Dr François LESCUYER



- Thèse soutenue à l'UFR de Clermont-Ferrand : « *Implantation dans le secteur esthétique : quelles alternatives aux défauts osseux quantitatifs ?* » (2011)
- DU d'implantologie et d'esthétique d'Évry Val-d'Essonne. Mémoire rédigé en collaboration avec les Drs Schachmann et Meymandi-Nejad : « *Étude comparative de deux techniques d'élévation de la membrane sinusienne : abord latéral, abord crestal.* » (2013)
- Pratique conservatrice depuis 2014
- Exercice libéral conventionné à la Défense depuis 2016 (<https://dr-lescuyer-francois.chirurgiens-dentistes.fr/>)
- En recherche d'un(e) collaborateur(trice) (dr.lescuyer@yahoo.com)

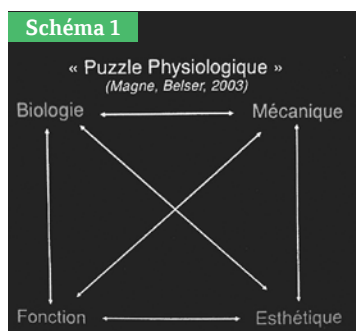


Schéma 1. : « Puzzle physiologique ».

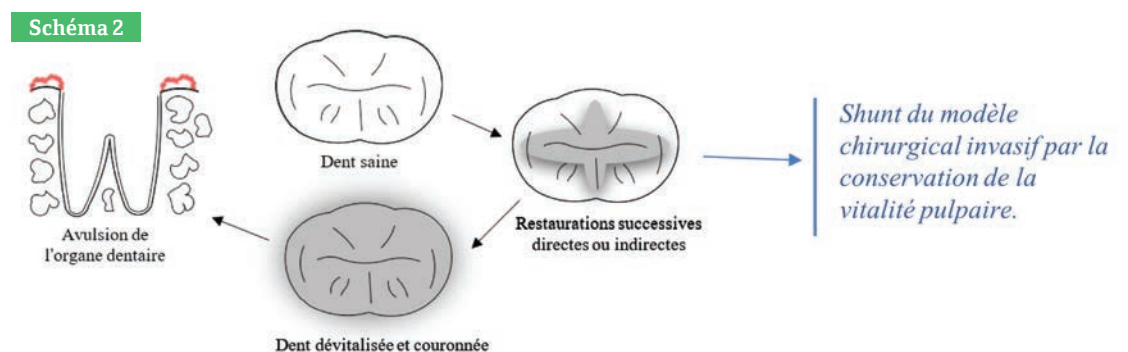


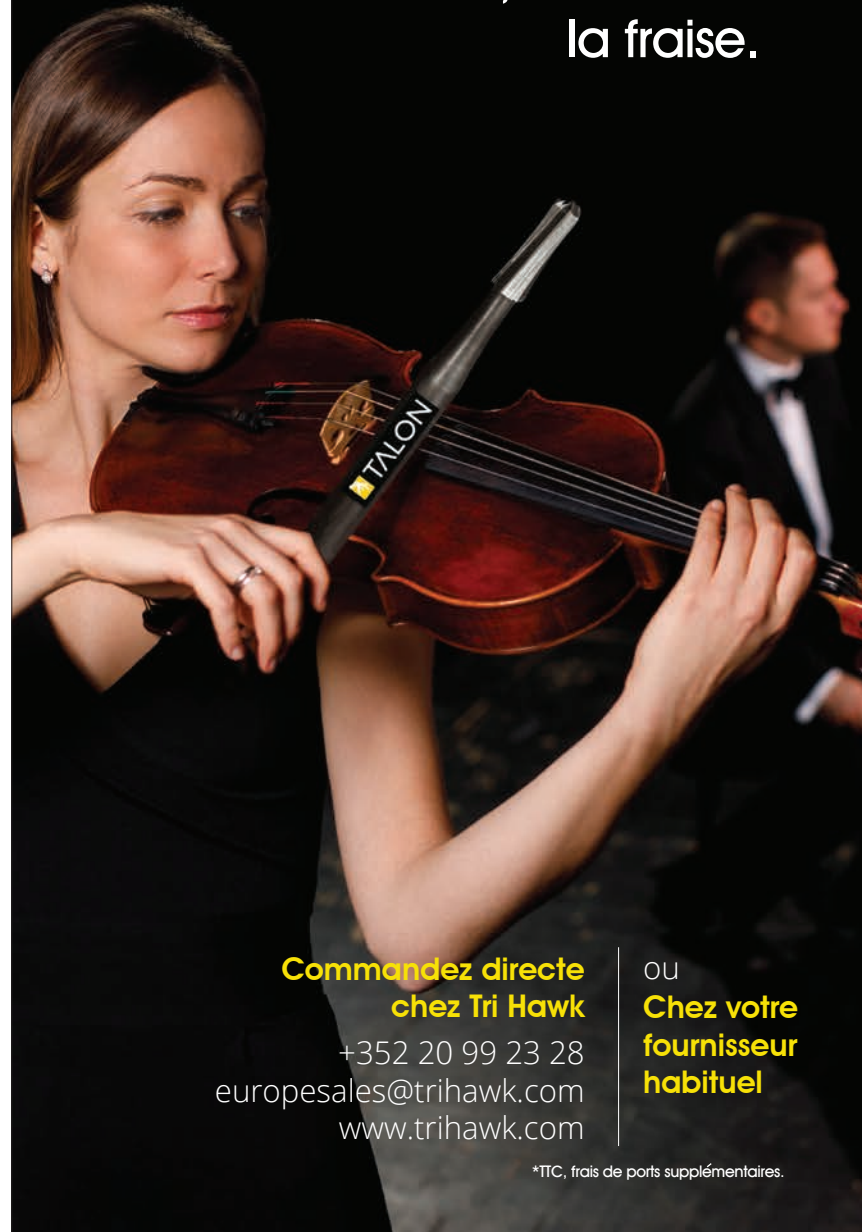Schéma 2 : Shunt du modèle chirurgical invasif.

Depuis 1969

TRIHAWK 50

Tout les musiciens n'ont pas le talent d'un premier violon, mais tous les dentistes peuvent utiliser la transmetal Talon de Tri Hawk, la stradivarius des fraises !

50 fraises offertes à l'achat d'un rouleau de 100, soit €2.86* la fraise.



Commandez directe
chez Tri Hawk

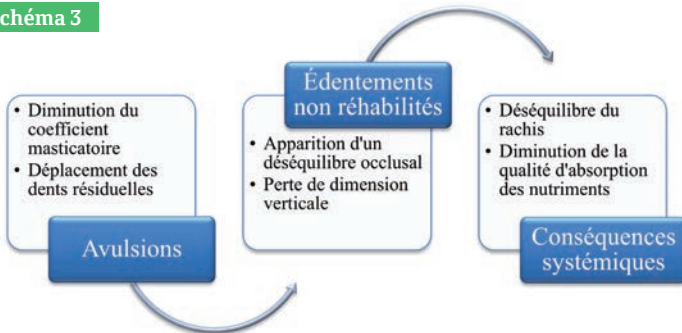
+352 20 99 23 28
europesales@trihawk.com
www.trihawk.com

OU
Chez votre
fournisseur
habituel

*TTC, frais de ports supplémentaires.

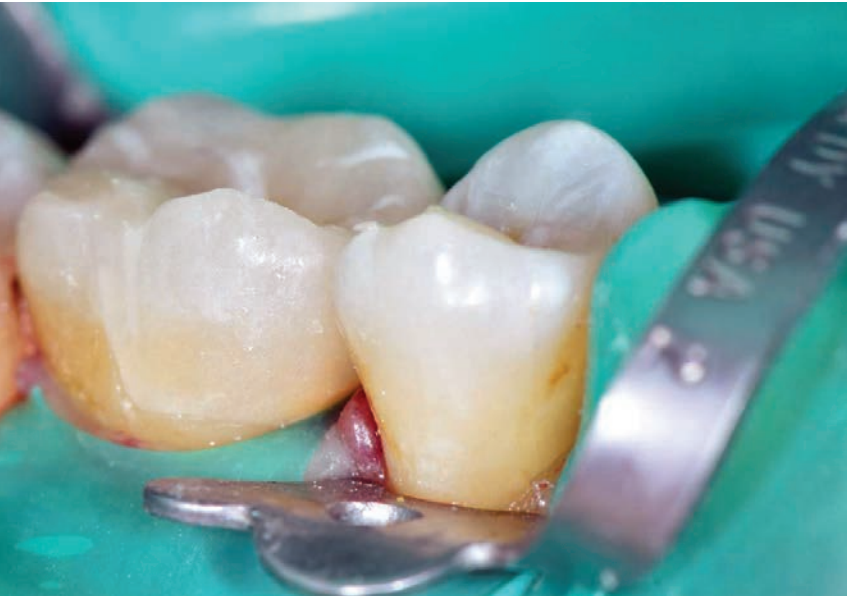

Schéma 3



L'endodontie est une discipline complexe avec une absence d'obligation de résultats thérapeutiques. Elle peut rendre l'organe dentaire fragile avec un pronostic réservé à travers l'apparition d'infections apicales ou encore de fractures imposant son avulsion.

II.1 Les enjeux biologiques

La pulpectomie modifie de façon irréversible plusieurs paramètres de l'organe dentaire.

Sur le plan mécanique :

- La cavité d'accès endodontique ainsi que le parage canalaire créent, par la baisse de sa masse dentine, une diminution de la résilience de l'organe dentaire.
- Le retrait du paquet vasculo-nerveux entraîne la perte des fluides biologiques endodontiques provoquant un assèchement de l'organe dentaire ainsi qu'une modification de sa structure cristalline par l'accroissement de la taille des cristallites d'hydroxyapatites. Cette évolution structurelle pourrait aussi diminuer la résilience dentinaire [6].

Sur le plan de l'autonomie :

- La capacité de régénération de la dent est shuntée et ne peut plus pallier les microtraumatismes usuels.
- Le stress environnemental n'est plus transmis via le nerf dentaire et ne permet pas une prise en charge précoce du patient.

Enfin, en cas d'édentements non réhabilités, nous observons des conséquences systémiques émanant des modifications locales ; (Schéma 3).

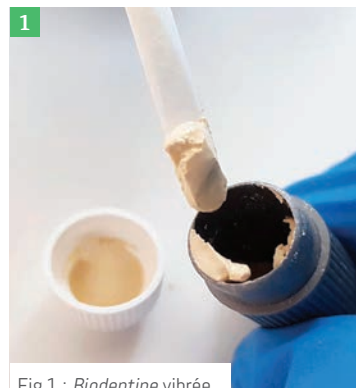


Fig.1 : Biodentine vibrée.

III QUELLE ALTERNATIVE CONSERVATRICE FACE AUX SYMPTÔMES PULPAIRES ?

La conservation du tissu pulpaire est devenue plus aisée avec l'apparition sur le marché d'un nouveau produit : la *Biodentine*, un ciment bioactif « favorisant la reminéralisation et la cicatrisation de la pulpe ». Une revue de la littérature met en valeur les propriétés mécaniques du biomatériau comme étant adaptées à l'utilisation d'un substitut dentinaire ; (Fig.1) [3].

La *Biodentine* se révèle être un outil prédictible permettant à terme une meilleure conservation de l'organe dentaire. La sensibilisation de notre patientèle à cette nouvelle pratique repose sur son consentement à travers une information adaptée. Notre devoir est de communiquer sur les différents pronostics que réservent la conservation de la vitalité pulpaire ou la dévitalisation. Un devis doit accompagner le consentement éclairé précisant que cet acte n'est pas pris en charge par la Sécurité sociale. Le coffrage pulpaire est codifié dans la nomenclature CCAM à travers le code : HBF010. Il est aussi nécessaire d'informer le patient sur le risque d'échec de la cicatrisation pulpaire et de prendre la décision en conséquence.

La mise en œuvre au cabinet doit être approchée de façon consciente, tant pour le chirurgien-dentiste que pour la patientèle. En effet, choisir de garder une dent vivante implique un temps de communication avec le patient et de pouvoir le revoir en urgence malgré un agenda plein. Pour le patient, c'est accepter une capitalisation à long terme pouvant ne pas résoudre immédiatement le motif de sa consultation.

III.1 Composition du ciment bioactif

Le biomatériau se décline en une poudre conditionnée dans des capsules à vibrer et en flacons pré-dosés de liquide :

- La poudre se compose majoritairement de silicate tricalcique et dicalcique. C'est aussi le principal composant du ciment Portland, du Mineral Trioxide Aggregate (MTA) et du Bioaggregate. De plus, elle contient du dioxyde de zirconium comme agent de contraste, du carbonate de calcium, de l'oxyde de calcium ainsi que de l'oxyde de fer.
- Le liquide contient du chlorure de

calcium comme catalyseur ainsi qu'un mélange hydrosoluble de poly-carboxylate modifié.

III.2 Indications thérapeutiques

La *Biodentine* s'utilise lors d'atteintes dentinaires, en situation de symptômes névralgiques ou en mesure préventive de leur apparition. Soit :

- curetage juxta-pulpaire,
- effraction pulpaire,
- renouvellement de restaurations juxta-pulpaire,
- fêlures.

III.3 Inconvénients du biomatériau

- Temps de prise complet de 7 heures pouvant être à l'origine d'une perte précoce de la restauration provisoire,
- rétention du ciment à la dentine relativement faible qui augmente la possibilité de sa dépose lors de la taille ou de l'empreinte,
- variation de la consistance du biomatériau vibré pouvant compliquer son application,
- onéreux,
- recul clinique court.

III.4 Taux de succès

Les études de cas publiées depuis son apparition sur le marché en 2009, vont dans le sens du biomatériau et rapportent la néo-formation d'un pont dentinaire. La conservation de la vitalité pulpaire est atteinte dans plus de 80 % des cas en présence d'effraction pulpaire [4].

D'un point de vue empirique avec un recul clinique de 5 années, nous avons pu observer ceci :

- lorsque le curetage ne présente pas d'effraction pulpaire, la conservation de la vitalité pulpaire présente un taux de succès de quasiment 100 %,
- en cas d'effraction pulpaire et/ou de symptôme de pulpite irréversible, le ciment bio-actif offre un pronostic réservé à court terme d'environ 50 % de taux de succès,
- l'anamnèse de l'organe dentaire, l'âge du patient et la qualité de la cicatrisation semblent influencer sur ces taux de succès.

« Les rapports (...) sont les seules informations cliniques disponibles publiées jusqu'à présent et il est présumé, à mesure que plus de données seront publiées sur la *Biodentine*, que le clinicien pourra prendre une décision plus saine et plus sûre en ce qui concerne son utilisation. [4] »

IV RÉALISATION CLINIQUE

IV.1 Première consultation : l'urgence

Avant de pratiquer l'anesthésie, nous réalisons un test de vitalité pulpaire pour écarter toute nécrose. Il conviendra ensuite de retirer les anciennes restaurations et la dentine infectée jusqu'à l'obtention à la sonde, du cri dentinaire. Le curetage final de la cavité se fait avec une fraise multi-lame ronde en céramique de taille variable en fonction des parties explorées afin de conserver au maximum la dentine affectée. L'émail non soutenu sera initialement conservé afin d'obtenir une cavité auto-rétentive facilitant la rétention primaire du ciment bioactif. Une fois la cavité sèche et saine, le praticien appliquera le ciment bioactif. L'utilisation de la digue est conseillée car la contamination hydrique ralentit la prise du biomatériau. En cas d'effraction pulpaire, l'application du biomatériau ne devra pas être compressive par rapport au tissu pulpaire. Enfin, nous pouvons être en présence d'un saignement proportionnel à l'inflammation du paquet vasculo-nerveux. Il convient de diminuer cet œdème compressif afin de potentialiser la régénération pulpaire. Le praticien pourra utiliser la capillarité du coton pour drainer l'écoulement.

Le temps de travail de la *Biodentine* est de 6 minutes. Il est défini par le délai entre le mélange au vibreur et la prise initiale. La digue n'est retirée qu'après ce délai, évitant ainsi un effondrement précoce de la restauration. Lors de la dépose de la digue, il faut couper la digue proximale en cas de cavité MO, OD, MOD. Assurez une légère sous-occlusion du biomatériau.

Les conseils postopératoires restent majeurs dans le succès thérapeutique et doivent être répétés lors de la consultation pour favoriser la compliance du patient. Les recommandations suivantes portent sur les 7 heures suivant la mise en place du matériau :

- ne pas solliciter la restauration temporaire avec le doigt, la langue ou en mastiquant dessus.
- ne pas se rincer abondamment la bouche. Boire du côté opposé ou avec une paille.
- une médication avec 400 mg d'ibuprofène peut être indiquée avant le réveil de l'anesthésie, lorsque la lésion est symptomatique ou lors d'effraction pulpaire. Les AINS pourront être utiles en cas de douleurs, afin de diminuer l'inflammation du paquet vasculo-nerveux

et lui permettre de cicatriser.

- Après 7 heures, le ciment est suffisamment sec pour permettre un usage prudent.

IV.2 Deuxième séance : la réévaluation

Un contrôle précoce doit être effectué afin d'évaluer l'évolution des symptômes pulpaires. Il doit être fait au moins 15 jours après la gestion de l'urgence. Nous réaliserons des tests cliniques de vitalité pulpaire (TVP).

Les TVP seront en première intention la projection d'air au collet de la dent. Si celui-ci ne répond pas, alors nous emploierons une boulette de coton glacée. En effet, l'application de froid intense peut être perçue de façon hypersensible et assimilée à une douleur par une partie de notre patientèle.

À ce niveau, le praticien devra différencier l'hyperhémie pulpaire d'une dent asymptomatique.

- **Hyperhémie pulpaire** : le TVP peut être douloureux avec une persistance de la sensation quelques secondes après l'arrêt du stimulus.
- **Dent asymptomatique** : le TVP ressentit immédiatement et sans douleur, la sensation disparaît après l'arrêt du stimulus.

Le praticien doit aussi savoir détecter les faux négatifs :

- si la projection d'air est douloureuse, le praticien devra comparer la réaction sur une dent témoin,
- si les TVP ne font pas réagir la dent, nous débiterons doucement et sans anesthésie le travail de taille afin de solliciter différemment le nerf dentaire.

La période cicatricielle peut avoir plusieurs formes.

- **Cicatrisation simple** : possibles signes douloureux au réveil. Puis la dent est asymptomatique ou avec de possibles faibles douleurs en réponse à des stimuli (chaud, froid, sucre, acide), gérables sous antalgiques de premier niveau.
- **Cicatrisation difficile** : douleurs pouvant être intenses au réveil (+ de 7 sur EVA) et même sous une couverture AINS. Syndromes névralgiques répétés et spontanés au cours de la rémission difficilement gérables même sous antalgique de niveau 2. Ces symptômes douloureux peuvent s'apparenter au symptôme de la pulpite irréversible et peuvent donc être responsables d'une nouvelle consultation en urgence.

Depuis 1969

TRIHAWK 50

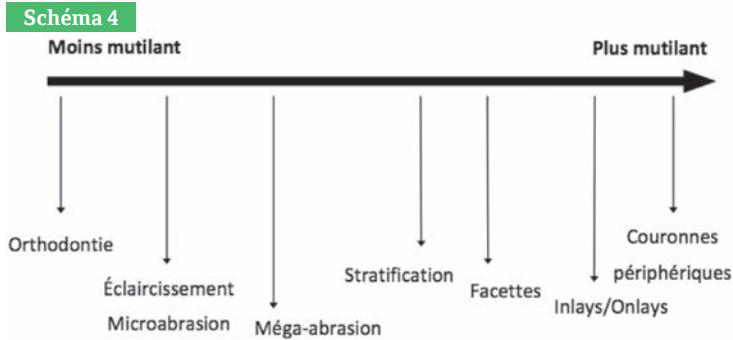


Schéma 4 : « Le gradient thérapeutique ».

Par l'anamnèse cicatricielle, le praticien pondérera le plan de traitement à venir en accord avec le patient : conservation de la vitalité ou traitement endodontique initial.

IV.3 Troisième phase : la réintervention

L'acte de restauration prothétique est systématiquement lié à l'obtention d'une dent totalement asymptotique, répondant au test de vitalité sans présenter d'hyperhémie. Les recommandations du fabricant du ciment bioactif précisent une possibilité de réintervenir au plus tôt 48 h après la pose du matériau. Généralement, nous ne réinterventions pas avant un mois, afin d'obtenir un matériau suffisamment sec et ancré dans les tubulis dentinaires.

L'odontologie conservatrice offre une nouvelle dimension à son champ d'action thérapeutique par la dentisterie adhésive. Ses limites ont longtemps légitimé une dévitalisation et/ou une préparation périphérique. C'est dans ce cadre que s'intègre l'indication des restaurations adhésives. Le choix de la restauration définitive sera fonction du tissu dentaire résiduel : *inlay/onlay* ou couronne. La parafonction qu'est le bruxisme influera aussi sur cette décision. En effet, un collage partiel supportera mal les contraintes mécaniques d'un bruxisme sévère.

Les *onlays* ne représentent aujourd'hui environ que 2 % des restaurations dento-portées indirectes réalisées [5]. Pourtant, ils sont la meilleure option conservatrice dans le cas de délabrement avancé. Le gradient thérapeutique ; (Schéma 4) est établi par ordre d'évolution sur une échelle temporaire du moins mutilant au plus mutilant [7]. Les auteurs nous incitent à choisir initialement les thérapeutiques les moins mutilantes, puisqu'elles permettront

toujours l'application à l'avenir de thérapeutiques plus invasives, l'inverse étant impossible.

L'*onlay* est une restauration précise qui impose des précautions d'usage. Pour réussir cet acte conservateur sur le long terme, il faut limiter les réinterventions. Plusieurs étapes clefs permettent un soin qualitatif : la taille, l'empreinte et le collage.

IV.3.1 LA TAILLE

Les limites qualitatives des *onlays* se retrouvent majoritairement au niveau de la taille prothétique. Le respect des principes de la réalisation d'une restauration optimale offre une intégration biologique, esthétique et fonctionnelle garante de la pérennité de l'entité. Cette réalisation nécessite l'usage d'outils précis. Voici un exemple de séquence de taille :

- fraise tonneau diamantée gros grains pour le travail occlusal,
- fraise diamantée gros grains conique avec une finition en épaulement arrondi d'un millimètre pour la préparation des parois,
- fraise diamantée conique grains fins ou multi-lames avec une finition en épaulement arrondi d'un millimètre pour le polissage,
- fraise diamantée gros grains conicité fine pour dégager les espaces proximaux,
- inserts soniques pour les cavités proximales.

La taille se définit par les volumes rendus disponibles à la réalisation de la prothèse. Il conviendra de la conscientiser pour adopter une vision biomécanique. La partie juxta-pulpaire de *Biodentine* sera conservée et la partie coronaire de la dent sera aménagée pour l'*onlay*.

Voici les principes fondamentaux de la taille pour les *inlays/onlays* :

- 1^{er} principe : supprimer les angles vifs.

Chacune de nos fraises sont uniques, comme le son du maillet du xylophone !

Tri Hawk vous offre 50 fraises diamantées gratuites à l'achat de 100 fraises, soit €1.99* la fraise.

*Maximum 3 références, 50 fraises par référence. TTC, frais de ports supplémentaires.



Commandez directement chez Tri Hawk

+352 20 99 23 28
europesales@trihawk.com
www.trihawk.com

OU
Chez votre fournisseur habituel

Schéma 5

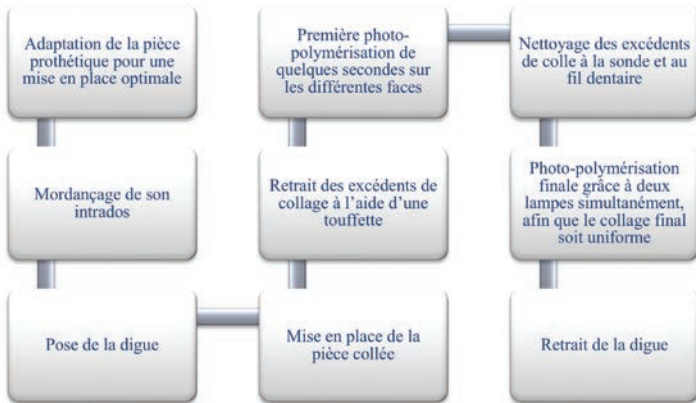

Schéma 5 : Les étapes du collage.

Opter pour des angles droits qui devront être arrondis. Ce doit être réalisé sur la périphérie du bloc afin d'anticiper une fracture du joint céramique mais aussi pour la morphologie de son intrados pour réduire les contraintes au sein de la céramique.

- 2^e principe : respecter les volumes minimaux. Pour une réalisation en céramique : 1,5 mm en occlusal permet d'encaisser les chocs fonctionnels. La diffusion des efforts

masticatoires au niveau des bords périphériques nécessite au minimum 1 mm de matériau. Il faut aménager des isthmes d'au moins 1,5 mm.

- 3^e principe : aménager une rétention mécanique de la pièce prothétique. La conicité respective des parois est primordiale. Cependant, il faut simplifier le dessin de la pièce, afin de permettre au prothésiste de parfaire sa réalisation. Nous rendrons donc les parois plus rectilignes. La surface de collage complète la rétention mécanique en exploitant la surface occlusale de la dent, tout

Schéma 6

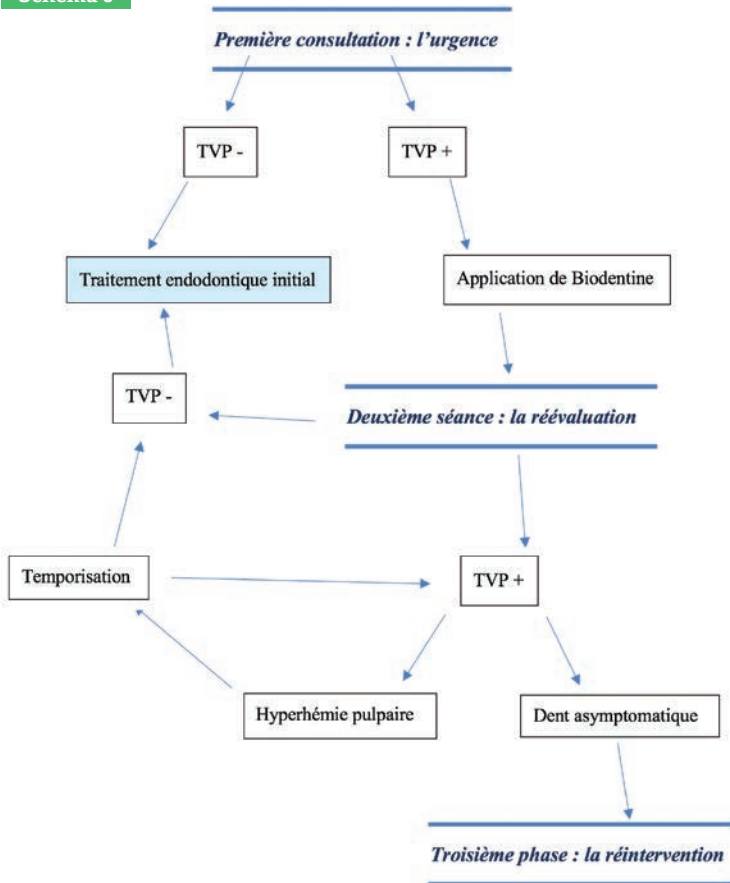


Schéma 6 : Schéma décisionnel.

en conservant les crêtes marginales gaillardes du point de contact à long terme.

IV.3.2. L'EMPREINTE

Un protocole fiable permet une transmission des informations minimisant les biais tout au long de la chaîne de réalisation.

L'empreinte est effectuée avec des silicones par addition lourd et *light*. Pour la technique du mordu, on préférera idéalement avoir les surfaces dentaires entièrement prises dans le matériau d'empreinte et compléter avec une clef d'occlusion afin de limiter les retouches occlusales.

Lors du travail avec les silicones, il convient d'avoir une surface dentaire et parodontale très sèche. En effet, le silicone fluide est hydrophile et reproduira les défauts liés à la présence de fluides. Nous prendrons le soin de respecter les temps de prise dictées par les laboratoires. Enfin, l'application de *bonding* sur la jonction *Biodentine*/dentine empêche l'arrachage du ciment bioactif par les silicones.

IV.3.3 LE COLLAGE

La surface de collage étant relativement faible pour un *onlay*, le choix d'une colle qualitative ainsi que le travail sous digue sont primordiaux. Aujourd'hui, il existe des colles suffisamment puissantes sans perturbateur endocrinien comme celles que propose *Pulpdent*. La préparation de l'intrados de l'*onlay* avec un *etching* céramique est incontournable pour la rétention de l'entité au long court. Cette préparation s'effectue après l'ajustement de la pièce céramique en bouche pour ne pas diminuer la qualité du mordançage. Pour réussir le collage, nous prendrons soin de suivre différentes étapes ; (Schéma 5).

V. CAS CLINIQUE (FIG.2 À 18)

Une patiente âgée de 38 ans se présente en consultation pour la fracture d'un *onlay* composite sur la 26. La dent ne présente pas de signes douloureux. À l'examen clinique, l'*onlay* MOD est multi-fracturé, on distingue la dentine infectée sous-jacente. On observe aussi les symptômes d'un syndrome du septum mésial sous-jacent ; (Fig.2).

Nous réalisons un test de vitalité pulpaire qui présente des signes d'hyperhémies. Puis, sous anesthésie, nous réalisons le curetage ; (Fig.3).

On note le saignement de la papille mésiale qu'il faudra idéalement stopper ou du moins limiter lors de la mise en place de la *Biodentine*. Nous ne retirons pas les résidus de colle présents sur la dentine saine pour conserver le maximum de tissu dentaire.

Le curetage met en valeur une dentine réactionnelle au niveau des cornes pulpaires. La radiographie ; (Fig.4) rétro-alvéolaire fournie par la patiente datant de 2 mois avant sa consultation met aussi en valeur la rétraction du paquet vasculo-nerveux.

Nous sommes donc en présence d'un organe dentaire à l'anamnèse chargée. Le potentiel de régénération de la dent étant fini, cela limite la capacité à conserver la vitalité pulpaire. Le biomatériau est chargé en excédent ; (Fig.5).

Le rendez-vous de réévaluation est fixé à 2 mois. Les 15 premiers jours sont asymptomatiques : la cicatrisation est simple.

Au bout d'un mois, ma patiente me rapporte des sensibilités au chaud et au froid ainsi que des douleurs lorsqu'elle mange du sucre. Lors du travail avec le ciment bioactif, nous observons régulièrement une période d'inconfort avant la réintervention. Elle est due à l'effritement superficiel du biomatériau, exposant des tubulis dentinaires ouverts par le curetage. Un simple pansement provisoire peut être utilisé pour temporiser.

Lors de la réévaluation ; (Schéma 6), la dent est asymptomatique et nous pouvons engager la troisième phase : la réintervention. La taille est effectuée ; (Fig.6 à 8).

Nous avons choisi de conserver la cuspidé mésio-palatine et de contourner la cuspidé mésio-vestibulaire. On note les épaulements périphériques consécutifs et réguliers. L'isthme occlusal est suffisamment large et profond pour que la pièce céramique puisse supporter les efforts masticatoires. Les volumes rendus disponibles proposent une pièce prothétique simple et mécaniquement rétentive. On note la papille mésiale en cours de cicatrisation.

Le provisoire est réalisé afin de minimiser les stimuli névralgiques pour potentialiser la cicatrisation pulpaire ; (Fig.9).

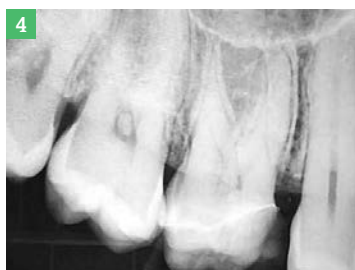
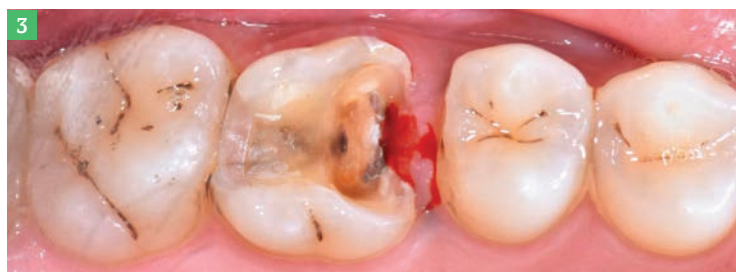
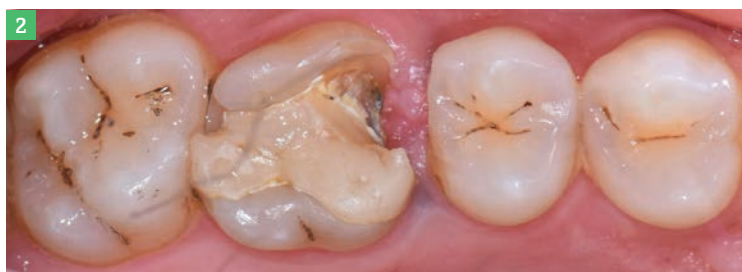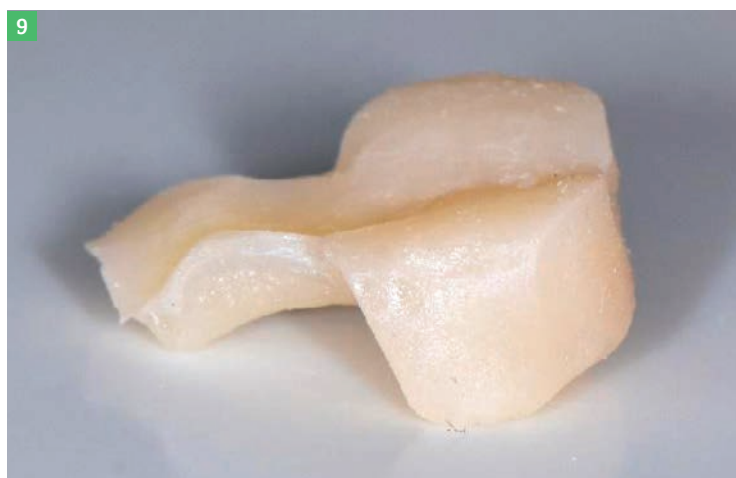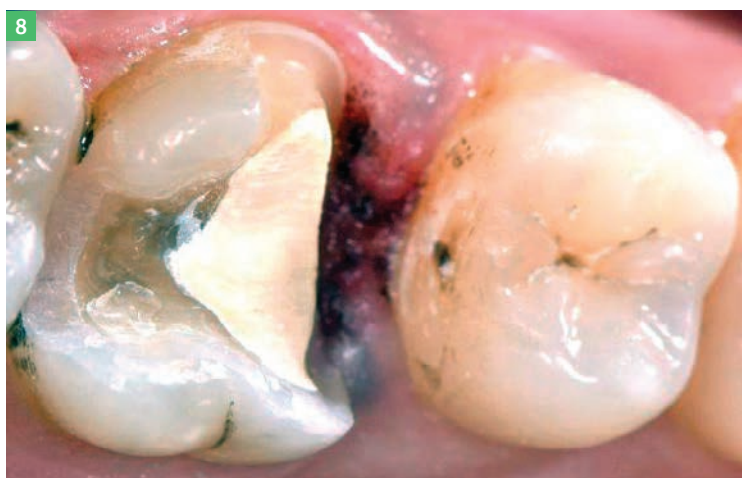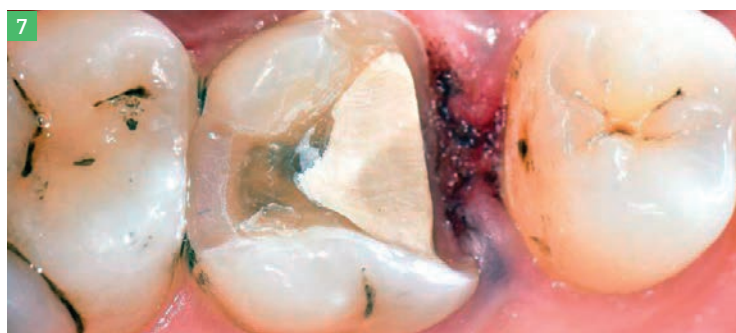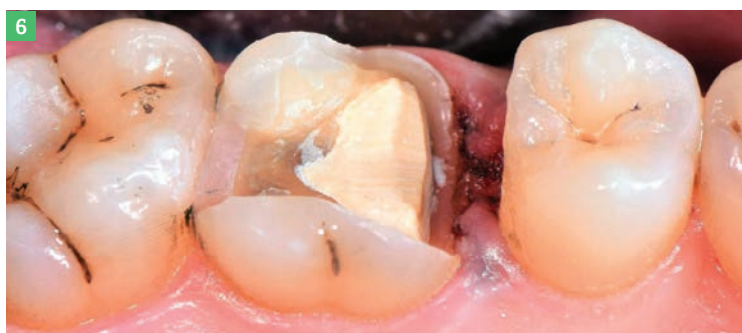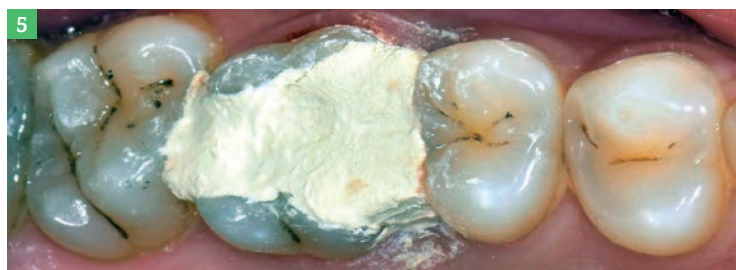Fig.2 : Cas clinique préopératoire.
 Fig.3 : Curetage effectué.
 Fig.4 : Radio préopératoire.
 Fig.5 : Application de Biodentine.
 Fig.6 : Taille vue palatine.
 Fig.7 : Taille vue occlusale.
 Fig.8 : Taille vue disto-vestibulaire.
 Fig.9 : L'onlay provisoire.
 Fig.10 : Prise de teinte.

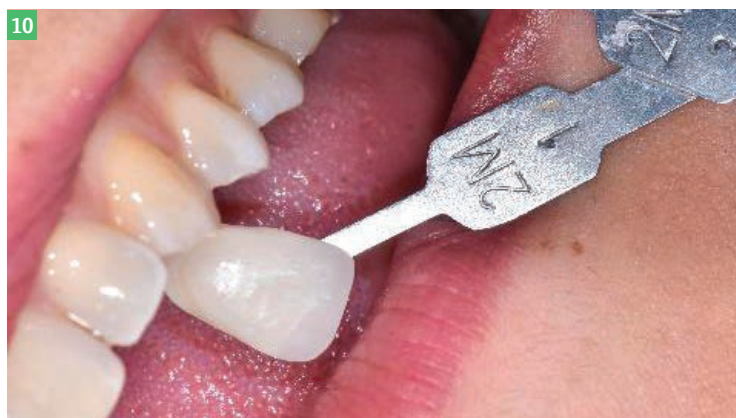

La prise de teinte

Une restauration esthétiquement discrète sera probablement moins souvent déposée par les praticiens succédant. Lors du rendez-vous d'empreinte, le praticien devra observer et reproduire scrupuleusement la teinte de la dent. Elle doit être prise à la lumière naturelle et intégrer les différents contrastes : collet, masse dentine, occlusal. Le biomimétisme pourra alors magnifier la prothèse, avec la reproduction des dysesthésies : taches ou fêlures ; (Fig.10). L'empreinte est prise avec un mordu ; (Fig.11 et 12). On note les

défauts des pointes cupsidiennes apparaissant sur la toile tressée, cependant les limites et l'intrados de l'onlay sont convenablement transmis. L'onlay sera réalisé par le laboratoire ; (Fig.13 à 15). La digue est mise en place et le réglage des points de contacts est réalisé ; (Fig.16). Le collage est effectué ; (Fig.17 et 18).

Enfin, la digue est retirée. Nous effectuons le réglage de l'occlusion statique et dynamique puis le polissage de la céramique retouchée à l'aide de fraises adaptées. ☺



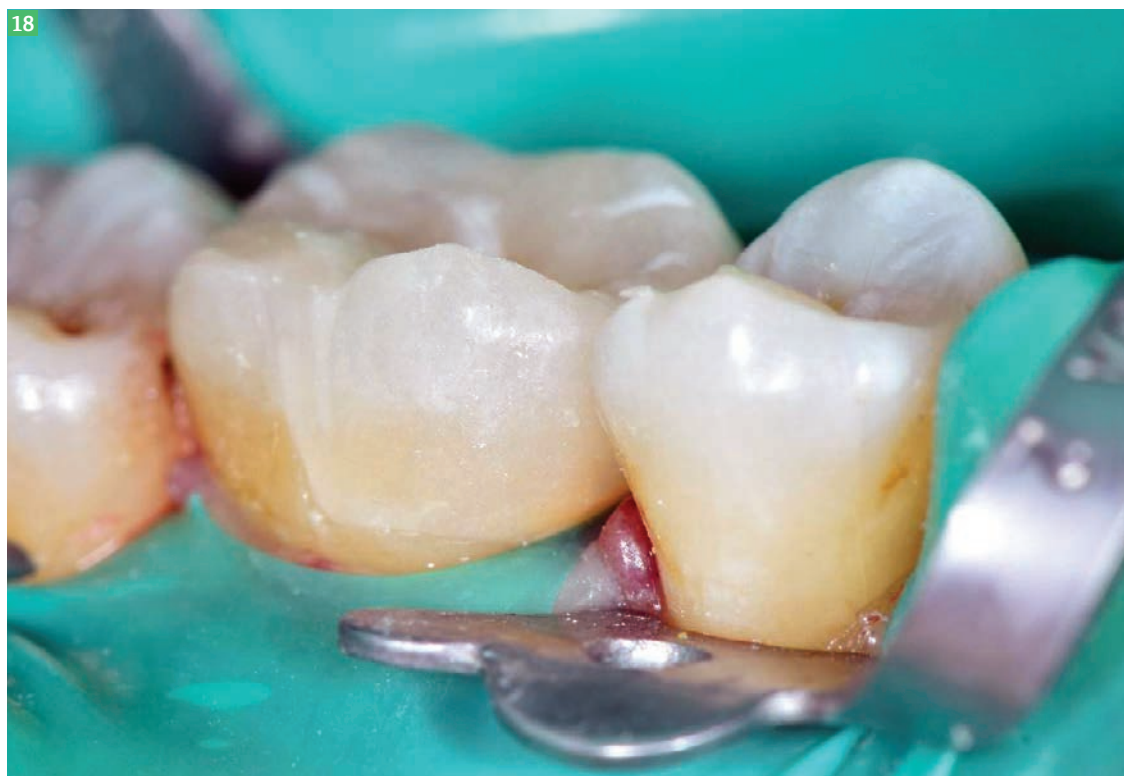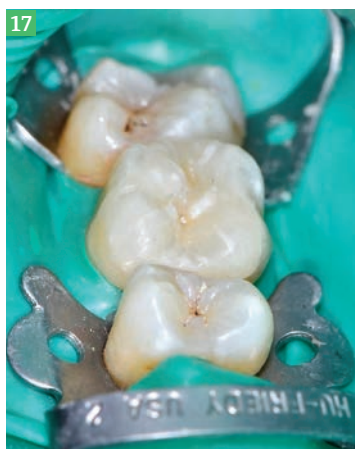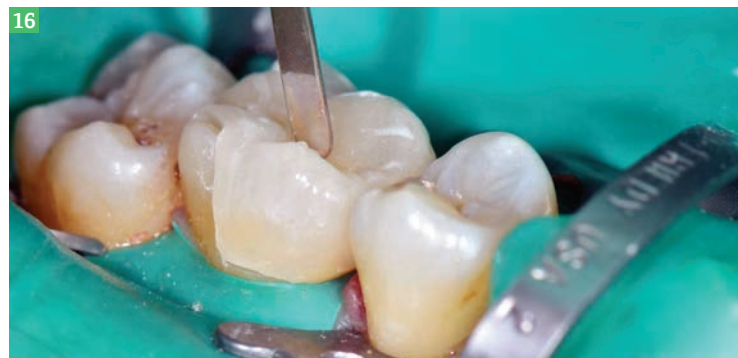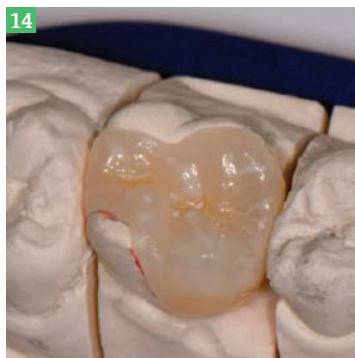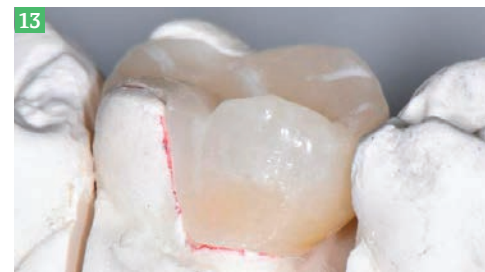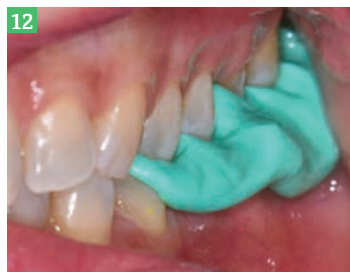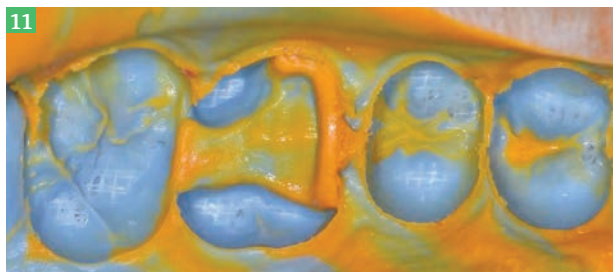


Fig.11 : Empreinte, technique du mordu.

Fig.12 : Clef d'occlusion.

Fig.13 : L'onlay sur le modèle en plâtre, vue vestibulaire.

Fig.14 : L'onlay sur le modèle en plâtre, vue occlusale.

Fig.15 : L'onlay, vue palatine.

Fig.16 : Essayage de la pièce prothétique.

Fig.17 : Collage effectué, vue occlusale.

Fig.18 : Collage effectué, vue vestibulaire.

la biblio'

- [1] J Endod. 2016 Feb;42(2):216-20. doi: 10.1016/j.joen.2015.11.008. *Survival of Root-filled Teeth in the Swedish Adult Population*. Fransson H1, Dawson VS2, Frisk F3, Björndal L4; EndoReCo, Kvist T5.
- [2] Int Endod J. 2016 Jul;49(7):636-45. doi: 10.1111/iej.12495. Epub 2015 Jul 20. *Twenty-year follow-up of root filled*

- teeth in a Swedish population receiving high-cost dental care*. Petersson K1, Fransson H1, Wolf E1, Håkansson J2.
- [3] Published online 2014 Jun 16. doi: 10.1155/2014/160951 PMID: PMC4082844. *A Review on Biodentine, a Contemporary Dentine Replacement and Repair Material*. Özlem Malkondu, Meriç Karapınar Kazandağ and Ender Kazazoğlu.

- [4] J Conserv Dent. 2017 Mar-Apr;20(2):91-95. doi: 10.4103/0972-0707.212243. *Clinical evaluation of mineral trioxide aggregate and biodentine as direct pulp capping agents in carious teeth*. Hegde S1, Sowmya B1, Mathew S1, Bhandi SH1, Nagaraja S1, Dinesh K1.
- [5] CR Foundation. January 2012, Vol 5 Issue 1. *Are tooth-colored onlays viable alternative to crowns ?* Tom Limoli and associates.

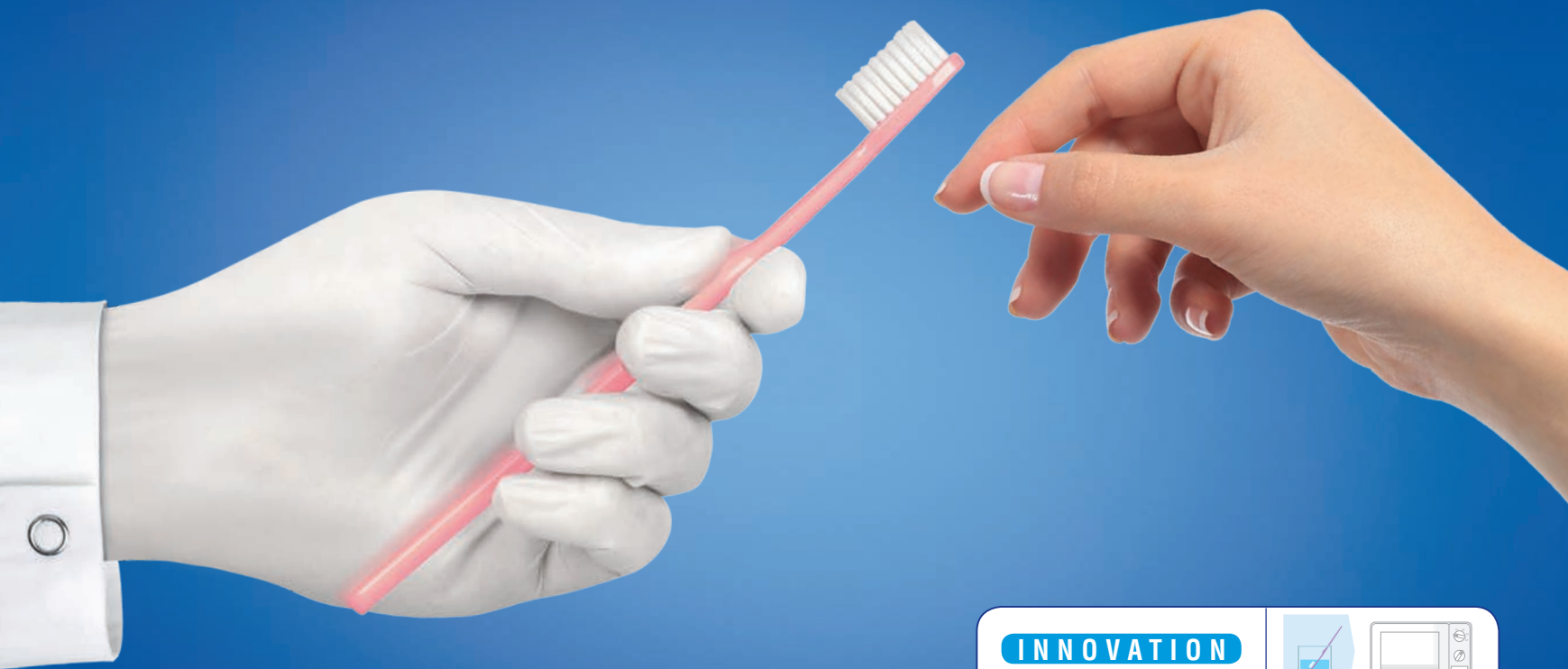- [6] Zelic K, Milovanovic P, Rakocevic Z, Askrabic S, Potocnic J, Popovic M, et al. Nano- structural and compositional basis of devitalized tooth fragility. *Dent Mater* 2014; 30(5): 476-486.
- [7] Tirlot G, Attal JP. *Le gradient thérapeutique : un concept médical pour les traitements esthétiques*. *Inf Dent* 2009 ; 91(41-42) : 2561-2568.

Inava

TECHNOLOGIE PROFESSIONNELLE

PARMI
LES MARQUES LES PLUS
RECOMMANDÉES PAR LES
CHIRURGIENS-
DENTISTES**

UN PACTE D'EFFICACITÉ AVEC VOS PATIENTS



INNOVATION

**BROSSES À DENTS
ASSAINISSABLES
AU MICRO-ONDES**



Réduction de + de
99,99% **
des micro-organismes
(virus et bactéries)*

Après un passage de
1 minute au micro-ondes
à une puissance de 600W
en présence d'eau

Pour passer commande, rendez-vous
sur le site www.pierrefabreoralcare-services.fr

Pierre Fabre
ORAL CARE

Notre science au service de la santé bucco-dentaire

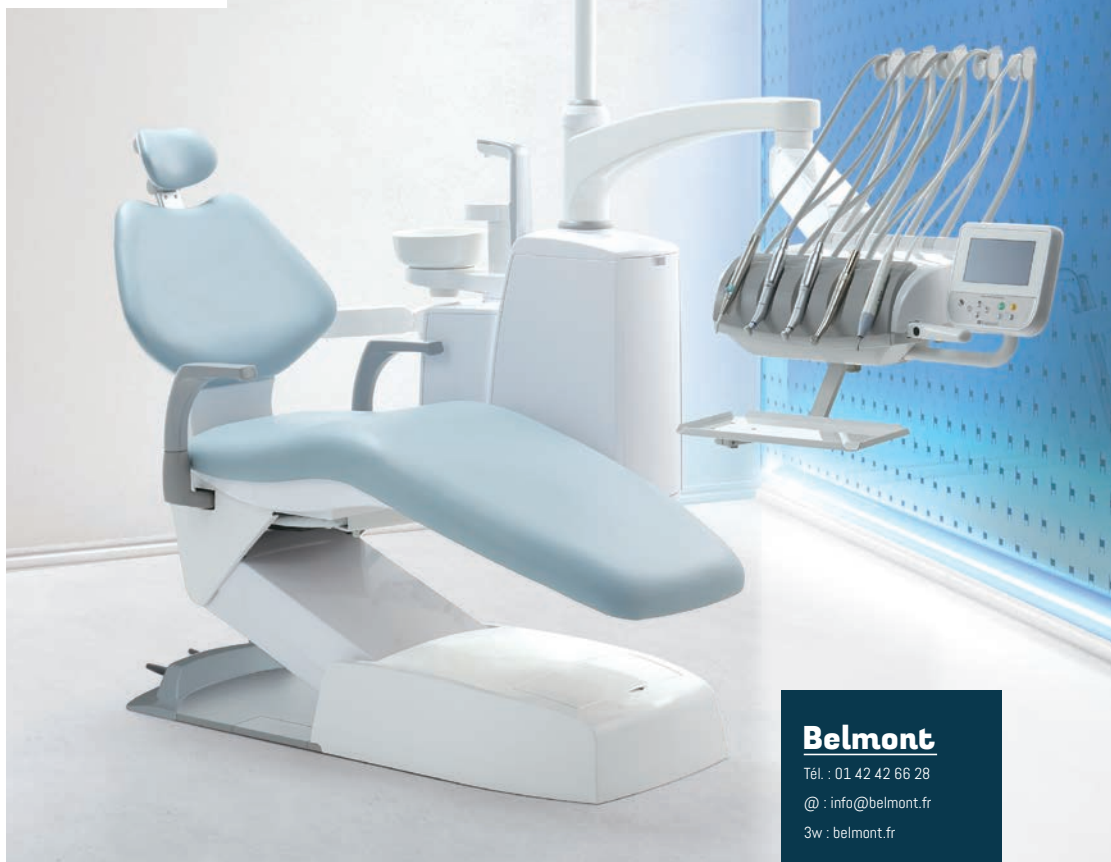► quoi de neuf docteur ?

AMÉLIORERONT-ILS VOTRE PRATIQUE ?

► EURUS DE BELMONT

Des équipements nouveaux et fonctionnels

Ces nouveaux équipements dotés d'un fauteuil traditionnel ou du célèbre fauteuil chaise procureront confort, relaxation et excellente ergonomie de travail. Ils disposent d'un bras transthoracique à fouets ou à cordons pendants. Une nouvelle interface tactile permet à l'utilisateur d'effectuer simplement les réglages associés à l'instrument sélectionné. La nouvelle pédale de commande est compacte et sans fil. L'éclairage LED de nouvelle génération équipé d'une cellule de commande sans contact est conforme à la norme ISO 9680. Le support assistant est doté d'un mécanisme de réglage en hauteur avec un large plateau. Les conditions d'hygiène de l'*unit* sont maintenues par un rinçage du circuit hydrique. Un séparateur d'amalgame avec ou sans collecteur permet de répondre aux normes environnementales sur la protection des eaux de ville. Dans le même temps, *Belmont* a lancé une nouvelle radio intra-orale avec une interface entièrement tactile, un fauteuil chaise équipé d'une base rotative et un fauteuil traditionnel avec un repose-nuque motorisé.



Belmont

Tél. : 01 42 42 66 28

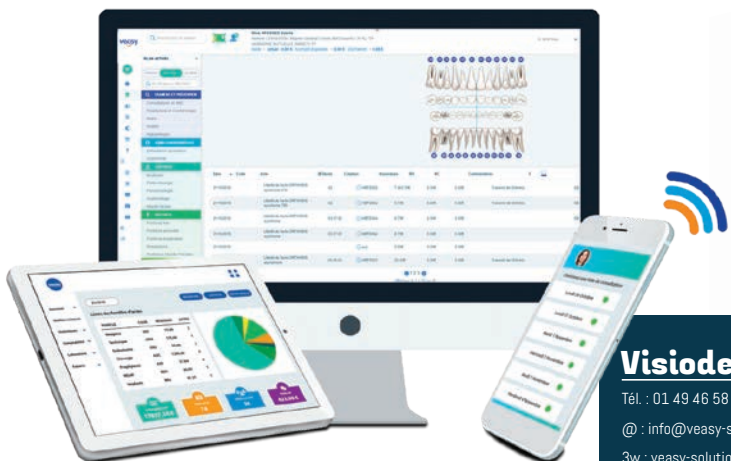@ : info@belmont.fr

3w : belmont.fr

► SOLUTION CLOUD VEASY

Maîtrisez tous les aspects de votre activité

Comment développer votre activité ? Avec la solution *Cloud intelligente Veasy*, le groupe *Visiodent* vous propose une solution, née d'une réflexion différente, qui répond aux nouveaux enjeux de la profession. *Veasy* vous permet de maîtriser tous les aspects de votre activité. Cette solution est 100 % connectée, prend en charge et centralise toutes les étapes d'un parcours patient pour mieux le fluidifier, au sein d'une interface ergonomique et pensée pour vous. *Veasy* vous décharge de l'administratif et vous permet de vous concentrer sur votre corps de métier. Avec *Veasy*, vous allez pouvoir entrer dans l'ère de la transformation numérique !



Visiodent

Tél. : 01 49 46 58 00

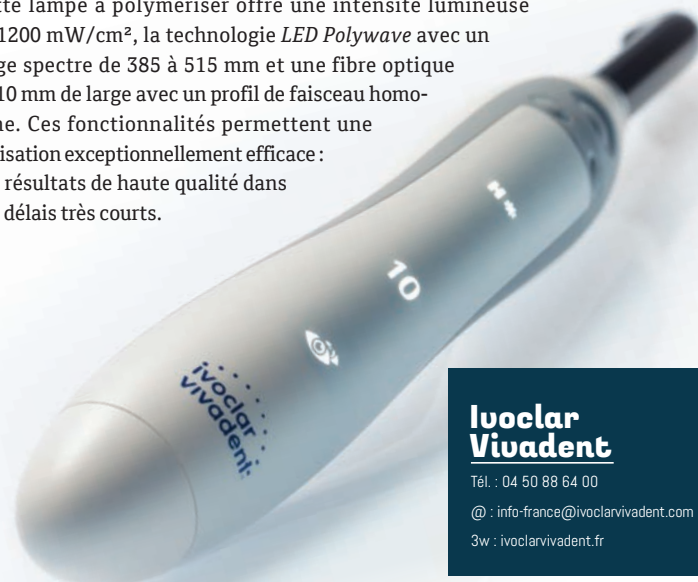@ : info@veasy-solution.com

3w : veasy-solution.com

► BLUEPHASE G4 D'IVOCLAR VIVADENT

La première Bluephase intelligente

Élégante, fiable et intelligente, c'est la première lampe à polymériser dotée d'un système d'assistance personnel. Pour assurer le succès des restaurations directes et indirectes, le processus de photopolymérisation est effectué avec de nouvelles fonctionnalités conviviales munies de la technologie *Polyvision*. Si la pièce à main se déplace pendant le processus d'exposition, une vibration alerte l'utilisateur et prolonge automatiquement le temps d'exposition de 10 % afin de ne pas compromettre la polymérisation. Si la pièce à main bouge trop, la lampe s'éteint automatiquement. Cette lampe à polymériser offre une intensité lumineuse de 1200 mW/cm², la technologie *LED Polywave* avec un large spectre de 385 à 515 nm et une fibre optique de 10 mm de large avec un profil de faisceau homogène. Ces fonctionnalités permettent une utilisation exceptionnellement efficace : des résultats de haute qualité dans des délais très courts.



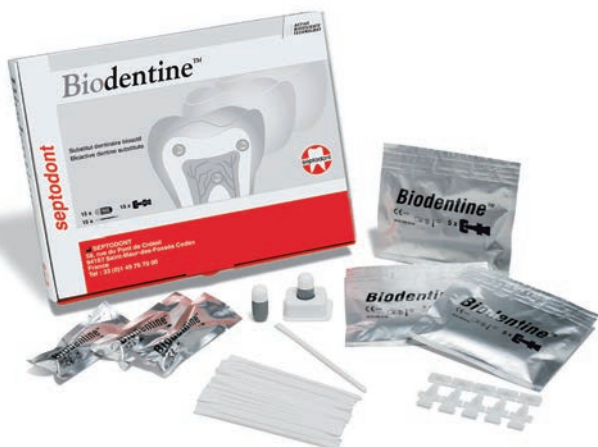Ivoclar Vivadent

Tél. : 04 50 88 64 00

@ : info-france@ivoclarvivadent.com

3w : ivoclarvivadent.fr

Biodentine™ n'est pas
une protection pulpaire
comme les autres !



Biodentine™

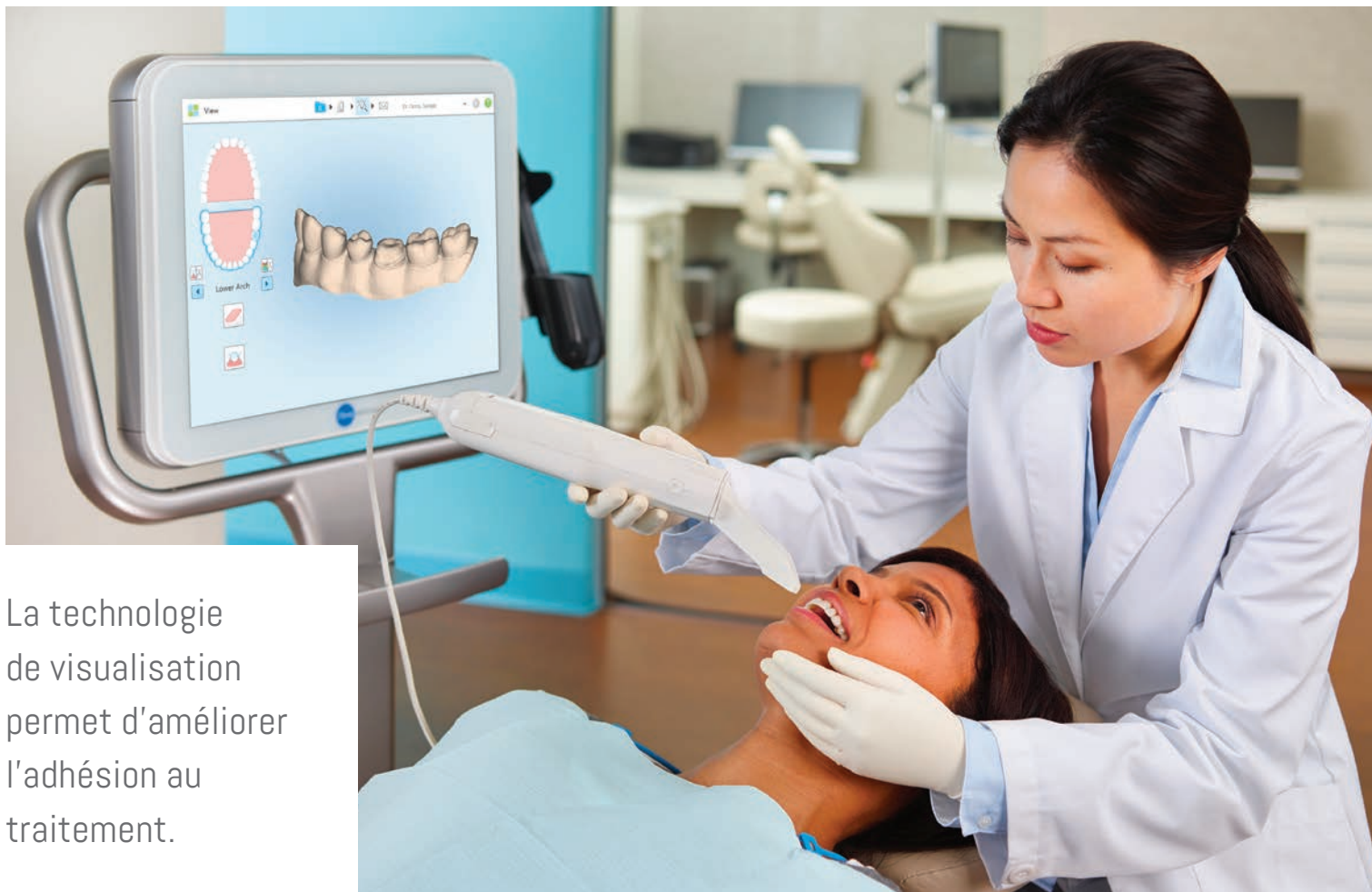Substitut dentinaire bioactif

Septodont - 58, rue du Pont de Créteil - 94107 Saint-Maur-des-Fossés Cedex
Tél. : 01 49 76 70 02 - Fax : 01 49 76 70 78 - www.septodont.fr

Dispositif médical de Classe III réservé à l'usage professionnel dentaire, non remboursé par les organismes d'assurance maladie au titre de la LPPR. Marqué CE et Organisme certificateur CE0459 GMED. Fabricant : Poudre + Liquide : Septodont France. Spatule : Medistock - Rue du Carreau - 69960 Corbas - France. Lire attentivement les instructions d'utilisation figurant sur la notice ou l'étiquetage avant toute utilisation.



Mieux communiquer avec son patient grâce au numérique



La technologie de visualisation permet d'améliorer l'adhésion au traitement.

Align Technology, société internationale de dispositifs médicaux engagée dans la conception, la fabrication et la commercialisation du système *Invisalign* et des scanners intra-oraux *iTero*, a récemment publié les résultats d'une étude indiquant que les patients auxquels une simulation numérique 3D de leur plan de traitement est présentée sont plus susceptibles d'accepter la solution thérapeutique recommandée par leur dentiste ou leur orthodontiste.

La gamme de scanners *iTero* - dont le dernier né est le système *iTero Element 2* récemment conçu ainsi que le système

iTero Element Flex lancé plus tôt cette année - aide les chirurgiens-dentistes à produire des numérisations en haute résolution avant, pendant et après le traitement des travaux de restauration et orthodontiques.

Parallèlement à la production de scans de haute précision, les puissants outils de visualisation de la plate-forme *iTero* permettent aux patients de voir et de comprendre beaucoup plus clairement le plan de traitement suggéré et les futurs résultats potentiels. Des fonctionnalités comme la technologie *TimeLapse* permettent aux praticiens comme aux

patients de visualiser et de suivre les changements dans le temps, comme le mouvement dentaire, l'usure et la récession gingivale.

La gamme de scanners numériques *iTero Element* a été conçue pour renforcer plusieurs importants flux de travail pluridisciplinaires. Les options de flux de travail comprennent les couronnes, *bridges*, implants, piliers sur mesure, facettes, *inlays*, *outlays* ainsi que les aligners transparents *Invisalign*. Une application exclusive *Invisalign*, le simulateur de résultats, optimisée uniquement sur les scanners *iTero*, peut

aider les patients à visualiser le résultat de leur traitement et à faire ses preuves pour augmenter l'adhésion des patients.

Le scanner intra-oral *iTero Element 2* est conçu pour une meilleure performance par rapport aux modèles précédents, grâce à un temps de traitement des numérisations 25 % plus rapide, comparé à *iTero Element* et une batterie intégrée pour assurer sa mobilité au sein du cabinet. *iTero Element Flex*, système à pièce à main seule qui transforme les ordinateurs portables compatibles en scanner portable, est idéal pour les cabinets comptant plusieurs salles. ☺

Le témoignage du docteur Thierry Rouach



JE SAIS IMMÉDIATEMENT SI MON EMPREINTE EST BONNE

Nous avons intégré au cabinet deux caméras iTero depuis le mois de juillet 2018. Après avoir essayé de nombreux systèmes il y a quelques années, je n'avais pas trouvé de réel intérêt à l'empreinte optique. Certains systèmes nécessitaient un poudrage, les caméras étaient volumineuses, le temps de réalisation d'une empreinte plus important qu'avec des techniques conventionnelles et le prix excessif. Aujourd'hui, les systèmes ont évolué, le volume de la caméra, la précision, la vitesse d'enregistrement et le prix permettent de s'équiper plus facilement et de les utiliser au quotidien.

En ce qui concerne l'empreinte sur dents naturelles ou sur implants, après une petite période d'apprentissage, il devient très aisé de la prendre. Je sais immédiatement si mon empreinte est bonne : plus de bulles, de tirage, d'appels du laboratoire qui me demande de reprendre l'empreinte...

La caméra iTero est dotée d'un logiciel de simulation Invisalign Go. Aujourd'hui des cas d'alignement « simples » peuvent être réalisés par les omnipraticiens à l'aide de ce système. Après avoir scanné les arcades du patient, nous pouvons avoir une simulation de l'alignement possible. C'est un outil que les patients apprécient particulièrement. De plus, si le traitement est validé par le patient, le Clincheck est obtenu bien plus rapidement.

Les fonctions de simulation Invisalign et TimeLapse sont des outils marketing et de communication d'une puissance incroyable. Les images sont nettes et en couleurs, l'écran tactile est facile à utiliser, je peux zoomer, pivoter et manipuler l'image 3D à l'écran avec deux doigts. Le patient voit ses dents, les usures, les inadaptations de couronnes... Il comprend beaucoup plus rapidement les explications apportées et les améliorations à envisager.

Le témoignage du docteur Édouard Nègre



LA QUALITÉ D'IMAGE ET LE RENDU VISUEL

Je me suis équipé en prise d'empreinte 3D il y a deux ans. Auparavant j'utilisais un scanner d'empreinte qui me créait par la suite un fichier 3D. J'ai donc gagné une étape. La dentisterie numérique fait partie, à mon sens, de l'avenir de notre profession. Les techniques en 3D ayant largement évolué, on peut aujourd'hui avoir une qualité d'image permettant des travaux de prothèse de très bonne qualité. Je possédais également une usineuse Dental Wings, et, traitant pas mal de patients avec Invisalign Go, le passage à la prise d'empreinte optique m'a semblé naturel. En revanche, il ne faut pas y voir un investissement rentable dans un premier temps, le coût d'achat est très élevé !

La qualité d'image et le rendu visuel sont un véritable plus. La lisibilité en prothèse conjointe est excellente et permet d'exploiter les limites sans aucun souci, avec une bonne éviction gingivale. La possibilité de partager les fichiers numériques avec le prothésiste ainsi que d'envoyer au patient la simulation de son traitement par aligneurs sont des caractéristiques extraordinaires.

J'aime particulièrement le fait de pouvoir présenter à mes patients une simulation immédiate de leur traitement par gouttière. Pouvoir aussi réaliser sur place les coiffes unitaires postérieures ainsi que les inlays-onlays est un véritable avantage. Les patients sont aussi très sensibles à cette avancée technologique et le fait de pouvoir voir leur bouche « de l'intérieur » permet aussi de leur fournir de meilleures explications sur les problèmes éventuels. Réduire la taille de la caméra serait par contre appréciable, tout comme gagner en temps d'empreinte, bien que celui-ci soit déjà très rapide.

Le passage à la prise d'empreinte 3D me semble être quasi obligatoire pour le futur de nos cabinets. La possibilité de ne plus avoir de modèles physiques, ne plus avoir peur de les perdre ou de les casser, nous fait gagner de l'espace dans nos cabinets. La flexibilité de la caméra permet aussi de traiter certains de nos patients dans la journée.

Le témoignage du docteur Bertrand Bonin



UN PLUS INDÉNIABLE DANS UN CABINET

J'utilise iTero depuis mars 2018. J'ai investi dans cet appareil avec deux objectifs : me mettre enfin à l'empreinte numérique pour toutes mes restaurations indirectes (inlays, couronnes, prothèses sur implants, facettes et projets virtuels) et faire mes empreintes pour Invisalign Go (alignement antérieur) dans le cadre de mes traitements esthétiques chez l'adulte. J'apprécie la fluidité de la capture des images, la rapidité d'acquisition, la simplicité de l'interface, et le temps que cela libère pour mon assistante qui n'a plus besoin de mélanger les matériaux (alginate, silicone...)!

Les avantages : un gain de temps, de précision, de fiabilité (pas de tirage, pas de bulles...), et un atout de communication majeur : les patients apprécient la technologie. On pourrait cependant peut être améliorer l'acquisition sur les zones édentées et les surfaces métalliques.

Cela a vraiment métamorphosé ma pratique, c'est un plus indéniable dans un cabinet qui souhaite le meilleur pour ses patients (rapidité, précision, confort, auto-évaluation de la qualité des préparations en direct).



Formation SOP « No(s) limit(es) ! »

La Société odontologique de Paris organise une journée où elle invite à bousculer ses habitudes thérapeutiques, le jeudi 28 mars.

C'est une journée multidisciplinaire à laquelle invite la SOP, le 28 mars prochain à Paris, sous la responsabilité scientifique de *Chloé Barbant*. Éthique et déontologie, hypnose, implantologie, odontologie conservatrice et orthodontie seront les disciplines convoquées lors de cette formation intitulée : *No(s) limit(es) !*

Six conférenciers de renom sont invités pour cette journée dont le mot d'ordre est : « ouvrons nos horizons cliniques ». *Tchilalo BoukpeSSI, Corinne Touboul, Vianney Descroix, Maxime Drossart et Emmanuel Frèrejouand* interviendront dans leur domaine de prédilection, interrogeant la pratique de leur discipline et les limites des traitements. *Alain Béry* livrera au fil de la séance son regard d'expert sur les questions de responsabilité et d'obligation de prévisibilité dans les traitements.

« NO(S) LIMIT(ES). LE 28 MARS, INTERROGEONS NOS LIMITES ! »

Et si les limites de nos traitements étaient celles que nous nous fixons ? Un brin provocatrice, cette question

sera posée sans détour le 28 mars lors de la journée « No(s) Limit(es) ! ».

Au menu de cette journée pluridisciplinaire, cinq conférenciers traiteront de leur pratique avec une feuille de route : bousculer les habitudes thérapeutiques pour une pratique toujours plus efficiente.

« Le message de cette formation sera clair, explique *Chloé Barbant*, optimiser le potentiel de nos techniques et de nos matériaux pour repousser les limites de nos traitements. »

Mais, au-delà du dépassement de soi, le « no limit » ne peut pas être au détriment de la prévisibilité et de l'éthique. Alors comment concilier le sens clinique, propre à chacun, et la dentisterie fondée sur la preuve ?

Tchilalo BoukpeSSI ouvrira cette journée pour expliquer comment le cofrage pulpaire et la biopulpotomie révolutionnent l'approche endodontique. Lorsque la préservation pulpaire devient une priorité, comment mettre en œuvre ces protocoles rigoureux et avec quelle prédictibilité ?



Tchilalo BOUKPESSI.



Alain BÉRY.



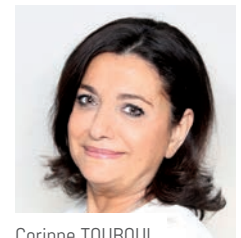
Vianney DESCROIX.



Maxime DROSSART.



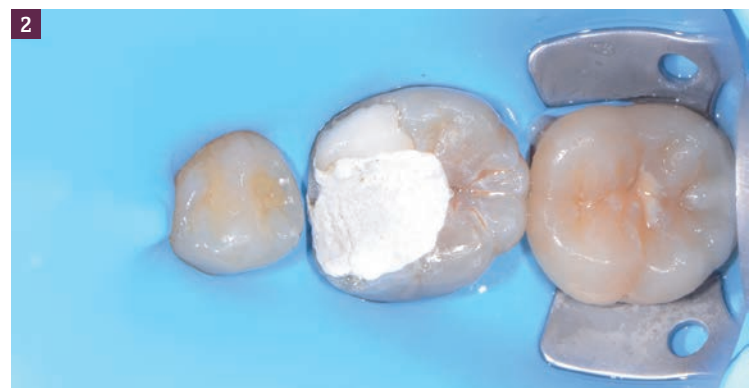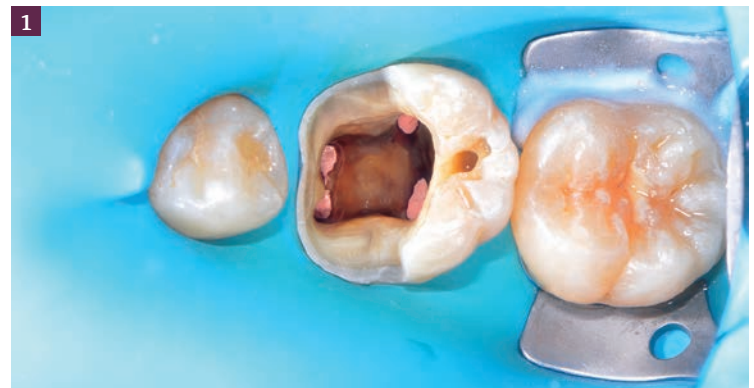Emmanuel FRÈREJOUAND.



Corinne TOUBOUL.

Nous le savons, la dent dépulpée a mauvaise réputation. Longtemps considéré comme moins résistant, le sempiternel *inlay-core-couronne* reste la restauration privilégiée. Avec raison ? *Maxime Drossart* nous montrera que les nouvelles

techniques de collage et de préparation permettent des restaurations moins invasives. Optimiser son collage et favoriser les restaurations collées, même dans les situations les plus délabrées, c'est possible : mais sous quelles contraintes ?



informations

PROGRAMME DE LA FORMATION
« *No(s) limit(es) : bousculer nos habitudes thérapeutiques pour une pratique toujours plus efficiente !* »

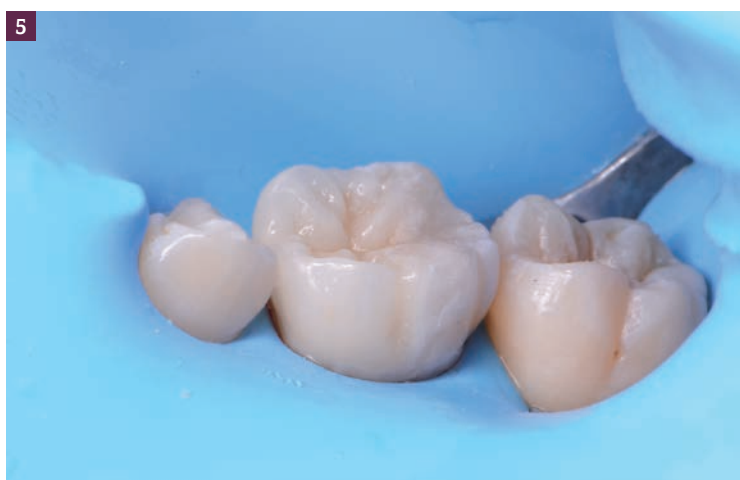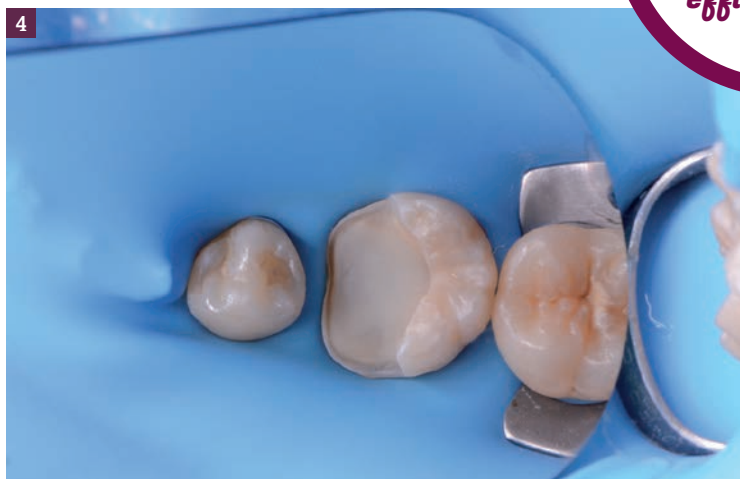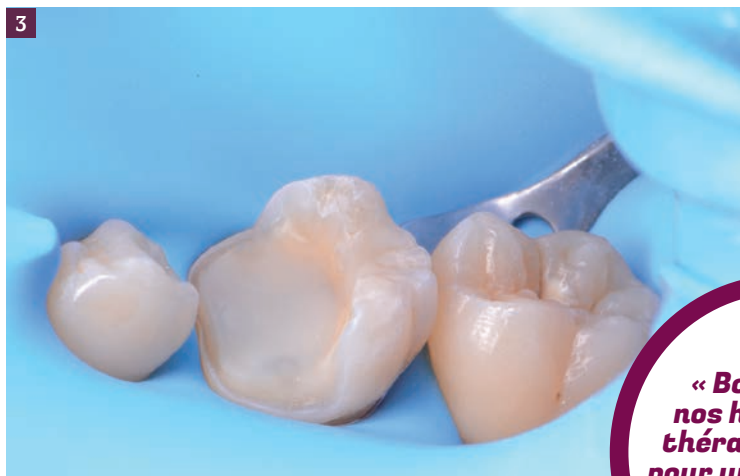- Préservation pulpaire
- Collage sur dents dépulpées et délabrées
- Aligneurs orthodontiques
- Hypnose
- Conservation des implants

OBJECTIFS

- Connaître le potentiel des techniques et matériaux actuels et les optimiser
- Interroger les limites de nos solutions thérapeutiques
- Identifier les limites humaines et matérielles des nouveaux traitements

DATE, LIEU ET RENSEIGNEMENTS

9 h - 17 h 30
Maison de la chimie
28 bis, rue Saint Dominique - 75007 Paris
3w : sop.asso.fr



Emmanuel Frerejouand prendra ensuite la parole pour décrypter les possibilités des aligneurs orthodontiques dans un contexte de demande esthétique toujours plus importante. Il expliquera comment ces gouttières invisibles permettent une nouvelle approche thérapeutique et jusqu'où elles peuvent (presque) remplacer les appareillages multi-attaches.

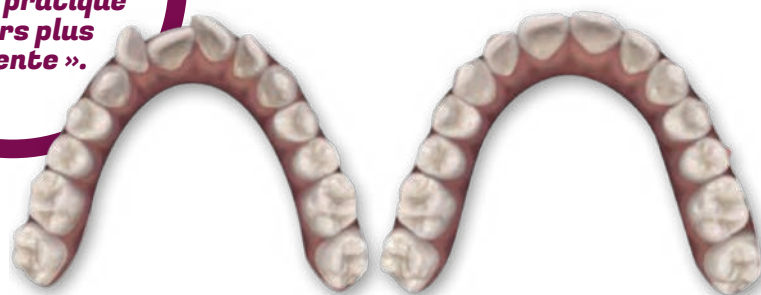
Vianney Descroix fera ensuite le point sur ce que certains regardent comme un phénomène de mode : l'hypnose. Il livrera son expertise sur toutes les dimensions de l'hypnose : gestion du patient difficile, alternative à l'anesthésie, confort de travail. L'hypnose semble être la solution miracle pour toutes les situations délicates.

Corinne Touboul interviendra sur la conservation implantaire. Un implant sur cinq présentera une péri-implantite dans les sept années après sa mise en fonction. Comme pour les dents, nous allons être de plus en plus confrontés à la même problématique « maintenir ou déposer ? ». Dans un domaine où l'« Evidence Based » demeure réservée, le débat reste entier.

Alain Béry, chirurgien-den-

tiste, docteur en éthique médicale et en droit, livrera au fil de la séance son regard d'expert en termes d'éthique et de déontologie pour aborder les notions de responsabilité et d'obligation de prévisibilité dans les traitements. « Il confrontera l'Evidence Based Dentistry dans ces domaines où le sens clinique prend une part importante dans le choix de la technique et de la décision thérapeutique et où la dentisterie fondée sur la preuve pourrait aller à l'encontre de l'innovation », précise Chloé Barbant. ☺

« Bousculer nos habitudes thérapeutiques pour une pratique toujours plus efficiente ».



« SORTIR DE LA ROUTINE, C'EST BIEN, MAIS JUSQU'À OÙ PEUT-ON ALLER ? »

• Chloé BARBANT, responsable scientifique



Notre objectif consiste à faire naître chez les omnipraticiens l'envie de repousser les limites de leur pratique afin qu'ils puissent proposer à leurs patients les meilleurs traitements. Sortir de la routine, c'est bien, mais jusqu'où peut-on aller, en termes de matériaux, de techniques... et de nos propres limites, mais aussi celles du patient ? C'est précisément à ces interrogations que répondront les cinq conférenciers au cours de cette journée très clinique. Ils détailleront de nouvelles thérapeutiques (et leurs limites !) pour traiter des situations rencontrées quotidiennement au cabinet dentaire.

Tchilalo Boukpepsi exposera les indications et les techniques de conservation de la vitalité pulpaire qui nous permettent de retarder l'échéance du traitement endodontique. Maxime Drossart montrera que le collage a toute sa place dans les indications de restaurations des dents postérieures dépulpées et délabrées, brisant ainsi le dogme du « tout couronne ». Ensuite, Vianney Descroix fera le point sur l'hypnose et ses atouts, mais aussi sur ses dérives. Corinne Touboul interviendra, quant à elle, sur la conservation implantaire dans un contexte où nous sommes de plus en plus confrontés aux péri-implantites. Enfin, Emmanuel Frerejouand exposera le potentiel et les indications des aligneurs orthodontiques dans le cadre d'une pratique généraliste.

Les conférenciers éprouvent tous les jours les techniques et traitements qu'ils présenteront au cours de la journée. Tous ont le recul clinique nécessaire pour observer les bénéfices pour nos patients mais aussi les limites de chaque traitement pour des soins reproductibles et prédictibles. Par exemple, Tchilalo Boukpepsi a participé aux recherches de Stéphane Simon, pionnier dans la préservation pulpaire. Vianney Descroix exerce l'hypnose depuis 15 ans, en milieu hospitalier. Maxime Drossart, omnipraticien libéral, est confronté à la réalité des cabinets dentaires et saura rendre accessibles les restaurations collées, même aux plus réfractaires.

Flux numérique en dentisterie implantaire

La précision de la planification est essentielle pour éviter toute erreur lors de la chirurgie.

L'implantologie a suivi, suit et suivra la révolution du numérique. Cette révolution permet de réaliser des traitements très satisfaisants comme dans le cas présenté ici pour la reconstruction d'une dent n°14 via le flux tout numérique et un guide chirurgical dento-porté.


1 : RADIOLOGIE NUMÉRIQUE

Le *DentaScan* ou le *cone beam* est la

première étape. Il permet de travailler dans les trois plans de l'espace radiologique. Le but est de planifier la chirurgie et de fabriquer le guide chirurgical ; (Fig.1).

2 : PLANIFICATION IMPLANTAIRE

La planification implantaire est réalisée à l'aide d'un logiciel spécifique, d'une empreinte optique et des différentes coupes radiologiques. L'implant

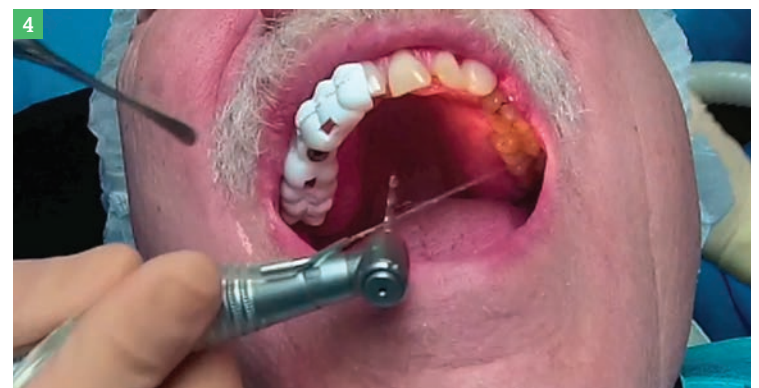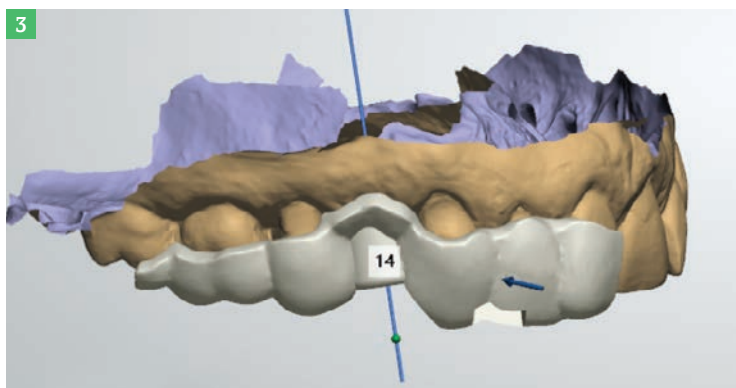
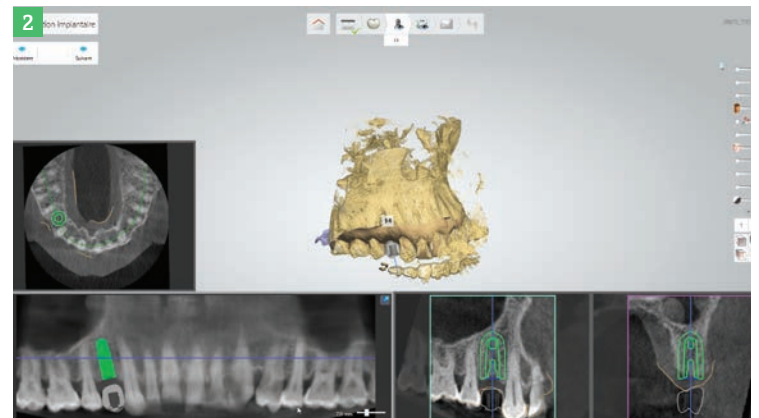
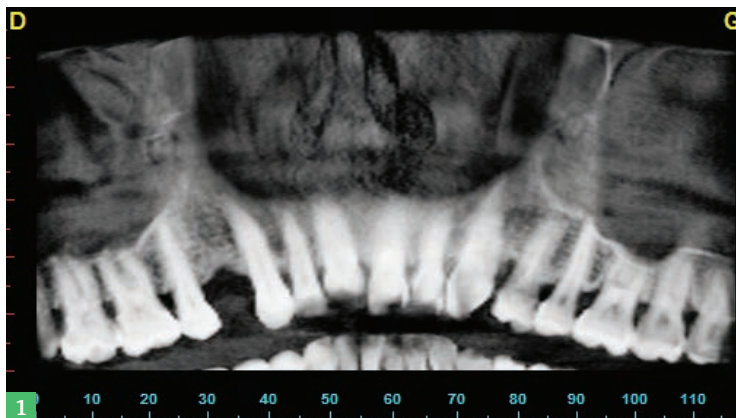


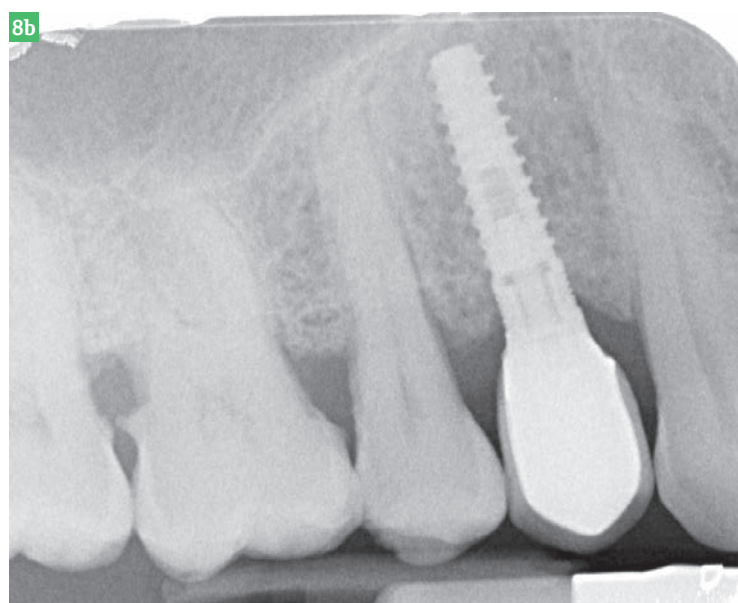
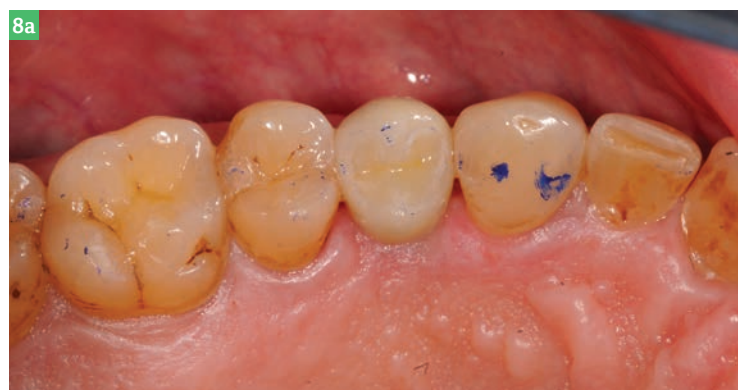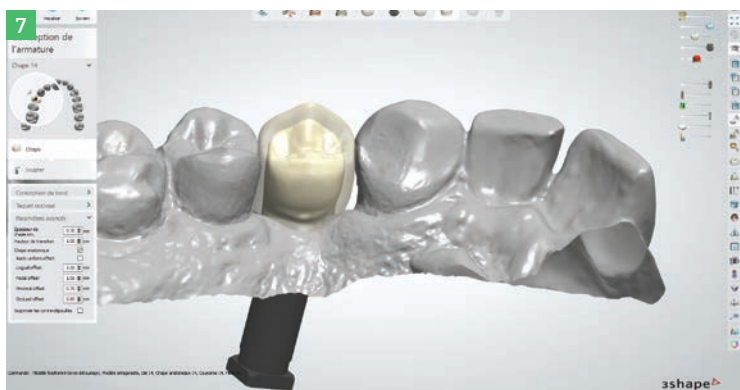
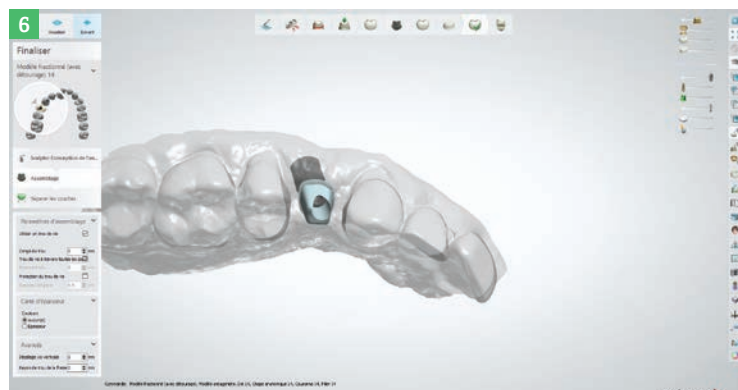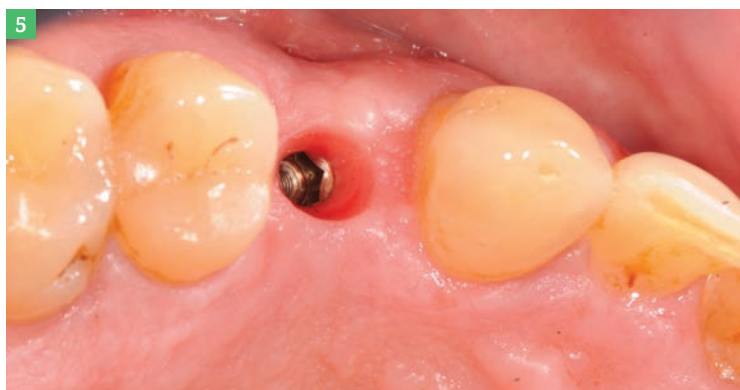Crown Ceram

Tél. : 03 89 57 67 22

@ : info@crownceram.com

3w : crownceram.com





est choisi dans une bibliothèque en fonction du système utilisé et est placé dans sa position optimale pour faciliter au maximum la réalisation de la prothèse supra-implantaire à venir ; (Fig.2).

3 : DESIGN DU GUIDE CHIRURGICAL

Le logiciel de planification permet de créer le design du guide chirurgical. La position de la douille doit être bien réglée pour permettre le passage de la séquence des forets avec une grande précision. Des fenêtres de visualisation permettent de vérifier le bon enfoncement et positionnement du guide ; (Fig.3).

4 : CHIRURGIE À L'AIDE DU GUIDE CHIRURGICAL

La chirurgie est réalisée après vérification du bon positionnement du guide (fenêtres de visualisation). Le foret sera dans le bon axe et à la bonne longueur de forage grâce à la douille et à la butée du foret. Il est donc important de bien noter que la précision de la planification est essentielle pour éviter toute erreur lors de la chirurgie ; (Fig.4).

5 : RÉALISATION PROTHÉTIQUE

Le choix de la vis de cicatrisation est important car il donne la forme de

l'évasement prothétique de la future prothèse. Une empreinte optique est réalisée à l'aide d'un scan body ; (Fig.5).

6 : DESIGN NUMÉRIQUE DU PILIER TITANE

L'implant bien positionné dans le couloir prothétique permet d'obtenir une parfaite anatomie de la future prothèse ; (Fig.6).

7 : RÉDUCTION HOMOTHÉTIQUE DE L'ANATOMIE

Une réduction homothétique du design de l'armature est indispensable pour parfaire la couronne selon des critères anatomiques parodontaux ; (Fig.7).

8 : OSTÉO-INTÉGRATION DE L'IMPLANT ET INTÉGRATION DE LA PROTHÈSE

Lors d'une séance de contrôle nous constatons l'ostéo-intégration de l'implant. La prothèse est également bien intégrée grâce à l'informatisation du design et la fabrication prothétique ; (Fig.8a et 8b).

CONCLUSION

Le flux tout numérique peut être aujourd'hui une réalité clinique quotidienne à condition de posséder :

- de bons clichés radiologiques,
- une caméra optique associée à un logiciel de planification, tous les deux de bonne précision,
- un laboratoire de prothèse équipé et maîtrisant les technologies numériques. ↻

L'auteur tient à remercier M. Frédéric Rapp, dirigeant du laboratoire *Crown Ceram* (Aspach-le-Haut - 68).

l'auteur

Dr Frédéric JOACHIM

• Parodontiste et implantologiste



6^e édition de la JNAD

Organisée par l'Union fédérale des assistantes dentaires (UFAD), la Journée nationale des assistantes dentaires se tiendra le jeudi 4 avril à Paris.



Dominique Muñoz, présidente de l'UFAD et Dr Paul Azoulay, trésorier de l'UFAD.



JNAD 2019 : « PERMETTRE À CETTE PROFESSION DE SE SENTIR RECONNUE »

Le but principal de cette journée est de permettre à cette profession de se sentir reconnue et majeure. La seconde est la possibilité de se retrouver dans un espace détendu et convivial qui lui est entièrement consacré. Cette journée d'informations, de découvertes et de rencontres, est devenue au fur et à mesure des années un lieu de formation, de partage et d'amitié. Le métier d'assistante dentaire est maintenant une profession de santé. Dans un futur proche, l'organisation progressive d'un enseignement d'État et d'un diplôme d'État structuré seront mis en place.

Tous les membres du comité d'organisation de cette journée sont bénévoles. Ils œuvrent autour de *Dominique Muñoz*, présidente de l'Union fédérale des assistants(es) dentaires, et n'ont eu qu'un seul objectif, faire une manifestation centrée sur les assistantes et assistants, mais également toutes les composantes de l'équipe dentaire, dentistes, laboratoires de prothèses, administratifs divers (*hélas, pas encore les hygiénistes*) et tous les fournisseurs de matériel. Cette journée est désormais reconnue comme la plus grande rencontre de ce type sur notre territoire.

Que vous propose-t-elle ? Des conférences, des ateliers et une exposition au plus près de vos préoccupations quotidiennes. Nous essayons d'année en année de rendre cette manifestation toujours plus vivante et plus instructive, en lien avec votre avenir, votre statut, votre place dans la structure du cabinet dentaire. Nous ne manquerons pas en fin de journée de vous demander votre avis pour faire encore mieux. Votre soutien, votre dynamisme et votre



confiance nous permettront d'atteindre ce but. Nous avons voulu que cette journée soit gratuite, de manière à ce qu'aucune barrière, même financière, ne vous empêche d'y participer. Elle est, et devra rester, vraiment la vôtre ! Tout cela est permis grâce à la contribution financière de nos exposants. N'oubliez pas de les rencontrer durant les nombreuses pauses de la journée. Un grand merci.

Cette journée se tiendra de nouveau aux Salons de l'Aveyron, puisqu'une grande majorité d'entre vous apprécie cet endroit. Nous débiterons par un état des lieux, les toutes dernières évolutions vous concernant. Puis, on vous donnera toutes les informations utiles pour un exercice en cabinet humanitaire. Une coupure vous permettra de visiter

l'exposition, puis ce sera un tour d'horizon sur l'exercice de la profession d'hygiéniste en Suisse par une hygiéniste suisse. Ensuite, une séance sera consacrée à tout ce qui concerne le travail de l'assistant(e) au cours d'une procédure de collage par un praticien et son assistante. Puis ce sera le *break* déjeuner dans la salle d'exposition qui vous donnera l'opportunité de discuter avec les exposants. L'après-midi reprendra en salle plénière avec l'intervention d'une assistante et de sa dentiste sur les meilleures recommandations en phytothérapie et huiles essentielles. Après une pause-café, le programme se poursuivra par une intervention novatrice, nous donnerons la parole à quatre ou cinq sociétés afin qu'elles nous parlent de leurs dernières nouveautés, dont celles présentées lors

LE MOT DE LA VICE-PRÉSIDENTE DE L'UFAD

Dr Marie Brassat



C'est un événement unique et original : en effet la JNAD est une journée entièrement consacrée aux assistant(e)s dentaires et à tous ceux qui les entourent dans l'exercice de la chirurgie dentaire. Cet événement est organisé depuis plusieurs années par Dominique Munoz, présidente

de l'UFAD, et le comité d'organisation qui œuvre à ses côtés à titre bénévole pour faire de cette journée un moment de débats, de rencontres et de partage.

Ses objectifs principaux vont permettre :

- de débattre de sujets d'actualité : cette année les référentiels d'activité, de compétences et de la formation avec la participation (sous réserve) de représentants du ministère, d'un représentant du Conseil

de l'Ordre national des chirurgiens-dentistes et d'invités officiels.

- de se rencontrer, échanger : cette année nous pouvons espérer recevoir plus de 500 participants, assistants dentaires accompagnés (ou non, hélas) de leurs praticiens. Toutes ces personnes peuvent venir aussi bien du secteur privé que du secteur public. Tous sont les bienvenus et pourront confronter leurs points de vue sur

l'actualité et sur leur avenir.

- de se former : des conférences et des ateliers se succéderont tout au long de la journée, sur des thématiques variées et sélectionnées par le responsable scientifique, le Dr Roland Zeitoun et la petite équipe avec laquelle tout le programme de la journée a été élaboré pour répondre aux attentes exprimées par les assistant(e)s dentaires lors du Poke de fin de journée de l'année dernière.



© Stephan Mouton - Fotostock

de l'IDS de Cologne, la plus grande exposition mondiale dentaire qui a lieu tous les deux ans. Une dernière pause-café permettra de rencontrer les exposants qui n'auraient pas été visités avant et, enfin, la dernière partie de la journée sera animée par *Dominique Muñoz* pour conclure la manifestation en donnant la parole aux participants pour toutes les questions et

les suggestions. Ce sera le *Poke*.

Tout au long de cette journée des ateliers vous seront proposés sur des sujets très divers. Vous trouverez le programme détaillé dans les pages qui suivent ainsi que la présentation des conférences. Au nom du comité d'organisation, je vous souhaite une très belle JNAD 2019 ! ☺

Cette édition présentera encore une grande exposition avec de nombreuses tables qui seront le lieu idéal et favorable pour que les assistants dentaires puissent établir des contacts privilégiés avec les exposants, obtenir des renseignements essentiels et des échantillons de produits. La journée sera entrecoupée de nombreuses pauses et toute la restauration sera offerte et servie dans la salle d'exposition. La seule formalité est de se connecter sur le site *Ufad Jnad*. L'inscription y est

gratuite, mais obligatoire pour :

- obtenir son badge d'entrée,
- découvrir le programme détaillé de la journée,
- connaître les nombreux exposants,
- bénéficier des pauses restauration et repas.

Souhaitons à tous ceux et celles qui participeront à cette journée dédiée aux assistant(e)s de profiter pleinement une 6^e fois de tout ce qu'elle offre.

LE COLLAGE À QUATRE MAINS

Dr Antoine OUDIN GENDREL

- Diplômé de la faculté de chirurgie dentaire de Paris Descartes
- Ex-assistant hospitalo-univ. en prothèses, Nice Sophia Antipolis
- Ancien attaché des hôpitaux de Paris
- DU d'esthétique dentaire et exercice libéral à Cannes



M^{lle} Marie DELBERT

- Diplômée du CNQAOS de Marseille



L'évolution de la pratique de la chirurgie dentaire s'est accentuée ces dernières années dans tous les domaines (*endodontie, implantologie...*), le prochain virage est celui du passage au numérique. L'évolution des matériaux et des techniques s'est accélérée ces derniers temps, permettant ainsi de traiter les patients « a minima ». Le domaine de la restauration ne se contente plus de remplir des cavités avec des amalgames, mais bien de restaurer voire de réhabiliter des dents ou des arcades complètes avec des matériaux esthétiques sur de très faibles épaisseurs. Ces évolutions demandent

un plateau technique conséquent et ne peuvent être envisagées autrement qu'à quatre mains. Le collage ne se résume pas qu'à la dentisterie restauratrice, mais occupe une place plus vaste au sein de l'exercice de la chirurgie dentaire tout comme le rôle de l'assistante pendant toutes les procédures de collage. Nous décrivons toutes les étapes de collage, de la préparation du plateau technique jusqu'aux finitions et au contrôle de l'occlusion. Nous décrivons plus spécifiquement la synergie du travail à quatre mains permettant de traiter les patients avec la meilleure thérapeutique.



renseignements

Jeudi 4 avril - Les salons de l'Aveyron - 17, rue de l'Aubrac
75012 Paris (Proche Bercy Village) - 3W : jnad.strikingly.com/

le programme

• MATINÉE

Responsable scientifique :
Roland Zeitoun

8 h 30 : Accueil des participants

9 h - 9 h 20 : Ouverture de

la 6^e Journée nationale des

assistant(e)s dentaires -

Dominique Muñoz

9 h 20 - 10 h : Où en sommes-nous

avec les référentiels d'activité, de

compétence et de formation des

assistants dentaires ? Travailler

dans un cabinet humanitaire

10 h - 10 h 45 : Pause-café

et visite de l'exposition

10 h 45 - 11 h 30 : Exercice

d'une hygiéniste suisse avec

Marie-Laure Grandjean

11 h 30 - 12 h 30 : Séance collages

(pratique de l'assistant) par le

Dr Antoine Oudin et son assistante

12 h 30 - 14 h 30 : Pause-déjeuner

dans l'exposition

13 h - 14 h : Atelier en salle plénière

par le *Dr Roussier* pour *Oral-B*

• APRÈS-MIDI

Président de séance *Paul Azoulay*

14 h 30 - 15 h 15 : Utilisation pratique

des plantes et huiles essentielles

au cabinet dentaire par le *Dr Florine*

Boukhobza et son assistante

15 h 15 - 16 h : La parole est donnée

à quatre partenaires qui exposent :

Colgate, Schülke, W&H, Julie (10 min chacun)

16 h - 16 h 45 : Pause-café

visite de l'exposition

16 h 45 ... : *Poke*, debriefing de la journée

► événement

JOURNÉE NATIONALE DES ASSISTANTES DENTAIRES

UTILISATION PRATIQUE DES PLANTES ET HUILES ESSENTIELLES AU CABINET DENTAIRE. RÔLE DE L'ASSISTANTE DENTAIRE, CHOIX ET INDICATIONS, CONSEILS D'UTILISATION ADAPTÉE, PRÉCAUTIONS ET LIMITES

Dr Florine BOUKHOBZA

- Chevalier de la légion d'honneur
- Chirurgien-dentiste homéopathe et phytothérapeute
- Membre titulaire de l'Académie nationale de chirurgie dentaire
- Fondatrice du DU et FPU de phytothérapie et d'aromathérapie en odonto-stomatologie
- Enseignante en phytothérapie à la faculté Paris XVIII, université de Lorraine, Académie des Savoirs
- Auteur du best-seller : *Phytothérapie en odontologie, et co-auteur avec le Dr Paul Goetz, (collection Guide clinique, Éditions CDP, 2^e édition, janvier 2018, 217 p).*



M^{me} Flore VRIGNAUD-REGEARD

- Assistante dentaire depuis 25 ans dans un centre de santé municipal, diplômée depuis 2017

J'ai commencé à m'intéresser à une « médecine parallèle », une médecine douce, pour soigner quelques maux comme : petits rhumes, problème respiratoire de mon fils qui est asthmatique, déséquilibre hormonal avec des fleurs de Bach. L'emploi raisonné des huiles essentielles au cabinet dentaire me convient parfaitement, avec l'apport relaxant pour les patients, et du bien-être aussi, dans la qualité de vie de toute l'équipe. C'est « essentiel ».



Notre objectif sera, dans cette conférence, de prendre en considération l'innovation du 21^e siècle : l'emploi raisonné et bien conduit des huiles essentielles par l'assistante dentaire, accompagné de son praticien, menant à cette réussite du bien-être au cabinet dentaire. Nos thérapies odonto-stomatologiques peuvent être accompagnées favorablement par des prescriptions phytothérapeutiques, plantes et huiles essentielles. Dorénavant, ces médecines complémentaires sont validées scientifiquement et fortement demandées par nos patients. Dans cette utilisation, l'assistante dentaire a pleinement sa place et son utilité au quotidien au fauteuil dentaire et dans la salle d'attente. C'est ainsi que des cas pratiques et des solutions faciles seront exposés pour une initiation

aisée de l'utilisation des huiles essentielles à vertus médicinales en diffusion. Les connaissances, les précautions et les pratiques ajustées, la conservation des huiles essentielles s'enseignent pour que l'emploi devienne aisé et sécurisé. Le rôle de l'assistante se retrouve davantage valorisé par les résultats obtenus, identifiés :

- des résultats de relaxation pour le patient,
- des résultats antibactériens dans l'air, la salle d'attente,
- des résultats d'aide à stimuler le système immunitaire du corps humain par ces huiles essentielles inhalées.

L'assistante dentaire possède là un rôle clé dans cet accompagnement santé et mieux-vivre au cabinet dentaire que nous allons exposer.



L'HYGIÉNISTE DENTAIRE EN SUISSE

Marie-Laure GRANDJEAN

- Diplômée de l'école supérieure d'hygiéniste dentaire de Genève (Suisse). Elle a exercé dans plusieurs cabinets privés à Genève et à Lausanne. Elle est membre actif de la Swiss Dental Hygienists (Association suisse des hygiénistes dentaires) et responsable de la formation continue pour la partie francophone de la Suisse. Elle a également enseigné à l'école supérieure d'hygiénistes dentaires à Genève. Elle travaille actuellement à la clinique universitaire de médecine dentaire ainsi que dans un cabinet privé.



Depuis de nombreuses années en Suisse, la carie, notamment chez les enfants, est en diminution. L'éducation à la santé bucco-dentaire, ainsi que la fluoration de base (sel et dentifrice) sont des aspects qui ont été déterminants. Les hygiénistes dentaires sont des professionnels actifs dans le domaine de la prévention des caries, des maladies parodontales, de la thérapie parodontale non-chirurgicale et de la thérapie de maintien ainsi que dans la promotion de la santé bucco-dentaire. Elles font partie intégrante de l'équipe du cabinet dentaire. Une part importante de leur activité est l'accompagnement des patients vers l'autonomie afin qu'ils puissent obtenir une santé bucco-dentaire optimale. Lors de mon exposé, je

vous présenterai le métier d'hygiéniste dentaire, les différents aspects de la profession, ses lieux d'activité ainsi que la collaboration avec les divers acteurs professionnels de la santé bucco-dentaire.

LES COMPÉTENCES D'HYGIÉNISTE DENTAIRE

- Membre de l'équipe du cabinet dentaire.
- Dépister les maladies dentaires, parodontales (contrôle clinique, radiologique) contrôle des muqueuses buccales.
- Prodiger des soins thérapeutiques (débridement supra et sous-gingival).
- Appliquer des mesures de prévention axées sur le patient (fluoruration, désensibilisation, scellement des sillons).
- Assurer le suivi des patients.

CONFÉRENCE ORAL B SALLE PLÉNIÈRE

Dr Aurélie ROUSSIER - Chirurgien-dentiste pédiatrique

L'assistante dentaire, maillon fort dans la prise en charge de nos enfants et ados. La prise en charge de l'enfant ou de l'adolescent est toute particulière. Le premier rendez-vous est déterminant. Ce moment privilégié permet de tisser un lien entre l'équipe, les parents et les enfants mais aussi de donner des conseils alimentaires, comportementaux et dentaires. Connaître ces quelques règles d'or et savoir s'adresser à nos petits patients sont la base déterminante pour leur coopération future.

Thèmes : l'accueil de l'enfant, le fluor et la vitamine D, les pathologies fréquentes comme le MIH.

les ateliers

Stéricode - 9 h 30 - *E-stericode et gestion de stock* par le Dr J. M. Gabet.
Julie - 9 h 30 - *Nouvelle convention : changements et dates clés, les outils intelligents pour vous accompagner dans la gestion du cabinet.*
Colgate - 10 h 30 - *Hypersensibilité dentinaire : comment soulager la douleur ?*
Ivoclar - 10 h 30 - *Prévention, isolation, photopolymérisation : simplifiez les traitements.*
NSK - 11 h 30 - *Les contraintes administratives et réalités quotidiennes d'une assistante dentaire dans un cabinet dentaire.*
Ultradent - 11 h 30 - *Éclaircissement dentaire au cabinet : une nouvelle approche.*

W&H - 12 h 30 - *Protocoles de la chaîne d'hygiène et de stérilisation* par M. C. Stempf.
Komet - 12 h 30 - *Méfiez-vous de l'eau qui dort ! De la théorie à la mise en pratique - Démonstration sur un cart dentaire en direct* par le Dr C. Clément et C. Grosse.
Schülke - 13 h 30 - *Hygiène et asepsie au cabinet dentaire* par le Dr C. Clément.
Henri Schein - 13 h 30 - *Nouvelle convention : un rôle à jouer en prophylaxie.*
GACD - 14 h 30 - *Qualité de vie au cabinet dentaire* par le Dr S. Deschaux, expert auprès du ministère des Solidarités et de la santé et de la Haute autorité de santé.
GSK - 14 h 30 - *Patients porteurs de prothèses partielles/complètes : aidons-les à améliorer leur qualité de vie !*

PROFILE DESIGNER

iphysio®

LA SIMPLICITÉ EN IMPLANTOLOGIE

CONCEPT BREVETÉ 3 EN 1
Cicatrisation - Empreinte - Provisoire



NOUVEAUTÉ

UNIVERSEL
Disponible pour les plus
grandes marques d'implants



UN PROTOCOLE SIMPLIFIÉ POUR UNE MEILLEURE INTÉGRATION BIOLOGIQUE

Iphysio® permet de réaliser la cicatrisation, l'empreinte et la prothèse provisoire sans démontage.
Ce Profile Designer de forme anatomique permet de sculpter un vrai profil d'émergence non circulaire,
favorise le maintien des papilles et la conservation de la gencive kératinisée.

Une (R)évolution majeure qui, en plus d'apporter confort et respect biologique, vous fera gagner un temps précieux.

INFORMATIONS

+33 (0)4 50 91 49 20
info@lyra.dental
www.iphysio.dental

Distribué par

LYRA™

Fabriqué par **euroteknika** - 726 rue du Général de Gaulle, 74700 Sallanches (France)

Le Profile Designer iphysio® fabriqué par euroteknika et distribué par LYRA France est un dispositif médical de Classe IIb (Directive Européenne 93/42/CEE) conforme aux normes en vigueur et porteur du marquage CE0459.
Non remboursé par la Sécurité Sociale, il doit être utilisé par des professionnels de la santé bucco-dentaire. Lire attentivement la notice d'instructions et le manuel d'utilisation. LYRA FRANCE, S.A.S. au capital de 10 000€
25 rue Bleue, 75009 Paris - RCS Paris 799 960 067 - Tout document édité par LYRA se réfère à nos conditions générales de vente en vigueur. Photos non contractuelles - Reproduction même partielle interdite.

Début en février 2019

Évitez les complications, formez-vous à la maintenance parodontale et implantaire !

Formations Suisse Dental Academy - EMS

28 fév. au Havre, 7 mars à Saint-Étienne, 14 mars à Nyon (Suisse), 14 mars à Reims, 27 mars à Lyon, 23 mai à Annecy, 13 juin à Chambéry
@ : info@ems-france.fr - 3w : ems-dental.com

Les pathologies de la muqueuse buccale

Savoir bien agir selon le degré d'urgence et de gravité

28 février à Strasbourg, 14 mars à Aix-en-Provence, 4 avril à Lille, 6 juin à Paris, 4 juil. à Nantes, 3 oct. à Montpellier, 7 nov. à Brest, 5 déc. à Lyon, 19 déc. à Toulouse
Contact : UFSBD - Tél. : 01 44 90 93 91/94
@ : formation@ufsbdf.fr

ITOP Introductory

Prophylaxie individualisée

28 février, 19 sept. à Marseille, 21 mars à Metz-Nancy, 26 mars à Nantes, 28-mars, 24-avril, 21 mai, 20 juin, 24 sept., 24 oct. à Paris, 16-mai à Strasbourg, 23 mai à Nice, 27 juin à Besançon, 26 sept. à Lyon, 11 oct. à Rennes
Contact : Curaden France
Tél. : 01 43 54 49 10 - 3w : itop-dental.com

Début en mars 2019

Cancers buccaux

Du 1^{er} mars au 12 avril : session 2
Du 1^{er} avril au 12 mai : session 3
Du 1^{er} mai au 12 juin : session 4
Dr Y. Benhamou
Contact : L. Salomon - Tél. : 04 93 97 10 08
@ : contact@wd-formation.com
3w : webdental-formation.com/

Le défi des maladies péri-implantaires

Du 1^{er} mars au 12 avril : session 2
Du 1^{er} avril au 12 mai : session 3
Du 1^{er} mai au 12 juin : session 4
Dr J. Lamure
Contact : L. Salomon - Tél. : 04 93 97 10 08
@ : contact@wd-formation.com
3w : webdental-formation.com/

Maladies parodontales

Du 1^{er} mars au 12 avril : session 2
Du 1^{er} avril au 12 mai : session 3
Du 1^{er} mai au 12 juin : session 4
Dr S. Leymarie
Contact : L. Salomon - Tél. : 04 93 97 10 08
@ : contact@wd-formation.com
3w : webdental-formation.com/

Dentisterie numérique

Du 1^{er} mars au 12 avril : session 2
Du 1^{er} avril au 12 mai : session 3
Du 1^{er} mai au 12 juin : session 4 - Dr T. Sastre
Contact : L. Salomon - Tél. : 04 93 97 10 08
@ : contact@wd-formation.com
3w : webdental-formation.com/

Prescription médicamenteuse

Du 1^{er} mars au 12 avril : session 2
Du 1^{er} avril au 12 mai : session 3
Du 1^{er} mai au 12 juin : session 4
Dr F. Campagna
Contact : L. Salomon - Tél. : 04 93 97 10 08
@ : contact@wd-formation.com
3w : webdental-formation.com/

Lecture cone beam

Du 1^{er} mars au 12 avril : session 2
Du 1^{er} avril au 12 mai : session 3
Du 1^{er} mai au 12 juin : session 4
Dr T. Fortin
Contact : L. Salomon - Tél. : 04 93 97 10 08
@ : contact@wd-formation.com
3w : webdental-formation.com/

Endodontie

Du 1^{er} mars au 12 avril : session 2
Du 1^{er} avril au 12 mai : session 3
Du 1^{er} mai au 12 juin : session 4
Pr J.-C. Maurin
Contact : L. Salomon - Tél. : 04 93 97 10 08
@ : contact@wd-formation.com
3w : webdental-formation.com/

Orthocaps, traitement par aligneurs

Formation à l'utilisation et certification
4 mars, 16 sept. à Paris, 21 oct. à Bordeaux
Dr W. Khan et Pr O. Sorel
Contact : RMO Europe (Service cours et séminaires)
Tél. : 03 88 40 67 35
@ : seminaires@rmoeurope.com
3w : rmoeurope.com

Assistant(e)s dentaires, éduquez les patients à l'hygiène bucco-dentaire !

7 mars à Bordeaux, 14 mars à Lille, 28 mars à Brest, 4 avril à Nantes, 11 avril à Toulouse, 6 juin à Strasbourg, 13 juin à Lyon
Contact : UFSBD - Tél. : 01 44 90 93 91/94
@ : formation@ufsbdf.fr

Attestation universitaire paro - implantologie

3 séminaires de 2 jours
7-8 mars et 16-17 mai à Marseille
Drs P. et C. Mattout et P. Missika
Inscriptions et renseignements auprès du Gépi
Tél. : 04 91 32 28 34
@ : contact@gepi-mattout.com

Implanto - ICAMPUS

Implants et secteur antérieur
7-8 mars à Bordeaux - Dr A. Para
Gestion des alvéoles - ROG
Greffes osseuses
9-10 mai à Bordeaux - Dr A. Para
Chirurgie guidée et prothèse définitive en implantologie
26-27 sept. à Bordeaux - Dr A. Para
Contact : Ingrid - Tél. : 06 23 03 03 37
@ : contact@icampus.dental
3w : gad-center.com

Clinic-All Hypnose et Communication 2019

Du 7 au 9 mars (module 2) et du 20 au 22 juin (module 3) à Lyon
Dr Miras
Contact : Julien Murigneux
Tél. : 04 26 18 61 43 / 06 01 42 64 09
@ : contact@clinic-all.fr

Formation orthésiste

Niveau 2 - Cours in office
9 mars à Trélazé - M^{me} H. Rio
Niveau 1 - cours in office
27 avril à Trélazé - M^{me} H. Rio
Contact : RMO Europe (Service cours et séminaires)
Tél. : 03 88 40 67 35
@ : seminaires@rmoeurope.com
3w : rmoeurope.com

Esthétique - approche esthétique du secteur antérieur Invisalign Go

15 mars, 30 avril et 1^{er} mai à Bordeaux
Dr C. Gaillard
Contact : Céline
Tél. : 06 09 13 52 41
@ : contact@gad-center.com
3w : gad-center.com

Débuter en implantologie

Formation initiale en 4 modules. Gestion cas complexes et organisation. 10 h e-learning et 65 h présentiel/4 000 €
15 mars
3w : axe-et-cible-implantologie.fr

Paro clinique

Module 1 - comprendre les causes, traiter et maîtriser les parodontites agressives
Du 18 au 22 mars, du 22 au 26 avril, du 17 au 21 juin, du 23 au 27 sept., du 9 au 13 déc. à Aix-en-Provence
Contact : Académie de Paro
Tél. : 06 03 27 14 36
@ : info@academie-de-paro.com
3w : academiedeparo.fr

Fonction ODA Concept

Biologie, esthétique et fonction au service de nos patients
20-22 mars à Bordeaux
Dr C. Gaillard et M. J. Bellamy (prothésiste)
Contact : Céline - Tél. : 06 09 13 52 41
@ : contact@gad-center.com - 3w : gad-center.com

Formation aux dernières techniques d'anesthésies dentaires avec le QuickSleeper

4 h de TP agréée par le FIFPL
21 mars à Paris, 4 avril à Bordeaux, 16 mai à Strasbourg, 20 juin à Lyon
Contact : Sophie - Tél. : 02 41 56 05 53
@ : sophie@afpad.com

Conférence initiation à la phytothérapie et aromathérapie en odontostomatologie

21 mars à Paris - Dr F. Boukhobza
Contact : Emmanuelle Foucher
@ : emmanuelle.foucher@gacd.fr - 3w : gacd.fr

Les traitements orthodontico-chirurgicaux

Atteindre vos objectifs
25 mars à Paris
Drs R. Filippi, P. Cresseaux et C. Alvarado
3w : event.gorthodontics.eu

Solution transparente d'alignement dentaire E-Aligner

Formations
25 mars à Paris, 1^{er} avril à Angers
Contact : L. Creon - Tél. : 02 41 46 93 78
@ : contact@ealigner.com

Best of implantology 2019

31 réponses essentielles pour comprendre l'implantologie d'aujourd'hui
28 mars à Paris
3w : bestofimplantology.com

No(s) Limit(es)

Formation SOP
28 mars à Paris
Contact : Société odontologique de Paris
Tél. : 01 42 09 29 13
@ : secretariat@sop.asso.fr
3w : sop.asso.fr

Communication et organisation du cabinet

Les plans de traitements complexes. Comment les simplifier ?
28-29 mars à Bordeaux - Dr C. Gaillard
Contact : Céline - Tél. : 06 09 13 52 41
@ : contact@gad-center.com
3w : gad-center.com

Les journées de printemps 2019 Argos - HDI

Micronutrition et micro-immunologie en dentisterie informative : maintenir la jeunesse cellulaire ?

29 mars à Libourne - Dr C. Berdoulat

Contact : ARGOS HDI - C. Simonnet

Tél. : 06 15 97 04 41 - @ : argos.hdi@orange.fr

Les clés de l'hypnose et de l'auto-hypnose en dentisterie informative

Préalables et précautions par le Dr Jihad Zeidan (chirurgien-dentiste chargé de l'enseignement du DU hypnose Montpellier)

29-30 mars à Libourne

Contact : ARGOS HDI - C. Simonnet

Tél. : 06 15 97 04 41 - @ : argos.hdi@orange.fr

Formation Sens !

Analyse, projet fonctionnel et restaurations postérieures : du *mock-up* jusqu'aux restaurations postérieures finales

29-30 mars à Annecy

Réhabilitation du secteur antérieur : du *mock-up* aux restaurations esthétiques

23, 24 et 25 mai à Annecy

T. Sastre, C. Giacomelli, D. Vinci, Dino Li

@ : contact@sensdigitaldentistry.com

Début en avril 2019

Numérique digital

Live facettes digitales

Du 1^{er} au 3 avril à Bordeaux - Dr C. Gaillard

Contact : Céline - Tél. : 06 09 13 52 41

@ : contact@gad-center.com

3w : gad-center.com

Les ateliers du Coefi

2 avril à Paris

Tél. : 06 61 20 26 55

@ : contact@coefi.fr

3w : coefi.fr

Prophylaxie dentaire individualisée

Évaluer, expliquer, prescrire, motiver

4 avril à Brest, 6 juin à Perpignan,

20 juin à Strasbourg, 26 sept. à Nantes et Paris, 10 oct. à Grenoble

Contact : UFSBD - Tél. : 01 44 90 93 91/94

@ : formation@ufsbd.fr

Symposium Oral Reconstruction - Congrès Camlog

L'évidence digitale - Le savoir-faire et le numérique au service de l'excellence

4-5 avril à Paris

Contact : S. Debandue - Tél. : 01 41 79 74 82

Osez l'implantologie

4-5 avril à Bordeaux - Dr F. A. Moya

Contact : Ingrid - Tél. : 06 23 03 03 37

@ : i.theux@gadcabinetdentaire.fr

3w : gad-center.com

Formations lasers

11 avril à Lyon, 23 mai à Marseille,

20 juin et 12 déc. à Paris, 17 oct. à Lille

Dr G. Rey

Tél. : 0 805 620 160 - @ : info@kaelux.com

Chirurgie parodontale

Module 2

11-12 avril à Aix-en-Provence

Tél. : 06 03 27 14 36

@ : info@academie-de-paro.com

18^{es} Journées de chirurgie dentaire

22 avril au 2 mai à l'Île Maurice

Contact : Société odontologique de Paris

3w : sop.asso.fr

Fonction - traitement en live d'une réhabilitation complète

29 avril, 4 mai à la Guadeloupe

Dr C. Gaillard

Contact : Céline - Tél. : 06 09 13 52 41

@ : contact@gad-center.com - 3w : gad-center.com

Début en mai 2019

Fonction - Les 10 ans de GAD Center

Deux soirées ODA Concept et la dentisterie digitale

2-3 mai à la Guadeloupe - Dr C. Gaillard

Contact : Céline - Tél. : 06 09 13 52 41

@ : contact@gad-center.com

3w : gad-center.com

Une bouche saine dans un corps sain

Liens et solutions

9-10 mai à Strasbourg

Contact : Virginie Baud

Tél. : 06 16 35 13 02

3w : odenth.com

DIU lasers et médecine buccale - chirurgie buccale

9-10 mai à Nice, 19-20 sept. à Bordeaux

24-25 oct. à Nice

Contact : Faculté de chirurgie dentaire

université Nice Sophia Antipolis

Tél. : 04 89 15 22 53

@ : odontologie.formation-continue@unice.fr

3w : unice.fr

Atelier pratique de stripping

Formation continue

16 mai à Paris - O. Sorel et D. Brezulier

Tél. : 01 43 80 72 26

@ : sfodf@sfodf.org

3w : ivoc-sfodf.org

Journée implant pour l'avenir

Préserver et retrouver la structure osseuse. Façonner l'architecture des tissus mous.

Intégration et réhabilitation prothétique implantaire. Se projeter dans l'implantologie du futur

16 mai à Paris

3w : implant-avenir.com

La dentisterie esthétique et ses applications au quotidien

16-17 mai à Ajaccio

A. J. Faucher, J.-C. Paris, O. Étienne

Tél. : 06 10 37 86 88

@ : nathalie.negrello@academie-du-sourire.com

3w : continuum-education.com et academie-du-sourire.com

Axe et Cible Implantologie

Formation en chirurgie avancée. La régénération osseuse guidée. Présentation théorique et manipulation sur sujets anatomiques.

Organisme *Datadocké*, financement possible par le Fifipl

17 mai à Nîmes

Tél. : 04 67 20 16 19

@ : contact@axe-et-cible-implantologie.fr

3w : axe-et-cible-implantologie.fr

Les alternatives à la greffe osseuse, les greffes osseuses, les complications

Session 2 du stage d'implantologie avancée 2018-2019

17-18 mai à Paris

P. Bousquet, S. Duffort,

É. Maujean, D. Nisand,

N. Picard, O. Reboul

Contact : SFPIO

Tél. : 02 40 08 06 63

@ : contact@sfpio.com

3w : journee-sfodf-sfpio.sfpio.com

Liberty Bielle

Modules praticien et orthésiste

18 mai à Clermont-Ferrand

Dr É. M.-C. et M. F. Marie-Catherine

Contact : RMO Europe (Service cours et séminaires)

Tél. : 03 88 40 67 35

@ : seminaires@rmoeurope.com

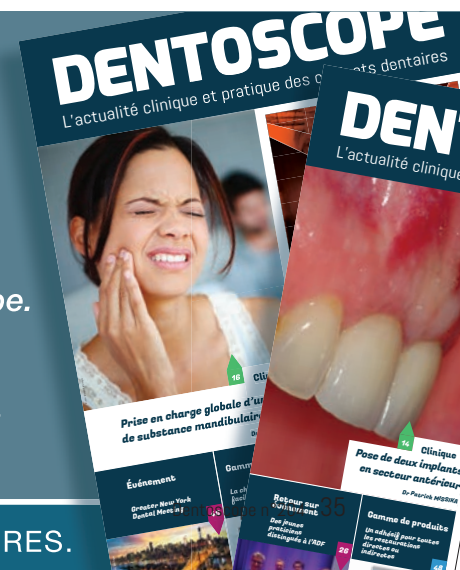
3w : rmoeurope.com

SOUMETTRE UN CAS CLINIQUE

- > Vous souhaitez proposer un article clinique ou un rapport de cas ?
- > Vous pouvez nous soumettre votre article afin qu'il soit publié dans *Dentoscope*.

Transmettez votre proposition de sujet ou votre article à l'adresse : agnes.taupin@parresia.fr
Nous vous enverrons nos recommandations aux auteurs et serons à votre écoute pour discuter de votre publication.

DENTOSCOPE, VOTRE MAGAZINE DIFFUSÉ DANS TOUS LES CABINETS DENTAIRES.



► l'agenda

LES FORMATIONS ET LES ÉVÉNEMENTS INCONTOURNABLES

Conférence Qualité de vie au cabinet

Prévenir la fatigue et les douleurs physiques

23 mai à Paris - P. Babielle

Contact : Emmanuelle Foucher

@ : emmanuelle.foucher@gacd.fr

3w : gacd.fr

Prévenir et guérir les complications en implantologie

Congrès ITI

Du 30 mai au 1^{er} juin à Antibes

3w : iti.org/congressfrance/Accueil

Débuté en juin 2019

Communication/organisation cabinet

Stratégie et communication

6-7 juin, 12-13 déc. à Bordeaux

Dr C. Gaillard

Contact : Céline

Tél. : 06 09 13 52 41

@ : contact@gad-center.com

3w : gad-center.com

Migration et déplacements dentaires

13 juin à Paris

Contact : Société odontologique de Paris

Tél. : 01 42 09 29 13

@ : secretariat@sop.asso.fr

3w : sop.asso.fr

Esthétique - facettes de A à Z

13-14 juin, 4-5 déc. à Bordeaux

Dr M. Clément

Contact : Céline

Tél. : 06 09 13 52 41

@ : contact@gad-center.com

3w : gad-center.com

Reconstruire pour durer

Congrès annuel SFPIO

Thème : parodontologie, implantologie

14-15 juin à Paris

A. Sculean, T. Mankoo et I. Urban

Contact : SFPIO

Tél. : 02 40 08 06 63

@ : contact@sfpio.com

3w : journee-sfodf-sfpio.sfpio.com

Vers une dentisterie esthétique simple, guidée, assistée ou digitale

15 juin à Paris - Drs G. Gurel et S. Koubi

Contact : Coefi

Tél. : 06 61 20 26 55

@ : contact@coefi.fr

3w : coefi.fr

Esthétique - live sur patient, coaching facette

Le *mock-up*, les préparations et les provisoires

15 juin à Bordeaux - Dr M. Clément

Contact : Céline - Tél. : 06 09 13 52 41

@ : contact@gad-center.com

3w : gad-center.com

Dentiste Expo

Salon professionnel

20-21 juin à Paris

3w : dentisteexpo.com

Esthet' Practical

Le traitement esthétique antérieur et postérieur (*inlays/onlays*)

20-21 juin à Strasbourg

Les facettes en céramique

19-20 sept. à Strasbourg

Érosion et usures (*overlays/veneerlays*)

24-25 oct. à Strasbourg

Analyse et projet esthétiques numériques (*smile design*)

7-8 nov. à Strasbourg

Contact : Esthet' Practical

@ : info@est-p.fr - 3w : est-p.fr

La 4^e dimension - le facteur temps en orthodontie

Réunion scientifique

21-22 juin à Nice

21 juin : 95^e congrès de l'EOS (*trad. des conf.*)

22 juin : 91^e réunion scientifique de la SFODF

Tél. : 01 43 80 72 26

@ : sfodf@sfodf.org - 3w : ivoc-sfodf.org

Mini-vis d'ancrage en orthodontie

Pourquoi ? Comment ?

24 juin à Paris - Drs C. Lesage et L. Arzel

Contact : RMO Europe (*Service cours et séminaires*)

Tél. : 03 88 40 67 35

@ : seminaires@rmoeurope.com

3w : rmoeurope.com

Esthétique - live facette/coaching (suite sur le même patient)

Le collage

29 juin à Bordeaux - Dr C. Gaillard

Contact : Céline - Tél. : 06 09 13 52 41

@ : contact@gad-center.com

3w : gad-center.com

Esthétique - Inlay-onlay-overlay, de la préparation au collage

29 juin à Bordeaux - Dr C. Riera

6 déc. à Bordeaux - Dr M. Clément

Contact : Céline - Tél. : 06 09 13 52 41

@ : contact@gad-center.com

3w : gad-center.com

Débuté en sept. 2019

Les effets iatrogènes du traitement orthodontique et le problème des dents de sagesse

Formation continue

12 sept. à Paris - E. Le norcy,

W. Bacon, A. Bery, P. Canal

Tél. : 01 43 80 72 26

@ : sfodf@sfodf.org

3w : ivoc-sfodf.org

(Nouvelle) Façon de traiter la classe II avec le distaliseur de Wilson

16 sept. à Paris - Dr L. Arzel

Contact : RMO Europe (*Service cours et séminaires*)

Tél. : 03 88 40 67 35

@ : seminaires@rmoeurope.com

3w : rmoeurope.com

Numérique digital live facettes digitales

18-20 sept. à Bordeaux - Dr C. Gaillard

Contact : Céline - Tél. : 06 09 13 52 41

@ : contact@gad-center.com

3w : gad-center.com

Éducation fonctionnelle

La puissance de l'éducation fonctionnelle

30 sept. à Paris - Dr G. Pellegrino

Contact : RMO Europe (*Service cours et séminaires*)

Tél. : 03 88 40 67 35

@ : seminaires@rmoeurope.com

3w : rmoeurope.com

Débuté en oct. 2019

Prise en charge immédiate des arcades complètes

3 oct. à Paris - Dr A. Simonpieri

Contact : Coefi - Tél. : 06 61 20 26 55

@ : contact@coefi.fr - 3w : coefi.fr

Dents incluses, dents ankylosées, défaut primaire d'éruption

Comment les gérer dans notre pratique quotidienne ?

Formation continue

6 oct. - M. Le gall, C. Dubernard

Tél. : 01 43 80 72 26

@ : sfodf@sfodf.org - 3w : ivoc-sfodf.org

Conférence sur le burn-out

Bien le connaître pour mieux le combattre

8 oct. à Paris - Dr S. Deschaux

Contact : Emmanuelle Foucher

@ : emmanuelle.foucher@gacd.fr

3w : gacd.fr

Paro, laser et omnipratique

10-11 oct. à Bordeaux - A. Para

Contact : Céline

Tél. : 06 09 13 52 41

@ : contact@gad-center.com

3w : gad-center.com

Muco-esthétique

Du 16 au 18 oct. à Mérignac

Contact : Académie de Paro

Tél. : 06 03 27 14 36

@ : info@academie-de-paro.com

3w : academiedeparo.fr

Chirurgie plastique parodontale

Module 3

Du 16 au 18 oct. à Aix-en-Provence

Tél. : 06 03 27 14 36

@ : info@academie-de-paro.com

Décisions absurdes

Comment les éviter ?

17 oct. à Paris

Contact : Société odontologique de Paris

Tél. : 01 42 09 29 13

@ : secretariat@sop.asso.fr

3w : sop.asso.fr

Prothèses implantaires

De la conception à la réalisation, maîtrisez tous les aspects, théoriques et pratiques, de la prothèse implantaire sous toutes ses formes

18-19 oct. à Tours

Dr G. Gardon-Mollard

@ : contact@thedentalist.fr

3w : thedentalist.fr/formations

Débuté en nov. 2019

Le choix des matériaux

10 min pour comprendre et choisir

7 nov. à Paris

Contact : Coefi - Tél. : 06 61 20 26 55

@ : contact@coefi.fr - 3w : coefi.fr

Paro et laser

Module 4

14-15 nov. à Aix-en-Provence

Tél. : 06 03 27 14 36

@ : info@academie-de-paro.com

Débuté en déc. 2019

Congrès CIDAE

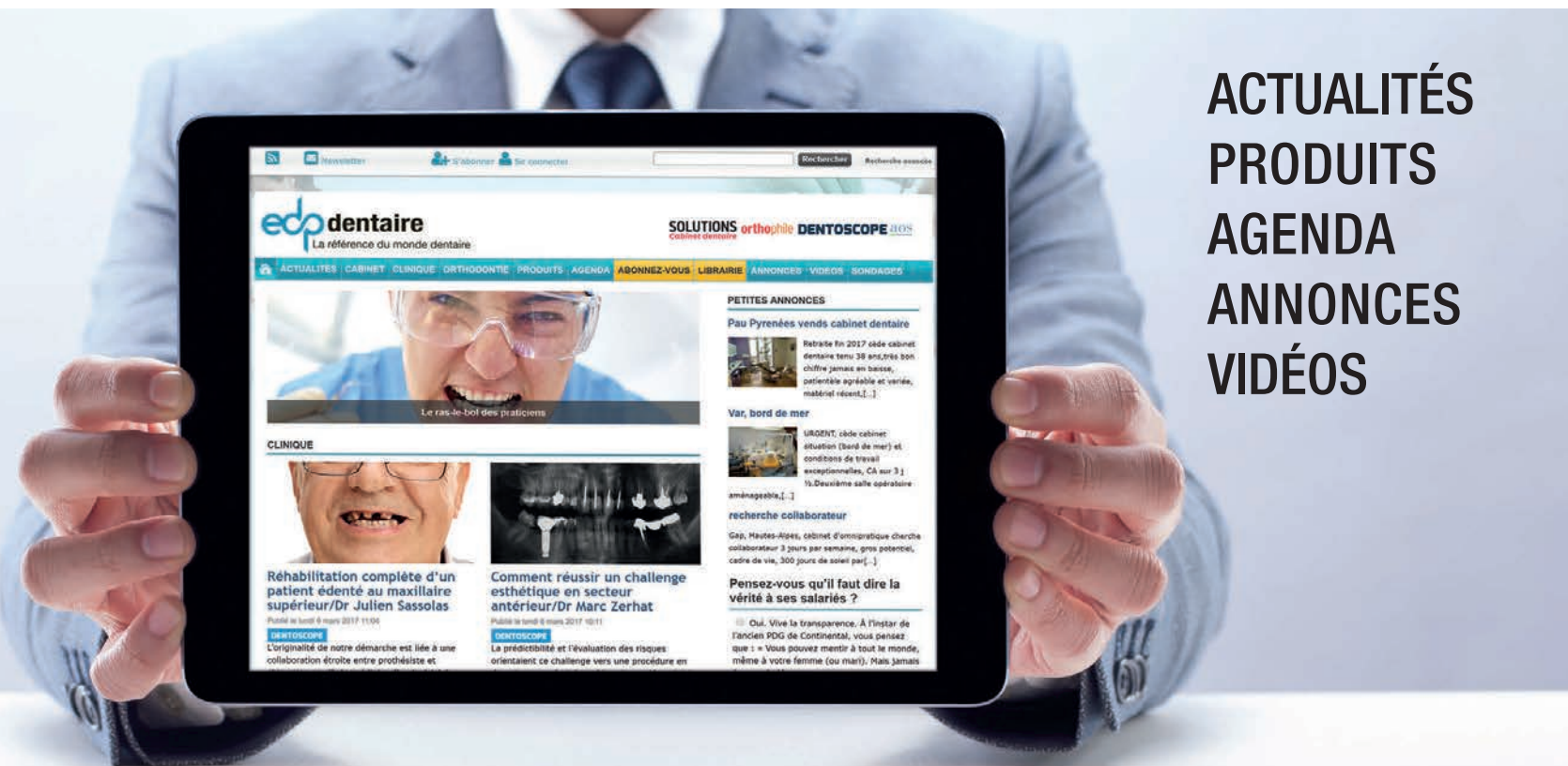6^e édition du congrès international de dentisterie adhésive et esthétique

Du 12 au 14 déc. à Bruxelles (Belgique)

3w : cidae.be



La référence du monde dentaire



ACTUALITÉS
PRODUITS
AGENDA
ANNONCES
VIDÉOS

Retrouvez l'actualité scientifique et clinique, ainsi que nos articles sur le management, la communication, la gestion et l'organisation du cabinet dentaire ; Restez informés des dernières formations et des conférences et congrès à venir sur www.edp-dentaire.fr

Les bridges collés avec une seule ailette

D'une approche exotique à une technologie de pointe, cette solution, alternative aux implants, offre plusieurs avantages.

Les bridges collés avec une seule ailette se sont convertis d'une option de traitement exotique à une véritable alternative pour les implants. Les avantages par rapport au *Maryland bridge* classique en métal avec deux ailettes peuvent être démontrés sur la base de preuves solides. Le patient bénéficie du fait que le nombre de dents à préparer est considérablement réduit, passant de deux à une seule, d'un accès simplifié pour le nettoyage, d'un meilleur pronostic à long terme et, en fin de compte, des coûts nettement inférieurs à ceux du traitement implantaire. Dans cet article, la documentation pertinente disponible sur le sujet est présentée afin de fournir plus de preuves au clinicien souhaitant opter pour cette solution de traitement. Les différents exemples d'application illustrent certaines options de restauration prothétique minimalement invasive avec un *bridge* collé avec une seule ailette. Un cas clinique a été choisi qui va au-delà de la conception fonctionnelle classique d'un *bridge* collé pour démontrer la stabilité du collage, même en cas de charges accrues. Le cas présenté ici est, au moment de la rédaction, en service clinique depuis plus de deux ans.

La stabilité du collage, même en cas de charges accrues.

Selon la *DGPro* (Association allemande de la prothodontie et des biomatériaux), les bridges collés à une seule ailette fabriqués à partir de céramo-céramique ne sont recommandés que dans le secteur antérieur. Cependant, ils doivent aujourd'hui être considérés comme « une option de traitement où les indications adéquates soient réunies ». La ligne directrice considère un « important consensus d'opinion » basé sur la littérature citée, ce qui correspond à une approbation de plus de 95 % de la part des personnes impliquées dans le consensus et, avec un niveau de preuve de 2+ (« études de cas témoins ou de cohortes bien menées avec un faible risque de confusion ou de biais et une probabilité modérée que la relation soit causale »), le niveau moyen de recommandation « B ». Les niveaux de recommandation existants sont A, B et O.

RÉSULTATS D'ÉTUDES

Ces recommandations se basent sur des résultats d'études réalisées sur des bridges collés à une seule ailette avec un taux de survie de 94 % [10] après 10 ans de prothèses en céramique d'alumine et un taux de survie de 100 % après 5 ans de prothèses en céramique sur zircon [19, 20]. Dans une étude récente (2017), les résultats cliniques sur 10 ans avec un taux de survie de 98,2 % pour




les bridges collés à une seule ailette fabriqués à partir de céramo-céramique sur zircon ont été publiés par *Kern et al* [24]. Les études de *Kiel* sont soutenues par une autre publication : *Sailer & Hämmerle* ont également démontré un taux de réussite de 100 % en 2014 [18] dans une étude rétrospective sur les bridges collés à une seule ailette sur zircon sur une période en moyenne de quatre ans. Une remise en place réussie y a toutefois été comptabilisée comme un succès, ce qui s'est produit deux fois dans les études citées.

D'autres résultats impressionnants ont également été publiés en faveur de la variante à une seule ailette en métal-céramique : dans l'étude rétrospective de *Botelho et al* [3] sur les

bridges collés à une et à deux ailettes à base d'alliage non précieux, il a été possible de documenter des taux de succès et de survie significativement améliorés pour les variations à une seule ailette après 18 ans par rapport aux variantes à deux ailettes basées sur le principe classique « *Maryland* ».

Entre-temps, trois études de haute qualité ont été publiées sur les bridges collés en céramique sur zircon, qui ont connu un taux de succès proche de 100 %. De tels résultats, extrêmement rares dans les études cliniques, doivent attirer notre attention au regard de cette option de traitement peu invasive. En outre, nous pouvons citer deux études de long terme [3, 10] ayant toutes deux démontré la supériorité clinique



des *bridges* collés à une seule ailette par rapport aux *bridges* à deux ailettes.

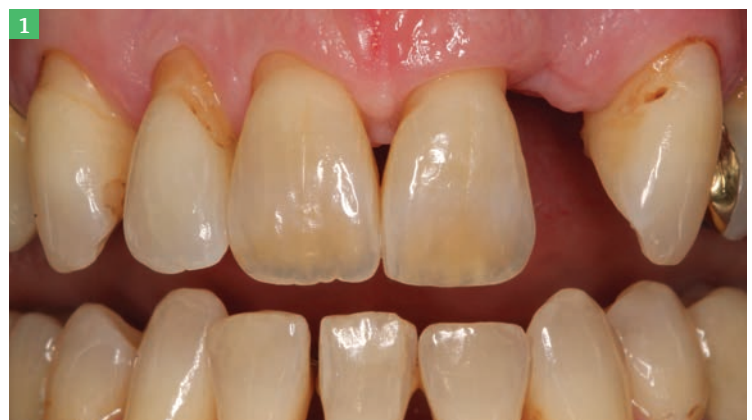L'IMPORTANCE DU PROTOCOLE ADHÉSIF

À partir de ces études, il a été possible de formuler une recommandation fondée sur leur utilisation. Dans une méta-analyse publiée en 2008 sur les *bridges* collés [17], les auteurs indiquaient déjà clairement que la perte de rétention due aux défaillances du collage arrive en tête de liste des complications, avec 19,2 % des cas. Cet article [17] révèle également que les *bridges* collés en céramo-céramique à une seule ailette pourraient être supérieurs aux *bridges* collés en métal-céramique à deux ailettes. Les auteurs se réfèrent clairement à l'importance du protocole

adhésif et recommandent qu'un temps de traitement supplémentaire soit prévu pour des collages complexes.

Une étude publiée par *Tanoue* [22] démontre également la complexité de la création d'un lien adhésif suffisant : le taux d'échec est deux fois plus élevé chez les chirurgiens-dentistes inexpérimentés que chez les praticiens expérimentés. Pour cette raison, *Sasse et Kern* (2014) décrivent les procédures de traitement complexes plus en détail [21], et cette description sert également de base pour le cas pratique présenté ici. Le département de prosthodontie de Kiel, dirigé par le professeur *Kern*, pourrait dans une large mesure être responsable du passage des *bridges* collés à une seule ailette en céramique oxydée

d'un usage expérimental de niche à la méthode privilégiée pour le traitement non chirurgical peu invasif des incisives manquantes. Nous recommandons



l'auteur

Pr Claus-Peter ERNST

- Dentisterie esthétique et restauratrice
- Partenaire fondateur de la clinique dentaire *Medi +* (Mayence - Allemagne)



l'analyse documentaire publiée en 2015 par *Passia et al.* dans la revue *DZZ* pour ceux qui souhaitent en savoir plus sur ce territoire « inexploré » de la prothétique dentaire.

CAS CLINIQUE

Remplacement de la dent 22 par un bridge collé à une seule ailette à la dent 23

Dans le cas de cette patiente âgée de 64 ans, la deuxième incisive supérieure gauche a dû être enlevée il y a quelques mois pour des raisons parodontales ; (Fig.1). Après le traitement parodontal des dents restantes *alio loco*, les deux incisives centrales étaient parodontalement stables, mais avec un degré de mobilité compris entre 1 et 2. Du fait de leur mobilité, les deux incisives centrales ne pouvaient pas être utilisées comme dents de pilier pour supporter le *bridge* ; (Fig.2). En revanche, la canine supérieure gauche était stable, sans aucune mobilité, et n'avait pas de profondeur de poche supérieure à 3 mm. En raison d'une expérience préalable d'une greffe osseuse lors d'un traitement implantaire, la patiente n'était pas enthousiaste

Fig.1 : Dent manquante 22 chez une patiente de 64 ans avec des dents antérieures endommagées sur le plan parodontal.

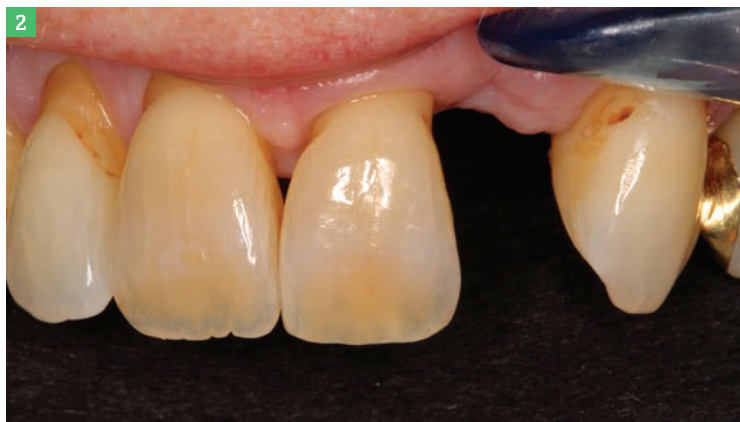
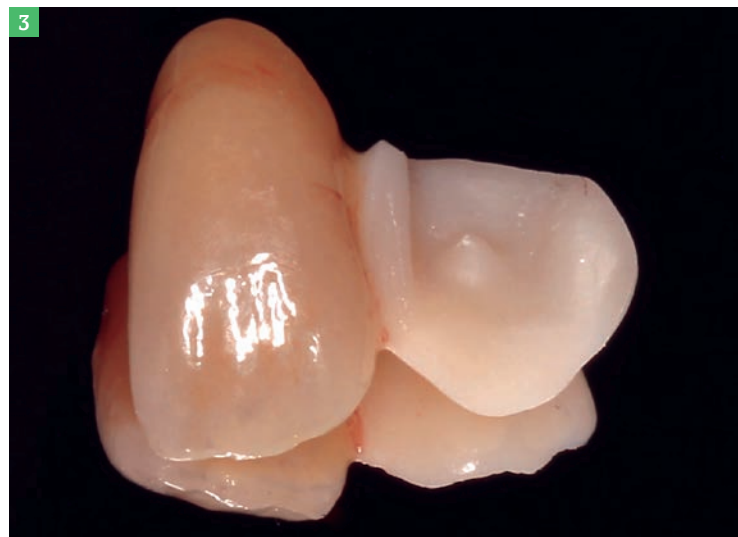
Fig.2 : La canine 23 était stable, n'avait pas de profondeur de poche supérieure à 3 mm et était donc la seule dent antérieure convenant comme dent de pilier.

Fig.3 : Le *bridge* collé en oxyde de zirconium à une seule ailette, vue labiale.



à l'idée d'avoir une restauration prothétique implanto-portée qui lui était proposée comme option de traitement alternatif valable. Il a été convenu que la méthode de traitement la plus rapide et la moins invasive serait un *bridge* collé à une seule ailette, collé à l'incisive canine au lieu de l'incisive centrale comme décrit dans les cas mentionnés dans la littérature au début de ce texte.

PROTOCOLE DE COLLAGE

La préparation de la canine a été plus extensive que ce qui est décrit dans les études mentionnées ci-dessus [16,21]. Le *bridge* collé en céramique sur zircone à une seule ailette (*Katana HT*, *Kuraray Noritake*) ; (Fig.3 à 5) a été créé par le laboratoire dentaire *Hildegard Hofmann* (Mayence, Allemagne). Le protocole de collage s'est déroulé dans le strict respect du dernier consensus scientifique sur l'adhésion de la céramique en oxyde de zirconium : les *bridges* collés en oxyde de zirconium ayant généralement été sablés à l'oxyde d'alumine au laboratoire, un nettoyage suffisant de la surface adhésive doit être assuré après le nettoyage initial. En plus des applications des produits de nettoyage spéciales (par exemple *Ivoclean*) [15], un sablage répété est une méthode possible. Le « nettoyage » ou « conditionnement » de l'oxyde de zirconium avec du gel de mordantage à base d'acide phosphorique est en revanche contre-indiqué [8].

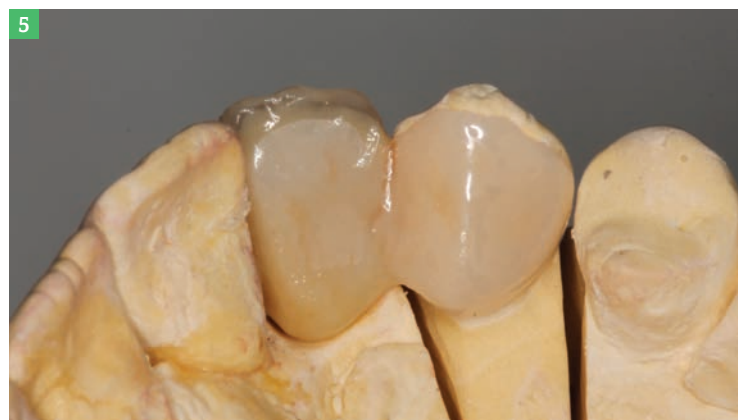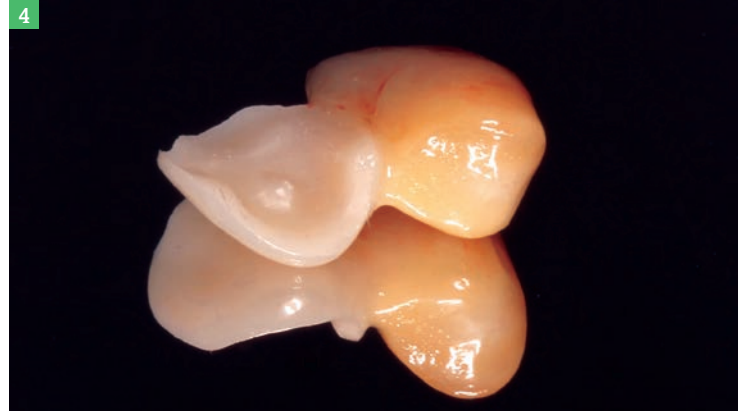Par conséquent, un sablage rapide et répété comme processus de nettoyage et de prétraitement simultané semble être la solution la plus rapide. Une méta-analyse [6] a permis de démontrer que le sablage à l' Al_2O_3 ou la silicatisation tribochimique (*CoJet*) est indispensable pour coller la céramique en oxyde de zirconium. C'est ce qui a été effectué dans le cas présent : les surfaces adhésives en oxyde de zirconium ont été sablées au fauteuil avec *CoJet* (3M ESPE, Seefeld). *Baybek et al* [1] ont montré que grâce à l'utilisation de la silicatisation tribochimique (*CoJet*) il est possible d'obtenir de bien meilleures forces d'adhésion sur l'oxyde de zirconium qu'avec un simple sablage avec de l' Al_2O_3 non revêtu.

Une autre étude [2], dans laquelle *CoJet*, associée à un système de collage contenant du MDP, a montré les forces d'adhésion les plus élevées, est arrivée à la même conclusion. Par conséquent,

Inokoshi et van Meerbeek [7]

recommandent eux aussi le sablage tribochimique avec de la poudre d' Al_2O_3 siliconnée avec une granulométrie de 30-50 μm à une pression de 1-2 bar comme procédure optimale. Après le sablage, un processus de nettoyage doit être effectué dans un bain à ultrasons pendant 10 minutes [7].

Dans l'étape suivante, un *primer* universel contenant du MDP/silane (*Clearfil Ceramic Primer Plus*, *Kuraray Noritake*) ;



(Fig.6) a été appliqué. Cette recommandation a également été faite à l'issue de la méta-analyse sur le sujet [6]. L'étude de *Yang et al* [23] a déjà confirmé l'utilité de l'utilisation de *Clearfil Ceramic Primer* après le sablage au jet d' Al_2O_3 , qui confère une force d'adhésion significativement plus élevée après 150 jours de stockage dans l'eau par rapport au groupe témoin, sur lequel aucun *primer* séparé n'avait été appliqué.

Fig4 : Le travail réalisé en laboratoire, vue cervicale. Fig.5 : Le *bridge* collé en oxyde de zirconium mélangé sur le modèle de travail.

Cette étude a utilisé un système de collage auto-adhésif. Un autre groupe de recherche [8] a pu démontrer que *Monobond Plus* et *Clearfil Ceramic Primer* présentaient une fiabilité significativement

Résultats cliniques sur 10 ans avec un taux de survie de 98,2 %.

**Retrouvez l'ensemble des livres
en odonto-stomatologie / orthodontie,
nos revues académique
et nos magazines professionnels**



**Commandez et retrouvez toutes nos collections sur
www.librairie-garanciere.com**

► clinique : Pr Claus-Peter ERNST

PROTHÈSE

plus élevée pour obtenir une adhésion suffisante à l'oxyde de zirconium que *Z-Prime* et l'adhésif universel *Scotchbond Universal*. Certains adhésifs universels fonctionnent de la même façon que les primers sur l'oxyde de zirconium [5] (Les rapports de cas publiés en 2013 [5] pour l'application d'un adhésif universel comme primer sur les supports adhésifs ont tous été *in situ* jusqu'à présent > 4 ans, et révèlent de très bons résultats cliniques). Le pouvoir d'adhésion d'un *ceramic primer universel* pur pour les restaurations indirectes semble toutefois être toujours supérieur et conduit à des résultats plus fiables [7], et devrait donc être le choix préféré aujourd'hui pour obtenir des forces d'adhésion maximales. Les *bridges* collés à une seule alette ont par conséquent été complètement pré-traités et stockés pour les protéger contre les impuretés. Étant donné que le collage devait être effectué avec un contrôle approprié de la contamination, une digue a été placée de la première prémolaire supérieure droite à la première molaire supérieure gauche ; (Fig.7), et inversée sur la canine supérieure gauche à l'aide d'une spatule *Heidemann* dans le sillon ; (Fig.8). Les caries proximales discrètes détectables dans les figures 1 et 2 n'ont volontairement pas été

intégrées dans la prothèse, mais ont été traitées avec du composite qui a ensuite été étendu jusqu'au *bridge* collé.

Le *Panavia V5* (*Kuraray Noritake*) a été choisi comme système de collage. Dans ce contexte, il convient de mentionner que *Kuraray Noritake* recommande aussi le mordantage de l'émail à l'aide d'un gel à base d'acide phosphorique. La surface de l'émail a donc été conditionnée pendant environ 30 secondes avec le gel *K-Etchant* fourni avec le kit ; (Fig.9). Après un rinçage complet du gel de mordantage, on a appliqué le *Tooth Primer*, un adhésif monocomposant qui est soigneusement séché à l'air après l'application ; (Fig.10) et dont le temps d'imprégnation est d'au moins 20 secondes. L'évaporation complète du solvant est ici d'une importance primordiale ; (Fig.11). Avec les anciens

produits *Panavia*, le primer devait être préparé à partir de deux composants (*Primer A* et *Primer B* de *Panavia 21* et *Panavia F2.0*). Avec *Panavia V5*, ceci n'est plus nécessaire. Ici, le primer durcit directement par contact avec la pâte de *Panavia V5*.

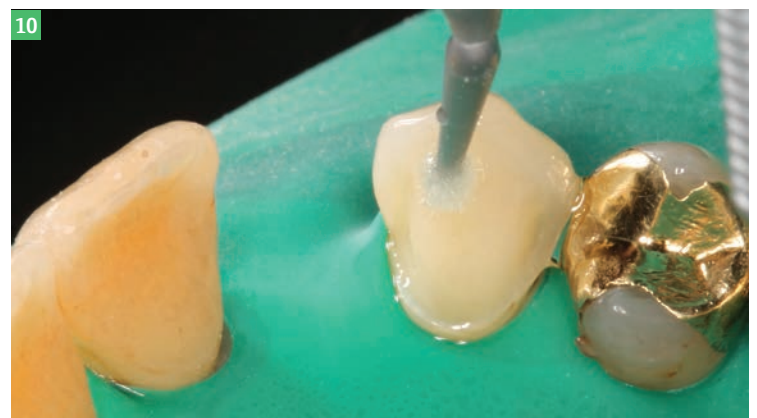
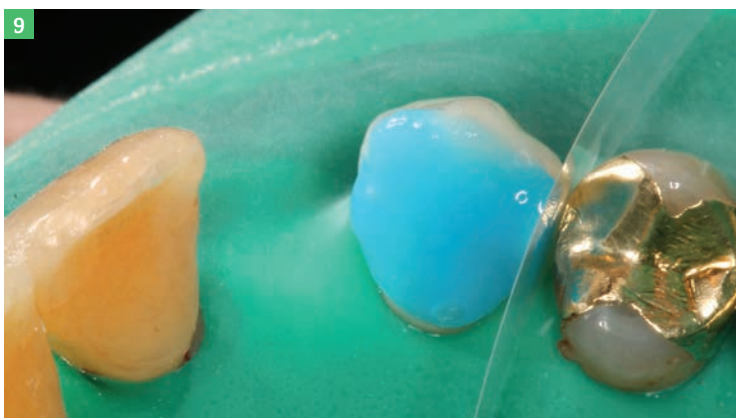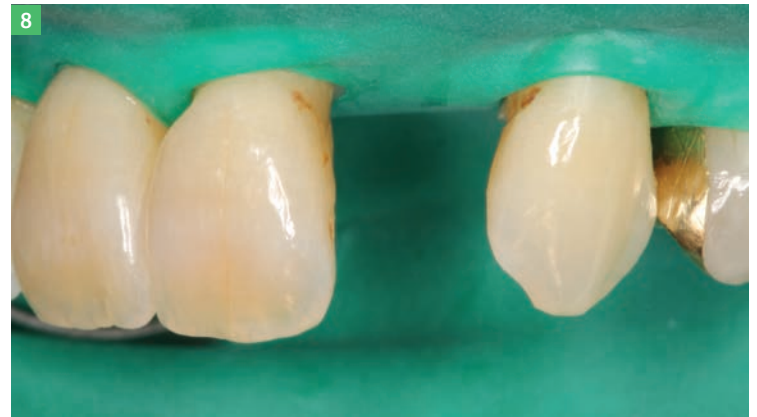
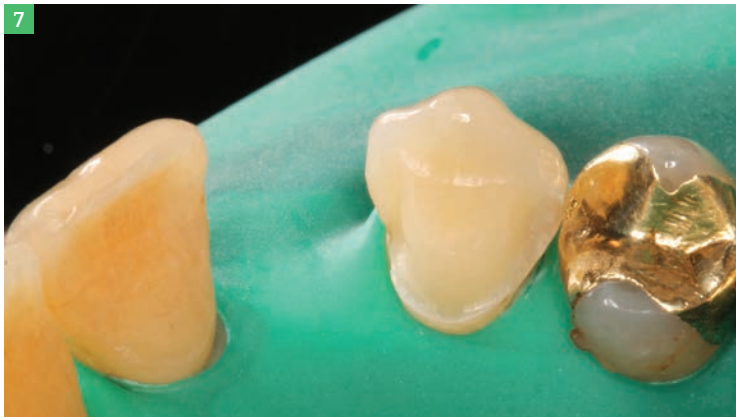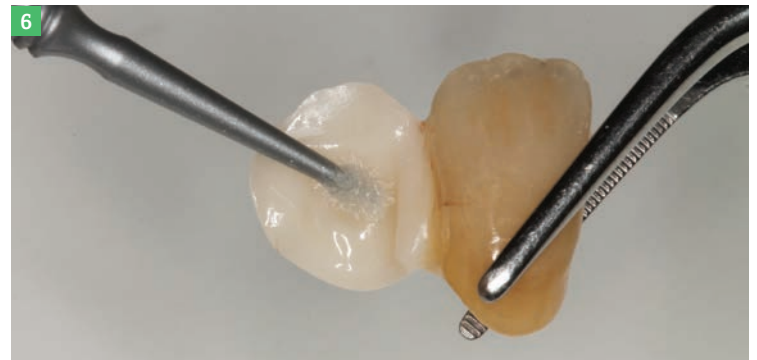POLYMÉRISATION CHIMIQUE

Le système de collage a été appliqué sur le support adhésif à l'aide de la seringue *Automix*, puis positionné avec deux doigts vers la canine supérieure gauche. Le retrait de l'excédent a été effectué à l'aide d'une microbrosse propre, ce qui a également permis d'enlever l'excès de matériau interdentaire. Nous disposons de suffisamment de temps pour éviter la

polymérisation précoce de l'excès, ce qui est un avantage significatif pour l'application. Sinon, une « polymérisation rapide » aurait été possible. On est bien entendu en droit de douter de l'efficacité de la polymérisation chimique ; cependant, le fabricant dispose de données externes, non encore publiées dans ses registres, selon lesquelles *Panavia V5* est le seul système de collage capable de produire un effet de polymérisation chimique suffisant parmi les procédés de durcissement uniquement chimiques.

Malgré l'option de l'utilisation purement autopolymérisante de *Panavia V5*, une polymérisation légère des surfaces

Fig.6 : Application d'un primer universel contenant du MDP/silane (*Clearfil Ceramic Primer Plus*, *Kuraray Noritake*). Fig.7 : Digue de la dent 14 à la dent 26. Fig.8 : Digue inversée sur la dent 23. Fig.9 : Conditionnement à l'acide phosphorique de toute la surface adhésive. Fig.10 : Application du *Tooth Primer*.



adhésives à partir de la direction labiale et palatine a été réalisée pendant 60 secondes. Ceci a permis de libérer rapidement la pression d'assise pendant le collage et d'optimiser le retrait

et la préparation de l'excès à l'aide d'un détartreur et d'un instrument *Eva*, ainsi que le nettoyage et l'inspection à l'aide de fil dentaire. Les figures 12 et 13 montrent le *bridge* collé avec

Panavia V5. On peut également voir le petit composite mésial supplémentaire sur la canine. La figure 14 montre la restauration à partir d'une vue incisale *via* une image miroir. ☺

Fig.11 : Vue après un séchage à l'air complet du *primer*.

Fig.12 : Vue oblique latérale du *bridge* collé intégré lors d'une inspection ultérieure.

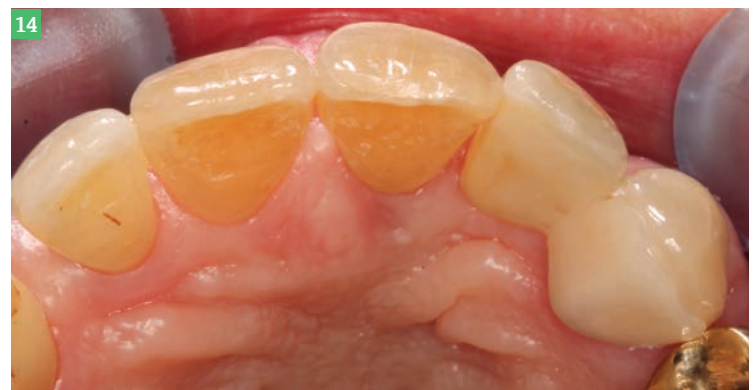
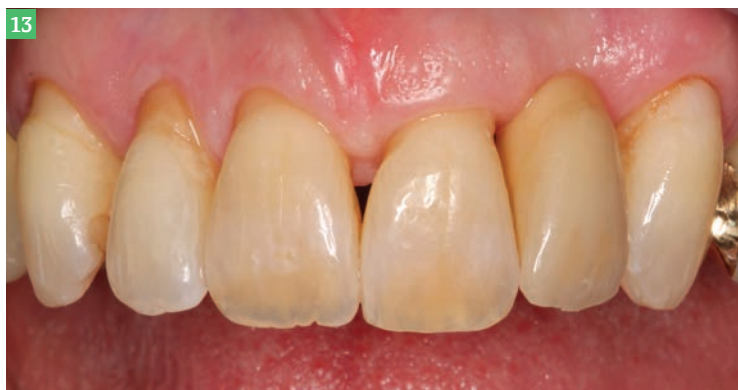
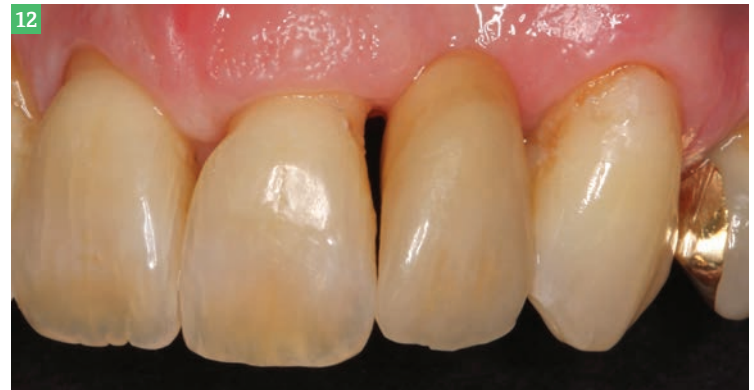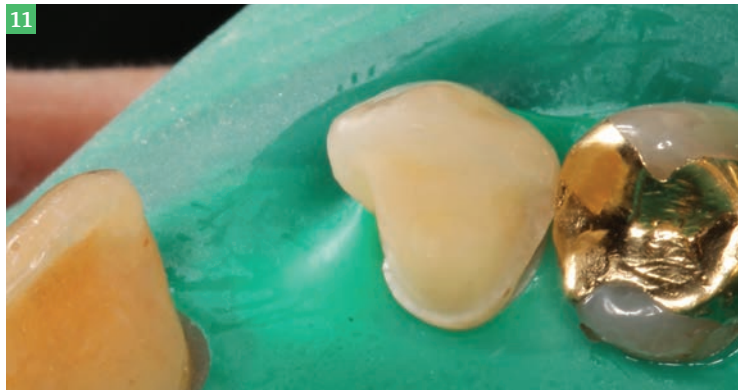Fig.13 : Vue de face du *bridge* collé intégré lors d'une inspection ultérieure réalisée après trois mois. Fig.14 : Vue incisale prise à l'aide d'un miroir.

la biblio'

- [1] Bavbek NC, Roulet JF, Ozcan M : *Evaluation of microshear bond strength of orthodontic resin cement to monolithic zirconium oxide as a function of surface conditioning method*, J Adhes Dent 16, 473-480 (2014).
- [2] Bömicke W, Schürz A, Krisam J, Rammelsberg P, Rues S : *Durability of resin-zirconia bonds produced using methods available in dental practice*. J Adhes Dent 2, 6 (2016). [Epub ahead of print].
- [3] Botelho MG, Chan AW, Leung NC, Lam WY : *Long-term evaluation of cantilevered versus fixed-fixed resin-bonded fixed partial dentures for missing maxillary incisors*. Journal of Dentistry 45, 59-66 (2016).
- [4] Ernst CP : *Mut zur Klebung : die einflügelige Adhäsivbrücke*. ZMK 29, 98-107 (2013).
- [5] Inokoshi M, De Munck J, Minakuchi S, Van Meerbeek B : *Meta-analysis of bonding effectiveness to zirconia ceramics*. J Dent Res 93, 329-334 (2014).
- [6] Inokoshi M, Van Meerbeek B : *Adhesively luted zirconia restorations : why and how?* J Adhes Dent 16, 294 (2014).
- [7] Inokoshi M, Poitevin A, De Munck J, Minakuchi S, Van Meerbeek B : *Bonding effectiveness to different chemically pre-treated dental zirconia*. Clin Oral Investig 18, 1803-1812 (2014).
- [8] Kern M, Sasse M : *Ten-year survival of anterior all-ceramic resin-bonded fixed dental prostheses*. The Journal of Adhesive Dentistry 13, 407-410 (2011).
- [9] Özcan M, Bock T : *Protocol for removal of clinically relevant contaminants from zirconium dioxide fixed dental prostheses*. J Adhes Dent 17, 576-577 (2015).
- [10] Passia N, Sasse M, Kern M : *Minimal-invasive Behandlungskonzepte : Die einflügelige Adhäsivbrücke im Frontzahnbereich und das mittige Einzelimplantat im zahnlosen Unterkiefer*. Dtsch Zahnärztl Z 70, 330-337 (2015).
- [11] Pjetursson BE, Tan WC, Tan K, Brägger U, Zwahlen M, Lang NP : *A systematic review of the survival and complication rates of resin-bonded bridges after an observation period of at least 5 years*. Clinical Oral Implants Research 19, 131-141 (2008).
- [12] Sailer I, Hämmerle C : *Zirconia ceramic single-retainer resin bonded fixed dental prostheses (RBFDPs) after 4 years of clinical service : A retrospective clinical and volumetric study*. Int J Periodontics Restorative Dent 34, 333-343 (2014).
- [13] Sasse M, Kern M : *CAD/CAM single retainer zirconia-ceramic resin-bonded fixed dental prostheses : clinical outcome after 5 years*. Int J Comput Dent 16, 109-118 (2013).
- [14] Sasse, Kern M : *Survival of anterior cantilevered all-ceramic resin-bonded fixed dental prostheses made from zirconia ceramic*. J Dent 42, 660-663 (2014).
- [15] Sasse M, Kern M : *All-ceramic resin-bonded fixed dental prostheses : Treatment planning, clinical procedures and outcome*. Quintessence International 45, 291-297 (2014).
- [16] Tanoue N : *Longevity of resin-bonded fixed partial dental prostheses made with metal alloys*. Clinical Oral Investigations (2015); doi: 10.1007/s00784-015-1619-9.
- [17] Yang B, Barloï A, Kern M : *Influence of air-abrasion on zirconia ceramic bonding using an adhesive composite resin*. Dent Mater 26, 44-50 (2010).
- [18] Kern M : *Ten-year outcome of zirconia ceramic cantilever resin-bonded fixed dental prostheses and the influence of the reasons for missing incisors*. J Adhes Dent 65 (2017) 51-55.

► la gamme de produits

SOLUTIONS INNOVANTES DE C'DENTAIRE

L'innovation pour le travail au quotidien

Ces solutions offrent qualité et simplicité pour améliorer le confort de travail des praticiens.

C'Dentaire propose une gamme de produits innovants pour le travail au quotidien en cabinet dentaire. La société collabore avec des fournisseurs réactifs pour trouver des solutions répondant aux besoins des praticiens en matière de pertinence, simplicité, qualité, confort et ergonomie de travail. Des solutions qui en outre

préservent le capital optique, auditif et postural des chirurgiens-dentistes.

AIDES OPTIQUES

Orasoptic Eyezoom

Les gammes de loupes Orasoptic offrent des innovations dans le domaine de l'optique dentaire. Ces loupes, réalisées sur mesure, sont adaptées à la vue et aux habitudes de travail du



praticien pour un confort intégral.

Le concept EyeZoom est le premier système d'aide optique permettant à l'utilisateur d'avoir en une seule loupe plusieurs grossissements ($\times 2,5$ - $\times 3,5$ ou $\times 3$ - $\times 4$ - $\times 5$). Ce système a été conçu, en collaboration avec Konica Minolta, pour permettre aux professionnels d'adapter par une simple rotation le champ

visuel en fonction du besoin d'intervention en bouche. Ces loupes personnalisées sur mesure intègrent directement les corrections optiques et les mesures inter-pupillaires ainsi que le choix de la distance de travail au fauteuil.

EyeZoom offre un haut degré de précision, fruit d'une collaboration entre Orasoptic et Konica Minolta dans la



Orasoptic Eyezoom.

SDC-C'Dentaire

Tél. : 01 49 61 41 41

3w : cdentaire.com

conception des optiques. Son design est ergonomique et épuré et il présente une très grande résistance grâce aux matériaux utilisés. Les lentilles de grossissement sont garanties à vie. Cette aide optique est totalement sur mesure (*positionnement des optiques et corrections, distance de travail, inclinaison, support nasal ajustable*).

CAPITAL AUDITIF

QuietOn

Les oreillettes actives QuietOn sont spécialement adaptées à l'environnement sonore des métiers du dentaire. Le système QuietOn agit activement sur les hautes et les basses fréquences pour atténuer les bruits de fond parasites et laisser passer l'essentiel, la voix. Ce système spécialement adapté au cabinet dentaire garantit une forte réduction des bruits environnants tout en permettant la communication avec ses interlocuteurs, patients et collaborateurs.

Cette oreillette est optimisée pour l'audition des professionnels travaillant dans un environnement constamment bruyant. Le niveau sonore moyen en laboratoire notamment est d'environ 80 dB. Il peut monter au-dessus de 100 dB, à des stades qui peuvent occasionner des lésions durables sur l'ouïe. En limitant ce fond sonore à 40 dB, cette oreillette contribue à un environnement sonore apaisant, sans faire obstacle à la communication.

QuietOn filtre le fond sonore pour permettre une meilleure concentration pendant les phases de travail et un confort de travail accru pour le chirurgien-dentiste et ses collaborateurs. Il procure une réduction significative du stress généré par le bruit continu des appareils (*micromoteurs, pièces à main, autoclaves ou compresseurs...*). Il permet la préservation du capital auditif tout au long de la carrière professionnelle. De taille optimale, QuietOn est hygiénique et facile d'utilisation.

LASER DIODE

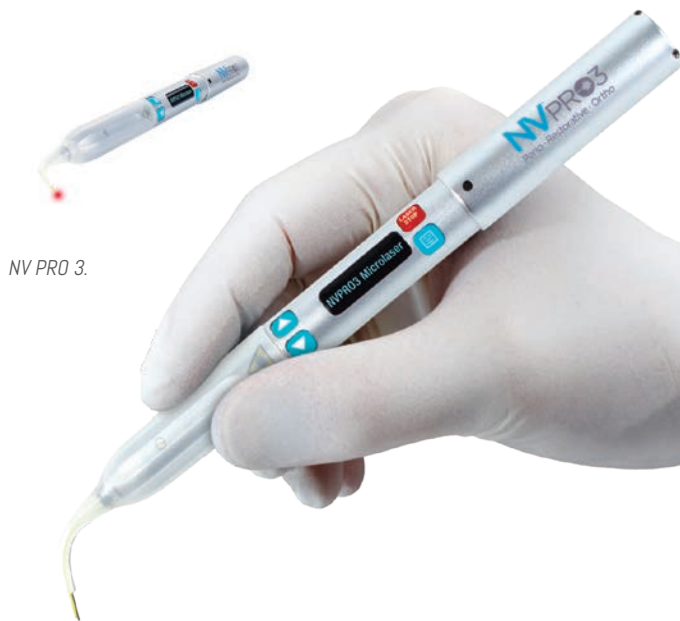NV PRO 3

Léger (54 grammes) et ergonomique, le laser NV PRO 3 permet de couvrir 70 % des actes au cabinet. Totalement sans fil, il est contrôlé par une pédale wifi garantissant une parfaite liberté de mouvement.

Il assure la gestion complète des tissus mous (*coupes exsangues, gingivectomies,*



QuietOn.



NV PRO 3.

biopsies, frénectomies, évictions gingivales, operculectomies, dégagement des vis de cicatrization, etc.). Il assure également des actions de décontamination et de bio-stimulation (*extraction, traitement des poches paro, aphtes, herpes bucaux, etc.*). Il permet des cicatrisations rapides et esthétiques tout en limitant les anesthésies. Le laser NV PRO 3 fonctionne en mode continu ou pulsé. Longueur d'onde : 810 nm.

ENDODONTIE

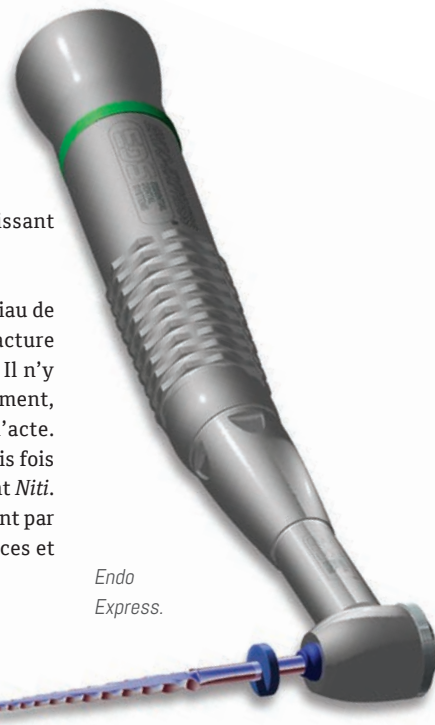
Endo Express

Le système Endo Express permet de procéder à toutes les interventions sur les canaux dentaires en deux à cinq minutes. La gamme de cinq instruments Endo Express est suffisante pour couvrir toutes les configurations de canaux quelle que soit la complexité clinique.

Le véritable mouvement de rotation réciproque équilibré (30°) conjugué au

méplat breveté et à la vitesse de rotation (2 500 à 3 000tr/min) supprime tous les risques de vissage ou de blocage. Le méplat génère l'espace nécessaire à la bonne remontée des débris dentinaires, garantissant un nettoyage parfait des canaux.

La géométrie associée au matériau de la lime évite tout risque de fracture ou de blocage de l'instrument. Il n'y a pas de mouvement d'engagement, ce qui libère tout le stress de l'acte. Économique, il dure environ trois fois plus longtemps qu'un instrument Niti. Les interventions au fauteuil sont par conséquent plus rapides, efficaces et moins anxiogènes. ☺



Endo Express.

► les petites annonces

ÉCHANGES ENTRE PROFESSIONNELS

Pour un maximum de visibilité, le service « Petites Annonces » de Dentoscope vous propose ses formules « TOUT COMPRIS ». Rendez-vous sur : edp-dentaire.fr/petites-annonces pour connaître toutes les modalités !

OFFRE D'EMPLOI

2019-01-29-3 / 25 - BESANÇON

Centre dentaire à Besançon recherche praticiens (*omnipratique, implantologie, orthodontie, pédodontie*) à temps plein ou temps partiel. Recherche collaborateur(*trice*), thèse(e) ? mi-temps ou temps complet. Rémun. attractive basée sur un pourcentage du chiffre d'affaires que vous réaliserez. Gros potentiel, le centre est doté d'un plateau technique neuf (*scanner, 3D, radio panoramique, moteur d'endo*) et d'un bloc opératoire et propose une assistante dentaire au fauteuil (*travail à 4 mains*) pour simplifier le travail du dentiste. Conditions de travail optimales. Pas d'administratif à faire. Cadre de travail très agréable. Poste à pourvoir en janvier. Nous vous invitons à nous contacter par email ou par téléphone. CDI, déb. accepté. Tél. : 06 69 20 29 23
@ : adfc.gravelle@gmail.com

dentoscope

Journal + Internet
la formule gagnante
de toutes vos annonces

2019-01-29-4

36 - CHÂTEAUROUX-LES-ALPES

Recherche collaborateur(*trice*), cabinet fort potentiel Châteauroux, 10 min. à pied de la gare, région en pleine expansion, plateau de 200 m². RDC bien équipé et bien entretenu, (*radio Sirona, Trios 3 Shape, chaîne de stérilisation Gamasonic, compresseur Dürr Dental...*), place parking privé en sous-sol, logement de fonction de 120 m² au 1^{er} étage, accessibilité handicapés aux normes ERP, 3 salles de soins avec 3 fauteuils, possibilité 5, salle motivation hygiène, 2 assistantes et 2 secrétaires à temps plein. Opportunité à saisir. Type de contrat : CDI. Type d'exp. : plus de 3 ans.
@ : beatriceclarisse@yahoo.com

2018-11-19-1 / 75 - PARIS 15^e

Recherche prothésiste pour location de cheville.
Tél. : 06 63 13 60 93
@ : jean.bordier0480@orange.fr

Collaboration

2018-11-13-4

12 - LIVINHAC-LE-HAUT

Dans charmant village ouest Aveyron, limitrophe Lot et Cantal, praticien dans SCM deux associés recherche collaborateur(*trice*) trois jours par semaine (*mercredi, jeudi, vendredi possibilité samedi et/ou lundi matin*) en vue succession (*retraite dans trois ans*). Gros potentiel, cabinet au sein d'un centre médical, en ZRR (*avantages fiscaux*), normes OK, équipé RVG, pano, laser, personnel.
@ : cdchray@wanadoo.fr

2019-01-04-1 / 45 - PITHIVIERS

Recherche chirurgien-dentiste, proximité Orléans et Étampes, 1 heure de Paris, dans maison médicale pluridisciplinaire (*20 professionnels de santé - 8 professions représentées*), ouverture mars 2019, propose un plateau technique de 125 m² pour 2 ou 3 fauteuils avec salle pano, salle de stérilisation (*18 m²*), secrétariat, vestiaire, toilettes handicapés, parking. Gros potentiel de patients. Activité libérale. Possibilité de collaboration, association ou location, idéal pour un couple.
Tél. : 06 33 56 52 90
@ : oclement@orange.fr

2018-10-11-2 / 87 - LIMOGES

Cabinet dentaire moderne de 180 m², situé à Limoges à proximité de la gare (*3 salles de soins, 1 cabinet dentaire, 2 assistantes*) recherche collaborateur. Omnipratique, implantologie, *Cerec*. Poste à pourvoir rapidement.
Tél. : 06 45 63 91 65
@ : drdupuyjeandenis@gmail.com

DEMANDE

2018-12-15-1 / 75 - PARIS 8^e

Assistante dentaire. Assistante de direction/gestion en CDI cherche un temps complet 35 h. Compétences communicationnelles, relationnelles et bureautiques expertes. 12 ans d'expérience. Charte du dernier poste détaillée. 1. RELATIONS PATIENTS. Prise en charge du standard téléphonique : filtrage des appels, prise en charge des e-mails ou messages reçus *via* le site Internet, gestion de la messagerie vocale. Gestion globale du planning : utilisation du planning optimisé existant voire

amélioration, relances et rappels de RDV (*mise en place de rappel SMS*). Gestion budgétaire : présentation devis et ententes financières au patient lors de la demande d'entente préalable, gestion des différentes échéances et actes et optimisation des rdv (*en adéquation avec ces échéances*), gestion des impayés + optimisation. Gestion des ententes préalables avec les caisses. 2. DOSSIER PATIENT. Mise à jour de la fiche patient. Récolte des documents indispensables pour tout dossier + classification. *Scan* des documents dans les dossiers « patients ». Télétransmission Carte vitale. Gestion des caisses d'assurance maladie et caisses tiers. 3. GESTION ADMINISTRATIVE. Pré-comptabilité : rapprochement recettes/dépenses et *scan* des documents comptables. Correspondances : gestion et classification du courrier entrant et sortant. Banque : règlement des factures, rapprochements bancaires, préparer les remises en banque journalières. Demande d'entente préalable : gestion des envois et retours, optimisation et rationalisation du logiciel de gestion de cabinet : connaissance rapide parfaite à acquérir du logiciel (*Hot Line téléphonique et en ligne (prise de contrôle du système à distance)* existant, formation possible + assurer les mises à jour reçues annuellement. 4. FONCTIONNEMENT DU CABINET : préparation des listings de journée, gestion du planning : 2 fauteuils. Prise en compte des congés, jours de fermeture ainsi que toute modification exceptionnelle + RTT propositions. Programmer les réunions d'équipe + préparer les briefings. Tenir le cahier de communication. Agencement du cabinet : vérifier l'agencement général plusieurs fois par jour, inspection qualité du ménage et propreté des différentes pièces ou meubles en contact avec les patients, sauvegarde quotidienne du serveur et remise chaque soir au praticien du disque de sauvegarde. Démarche qualité : maintenir à jour le manuel du cabinet, mise en place de scripts pour la gestion de conflits avec les patients, rédaction des protocoles de soins + optimisation, optimisation de la traçabilité, maintien à jour du document unique, mise en place des différentes procédures qualité, affichage obligatoire, protocoler les différentes procédures administratives. Gestion des stocks :

fournitures de bureau + rationalisation + mise en concurrence, fournitures dentaires (*consommables à répertoire*) + rationalisation + mise en concurrence, gestion des *scans Itero (empreintes à importer dans le logiciel)*, rangement (*scan*) des radiographies extérieures, scanners, gestion du stock de feuilles de soin. Prothèses : gestion des entrées et sorties des travaux prothétiques, faire des séquences vidéos ou photos de toutes les procédures administratives et cliniques. 5. COMMUNICATION/ ANIMATIONS. Communication interne : présentation du cabinet au patient lors du premier rdv. Mettre en place un questionnaire de satisfaction, un écran de communication dans la salle d'attente, communication avec le patient (*ex : envoi SMS pour anniversaire*), mise en place du rappel de rdv par SMS, d'un standard téléphonique professionnel et accueillant. Communication externe : veiller au bon fonctionnement du site Internet et faire vivre le site régulièrement en collaboration avec le praticien, idées pour stimuler le réseau de correspondants. 6. RELATIONS FONCTIONNELLES. Prise de rdv avec fournisseurs. Type de contrat : CDI. Type d'expérience : 5 à 10 ans
Tél. : 06 40 79 56 13
@ : statianna@noos.fr

dentoscope
Journal + Internet

Rendez-vous sur :
edp-dentaire.fr/petites-annonces
pour connaître toutes les modalités !



CABINET Vente

2018-10-19-4

06 - CANNES

Dans l'arrière-pays, à une trentaine de minutes du bord de mer, nous vous proposons un cabinet spacieux de 2 fauteuils et d'un bloc opératoire. Le matériel récent y est très bien entretenu. Le chiffre d'affaires élevé est dû à une patientèle fidèle et demandeuse de soins de qualité. 240 nouveaux patients par an. Omnipratique et implantologie. Mandat d'exclusivité *Hippocrate Transactions*.

Audit à disposition.

Tél. : 07 85 89 03 22

@ : contact@hippocrate-transactions.fr

3w : hippocrate-transactions.fr/a-vendre-beau-cabinet-dentaire-dans-les-alpes-maritimes

2018-11-06-3

06 - NICE

Nice (*Alpes-Maritimes*). Ce cabinet de renommée dispose d'un équipement complet. Vous serez amené à utiliser toutes les facettes de votre exercice pour cette patientèle fidèle en attente de soins de qualité. Mandat d'exclusivité *Hippocrate Transactions*. Audit à disposition.

Tél. : 07 85 89 03 22

@ : contact@hippocrate-transactions.fr

3w : hippocrate-transactions.fr/vente-cabin...

2018-10-14-1

06 - VENCE

Cause cessation d'activité cède mars 2019 cabinet centre-ville, 1 fauteuil (*possibilité d'un 2^e*). Tenu 38 ans. Travail 3 jrs/semaine. Omnipratique bon potentiel à développer avec patientèle agréable et fidèle.

Informatisé *Carestream*.

Tél. : 04 93 58 13 90

@ : delers.christine@gmail.com

2018-10-18-3

13 - MARSEILLE

Vente centre médico-dentaire Marseille zone franche de haut standing de 300 m² de cabinets médicaux conformes à toutes les normes + jardin 180 m², sur 2 niveaux avec ascenseur. Installation complète dentaire avec fauteuil et équipement radiologique dentaire et stérilisation. Cabinet tenu 7 ans. Énorme potentiel, idéal pour création d'un centre dentaire ou installation de médecins et chirurgiens-dentistes en groupe pour activité et investissement immobilier médical.

Prix 650 000 euros.

Tél. : 06 43 32 79 28

@ : mbnacima@gmail.com

2018-11-06-2 / 13 - MARSEILLE

Cède cabinet dentaire, Marseille zone ZFU. Au sein d'une zone résidentielle, cède belle structure idéale pour une activité implantaire à développer. Deux fauteuils, une radio panoramique dans des locaux spacieux. Le chiffre d'affaires est à développer grâce à un nombre de nouveaux patients élevé. Le praticien cède son activité pour une réorientation professionnelle. Avantage fiscal très intéressant. Mandat d'exclusivité *Hippocrate Transactions*. Audit à disposition.

Tél. : 07 85 89 03 22

@ : contact@hippocrate-transactions.fr

3w : hippocrate-transactions.fr/cede-cabine...

dentoscope

Journal + Internet
la formule gagnante
de toutes vos annonces

2018-11-22-3 / 13 - MARSEILLE

Vente de cabinet précédée d'une collaboration. Cherche collaborateur à mi-temps en vue d'une cession de cabinet centre-ville Marseille, place de marché, sortie de métro. C.A. annuel à mi-temps : 160 000 €, vente à 30 000 €.

@ : sarfati.brigitte@gmail.com

2018-12-20-2 / 13 - MARSEILLE

Vends cabinet ODF à Marseille.

@ : isalucmat@free.fr

2018-12-09-2 / 14 - CALVADOS

Cède parts de SCM dans le Calvados. À 30 minutes du bord de mer normand, ce cabinet dentaire allie un chiffre d'affaires élevé et un résultat au-delà de la moyenne nationale. Le plateau technique est bien achalandé. Mandat d'exclusivité *Hippocrate Transactions*. Audit à disposition.

Tél. : 07 85 89 03 22

@ : contact@hippocrate-transactions.fr

3w : hippocrate-transactions.fr/dans-le-calv...

2018-10-19-2 / 14 - CAEN

La mer à 30 minutes, Paris à 2 heures. Ce très beau cabinet, dont l'aménagement est adapté à un exercice de qualité, attend un praticien orthodontiste qualifié.

Patientèle nombreuse dans ce cabinet réputé. Chiffre d'affaires élevé pour une très bonne rentabilité. Matériel complet, récent et très bien entretenu. Locaux à céder. Mandat d'exclusivité *Hippocrate Transactions*. Audit à disposition.

Tél. : 07 85 89 03 22

@ : contact@hippocrate-transactions.fr

3w : hippocrate-transactions.fr/cabinet-dor...

2018-11-06-4 / 16 - ANGOULÈME

Au cœur de la Charente, cabinet dentaire à vendre sans concurrence, ZRR au centre du village. Ce cabinet vous apportera toute la satisfaction d'un exercice au sein d'une région sereine.

La Charente est un département doté de nombreux pôles d'activités. Vous trouverez des patients demandeurs de soins qui sauront pourvoir à vos aspirations professionnelles. Concurrence très éloignée. Pas d'impôts pendant 5 ans. Mandat d'exclusivité *Hippocrate Transactions*. Audit à disposition.

Tél. : 07 85 89 03 22

@ : contact@hippocrate-transactions.fr

3w : hippocrate-transactions.fr/au-coeur-de...

2018-10-31-1

19 - SAINTE-FÉRÉOLE

Cabinet dentaire au sein d'une maison médicale. Situé en Corrèze à Sainte-Féréole (*à une dizaine de km de Brive-la-Gaillarde*) - qualité de vie - nombreux atouts touristiques (*Vallée de la Dordogne, quelques villages parmi les plus beaux de France*). Dans le cadre du développement de la commune, la mairie de Sainte-Féréole est en cours d'achever sa maison médicale. Située dans le bourg, la maison médicale ouvrira ses portes au printemps 2019 et accueillera 2 médecins généralistes, 1 cabinet d'infirmières, 1 podologue, 1 orthophoniste et 1 ostéopathe. Sont également présents sur la commune : 1 kinésithérapeute, 1 pharmacie. Animés par un esprit de dynamisme, nous souhaitons couvrir la demande des habitants de la commune et des communes voisines en termes de soins dentaires. Local neuf : la commune accompagne financièrement l'installation du dentiste (*équipement professionnel notamment*). Location à prix attractif : loyer symbolique. Sainte-Féréole offre de nombreux services : maison de l'enfance, école maternelle et école primaire, accueil de loisirs et espaces jeunes, bureau de poste et maison

de services au public, mairie, piscine municipale, *skate park*, mini stadium, cours de tennis, stades de foot, étang communal, sentier de randonnée... En 2020, une résidence autonomie sera implantée à Sainte-Féréole située face à la maison médicale. À proximité de Sainte-Féréole, Brive-la-Gaillarde offre un centre hospitalier et 2 cliniques. Activités économiques diverses : commerces de proximité : 2 restaurants, 1 épicerie, 1 boulanger, 1 boucherie, bureau de tabac. Autres commerces : salon de coiffure, esthétique, station-service, garage, taxi... Gîtes et chambres d'hôtes, résidence de tourisme, marchés de producteurs en juillet et août.

Tél. : 05 55 85 78 00

@ : mairie.stefereole@wanadoo.fr

3w : sainte-ferreole.fr

2019-01-03-1

22 - SAINT-BRIEUC

Au centre de cette ville dynamique, ce praticien désire céder sa patientèle et son très beau plateau technique en rez-de-chaussée. 2 fauteuils, 1 bloc opératoire et 1 panoramique. Patientèle nombreuse et peu de concurrence. Implantologie et omnipratique. Départ en retraite. Mandat d'exclusivité *Hippocrate Transactions*. Audit à disposition.

Tél. : 07 85 89 03 22

@ : contact@hippocrate-transactions.fr

3w : <http://www.hippocrate-transactions.fr/cabinet-dentaire-a-vendre-dans-le-centre-de-saint-brieuc>

2018-11-26-1

28 - CHARTRES

Seul dans quartier en pleine rénovation, potentiel 8 000 habitants, cède cabinet moderne. Fauteuil *Planmecca*, RVG, *Julie*, etc., faible charge, pas de personnel. C.A. moyen 180 k€ 3 jours/semaines. Prix : 35 k€. Financement possible.

Tél. : 06 15 22 76 31

@ : fabcanac2@gmail.com

2019-01-10-1 / 28 - CHARTRES

Cession sans frais de plateau technique 200 m² rdc, aux normes ERP, ASN *Socotec*. 3 salles de soins identiques sur jardin, 1 bloc opératoire complet, 1 salle de radiologie (*panoramique et cone beam 3D*), 1 salle de stérilisation, 1 salle motivation hygiène/paro, 1 salle de réunion/bureau, climatisation générale en sous-sol, compresseur *Duo Dürr* en sous-sol. Statut Selarl.

@ : mjbuissan@aol.com

► les petites annonces

ÉCHANGES ENTRE PROFESSIONNELS

2019-01-25-2 / 29 - QUIMPERLÉ

Bretagne sud, bord de mer. Vente d'un cabinet de spécialiste en ODF, patientèle et murs, centre-ville, proche d'établissements scolaires.

Tél. : 06 04 19 34 34

2019-01-03-4 29 - FINISTÈRE

Sud Finistère/Morbihan, cède très belle activité sur plateau technique complet. Cabinet à saisir ! À deux pas de la mer, au cœur d'une ville en perpétuelle évolution, vous exercerez au sein d'un plateau technique complet (*panoramique, Cerec, 3 fauteuils, etc.*). L'activité au chiffre d'affaires élevé et à la rentabilité ad hoc, vous permettra de vous épanouir professionnellement. L'implantologie est à développer dans un environnement sans implantologue. Mandat d'exclusivité *Hippocrate Transactions*.

Audit à disposition.

Tél. : 07 85 89 03 22

@ : contact@hippocrate-transactions.fr

3w : hippocrate-transactions.fr/superbe-pla...

2018-10-04-1

34 - MONTPELLIER

À vendre cabinet d'orthodontie. Une collaboration peut être envisagée avant la cession des parts.

Pour toutes informations, écrire à

Maître Didier Puech

Cabinet d'avocats Eleom

15 passage Lonjon

34000 Montpellier.

2019-01-11-1

34 - MONTPELLIER

Proche Montpellier, vend très belle activité au sein d'une SCM. Chiffre d'affaires et rentabilité élevés, plateau technique ergonomique, esthétique et complet, association paisible, situation idéale pour un cadre de vie rêvé. Patientèle très importante. Ce cabinet n'attend plus que vous ! Hâtez-vous, car ce cabinet ne restera pas longtemps sans successeur !

Mandat d'exclusivité *Hippocrate Transactions*. Audit à disposition.

Tél. : 07 85 89 03 22

@ : contact@hippocrate-transactions.fr

3w : hippocrate-transactions.fr/a-quelques-...

2019-01-21-2

37 - TOURS

À proximité Tours, un très beau plateau technique associé à une très belle activité. 1 h de Paris, 2 h de la mer, au cœur de la France et des Châteaux de la Loire. Une région dynamique.

Le praticien a installé un superbe cabinet dentaire dans un pôle médical. L'organisation mise en place ne nécessite plus que votre venue. Tout est fait pour un exercice agréable et rémunérateur.

2 fauteuils, 1 panoramique. Stérilisation aux normes. Aucun travaux. Mandat d'exclusivité *Hippocrate Transactions*.

Audit à disposition.

Tél. : 07 85 89 03 22

@ : contact@hippocrate-transactions.fr

3w : hippocrate-transactions.fr/a-proxime...

2019-01-03-3

38 - CLAIIX

Notre futur cabinet dentaire dans un cadre majestueux à Claix (*Isère*). Ce confrère cède sa part de l'association avec deux autres praticiens. Plus de trente ans après l'avoir créé, il est à même d'assurer la transmission d'un très bel outil de travail. La quiétude de l'environnement, alliée à la sérénité qui règne dans ce cabinet vous assurera un exercice de qualité. La patientèle est nombreuse et fidèle. Le centre de Grenoble est à 20 minutes. Audit à disposition.

Tél. : 07 85 89 03 22

@ : contact@hippocrate-transactions.fr

3w : hippocrate-transactions.fr/cabinet-dent...

2018-12-09-1

38 - GRENOBLE SUD

Dans un très beau cabinet, vous exercerez au sein d'une association de deux praticiens. Les cadres de vie et de travail sont exceptionnels. Chiffre d'affaires élevé pour une très bonne rentabilité. Mandat d'exclusivité *Hippocrate Transactions*. Audit à disposition.

Tél. : 07 85 89 03 22

@ : contact@hippocrate-transactions.fr

3w : hippocrate-transactions.fr/tres-belle-a...

2019-01-21-5

38 - GRENOBLE

À Grenoble, ce cabinet tenu depuis 40 ans est très bien organisé. Le résultat comptable est à la hauteur de la qualité des soins dispensés. Tout est prêt pour votre exercice dans d'excellentes conditions de travail.

Tél. : 07 85 89 03 22

@ : contact@hippocrate-transactions.fr

3w : hippocrate-transactions.fr/cabinet-dent...

2018-10-19-1

38 - SAINT-QUENTIN-FALLAVIER

Cause retraite vend cabinet dentaire à Saint-Quentin-Fallavier (*nord Isère près de Lyon*). Exercice de groupe avec 1 associée et 1 collaboratrice, assistantes impliquées. Chiffre d'affaires attractif, fort potentiel dans région dynamique. Cadre de vie non stressant. Cabinet bien équipé (*panoramique/ climatisation*). Bonne réputation, ambiance saine. Dérogation, personnes à mobilité réduite. Prothésiste à proximité.

Tél. : 04 74 94 26 81

@ : rivatdame@hotmail.fr

2019-01-03-2

44 - NANTES

Dans l'hyper-centre de Nantes, vous aurez l'opportunité de développer votre activité dentaire, notamment implantaire. La structure de deux fauteuils et d'une radio panoramique peut être développée dans ces vastes locaux. Patientèle exigeante et demandeuse de soins de qualité. Mandat d'exclusivité *Hippocrate Transactions*. Audit à disposition.

Tél. : 07 85 89 03 22

@ : contact@hippocrate-transactions.fr

3w : <http://www.hippocrate-transactions.fr/votre-future-structure-dentaire-dans-le-centre-de-nantes>

2018-10-09-1

44 - SAINT-JOACHIM

Vends cabinet dentaire tenu durant une période de 40 ans. Fauteuil *Kavo, Visiodent, RVG*. Pas de personnel. 2^e salle de soins prééquipée. Maison particulière dans bourg de 4 000 hab., seul praticien. Proximité Saint-Nazaire, La Baule.

Tél. : 02 40 88 42 66

@ : seguin.g2@wanadoo.fr

2019-01-21-6

44 - SAVENAY

Vends cabinet dentaire en Loire-Atlantique. Au centre de cet agréable village à 30 minutes de Nantes, vous exercerez sans concurrence. Le chiffre d'affaires est élevé avec une très bonne rentabilité. Équipement : 1 fauteuil et une radio panoramique. Pas de personnel. Mandat d'exclusivité *Hippocrate Transactions*. Audit à disposition.

Tél. : 07 85 89 03 22

@ : contact@hippocrate-transactions.fr

3w : hippocrate-transactions.fr/a-vendre-cabinet-dentaire-loire-atlantique

dentoscope

Journal + Internet

Rendez-vous sur :
[edp-dentaire.fr/
petites-annonces](http://edp-dentaire.fr/petites-annonces)
pour connaître toutes
les modalités !



2018-09-29-1

36 - ÉCUEILLÉ

Vds cabinet en Val-de-Loire (*proximité zoo de Beauval*). Créé en 2012. 225 k€. Situé en ZRR et zone sous-dotée dans maison de santé pluridisciplinaire de 9 praticiens (*médecins, kinésithérapeute, podologue, infirmiers, orthophoniste, diététicienne, ostéopathe*). Déco design, très bien équipé (*CBCT, laser, réseau informatique, logiciel Julie, rotation continue X-Smart Plus Protaper/Wave-One, etc.*). Secrétaire et assistante. Potentiel à développer. Cause vente : mutation conjoint début 2019.

Tél. : 06 60 27 83 45

@ : 170sho03@gmail.com

2018-10-25-2

37 - CHINON

Vente cabinet d'orthodontie (*Indre-et-Loire*). Situé en Touraine à Chinon (*entre Angers-Saumur et Tours*), qualité de vie, région viticole ensoleillée, bons établissements scolaires. Cabinet d'ODF en centre-ville avec une bonne patientèle, locaux très agréables, petit jardin avec une belle vue. Cession cause retraite. Exercice en SEL unipersonnelle facilitant l'apport personnel du repreneur.

Tél. : 06 87 48 02 48

@ : martine.bizouerne261@orange.fr

dentoscope

Journal + Internet
la formule gagnante
de toutes vos annonces

2018-12-13-1 / 46 - CAHORS

Cède cabinet tenu 42 ans, avec ou sans murs, très bien équipé, gros chiffre. ZRR > exempt de IRPP 7 ans !
Tél. : 06 88 86 38 99 ou 05 65 22 52 74
@ : lecampalain@free.fr

2018-10-03-1 / 53 - LAVAL

Cause retraite courant 2019, cède cabinet (avec/sans murs) proche Laval, cadre agréable, fauteuil Planmecca, logiciel Visident.
Tél. : 06 73 35 61 75
@ : jp.gillot@yahoo.fr

2019-01-24-1 / 55 - BAR-LE-DUC

Cause retraite 07/2019 cède cabinet dentaire bien situé, ville préfecture, bon chiffre sur 4 jours/semaine. Bail par cédant ou achat, possibilité logement. Possibilité collaboration quelques mois pour présentation patientèle.
Tél. : 06 78 15 86 51 le soir.
@ : jolyphi@free.fr

2018-12-09-5

56 - PROXIMITÉ PONTIVY

À 30 minutes du bord de mer, dans le département du Morbihan, vous exercerez au sein d'un village sans concurrence directe. L'implantologie est à développer. La structure permet l'installation d'un 2^e fauteuil, ainsi que d'une radio panoramique. Idéal pour un chirurgien-dentiste désirant un exercice serein. Mandat d'exclusivité Hippocrate Transactions. Audit à disposition.
Tél. : 07 85 89 03 22
@ : contact@hippocrate-transactions.fr
3w : http://www.hippocrate-transactions.fr/proximite-po...

2018-12-09-3 / 56 - VANNES

Une structure dentaire à la hauteur de vos attentes. Un exercice de centre-ville au sein d'une préfecture bretonne à taille humaine. Le bord de mer à proximité, un cabinet rentable et des patients en attente de soins globaux. N'hésitez plus ! Mandat d'exclusivité Hippocrate Transactions. Audit à disposition.
Tél. : 07 85 89 03 22
@ : contact@hippocrate-transactions.fr
3w : hippocrate-transactions.fr/au-cour-de-v...

2019-01-21-4 / 56 - VANNES

Belle structure pour ce cabinet d'ortho. dans le Morbihan. Au cœur du golfe du Morbihan, dans ce microclimat reconnu, à 2 h 30 de Paris en TGV. Le cabinet a été aménagé pour deux praticiens. Le chiffre d'affaires est dans la moyenne des cabinets d'orthodontie quand la rentabilité est au-dessus de la norme. 4 fauteuils, une radio et un laboratoire. Un appartement attenant est disponible. Belle affaire. Mandat d'exclusivité Hippocrate Transactions. Audit à disposition.
Tél. : 07 85 89 03 22
@ : contact@hippocrate-transactions.fr
3w : hippocrate-transactions.fr/superbe-cab...

2018-12-10-1

64 - SAINT-PÉE-SUR-NIVELLE

Cause retraite courant 2019. À 10 minutes de Saint-Jean-de-Luz et à 10 minutes de la montagne, cède cabinet dentaire dans ville en expansion. Le loyer est modéré. Parking attenant au cabinet. Les tarifs sont déjà en accord avec la future convention. 235 k€ en moyenne sur 3 ans. 4 jours de travail par semaine et 7 semaines et demie de vacances. Patientèle très agréable.
@ : senperefw@orange.fr

2018-10-16-3 / 66 - PERPIGNAN

Retraite 2019 cède cabinet agréable, équipement récent, 1 fauteuil (2 possible), sans personnel, acces., ascenseur, parking.
Tél. : 06 58 22 30 85
@ : docteur.samson-paris@wanadoo.fr

2018-11-09-1 / 66 - PERPIGNAN

Cause retraite fin 2019 cherche omni. Perpignan Saint-Assiscl. Omni. vend part dans SCM 2 praticiens, dans structure 3 postes + 1 salle de chirurgie-paro-implanto + 1 salle pano. 2D + 3D. Locaux modernes, accessibilité, climatisation. Ord. en réseau sur Julie. Possibilité collab. étendue. Cessation fin 2019.
Tél. : 04 68 54 25 01
@ : patrick.heuze@wanadoo.fr

2018-09-05-3 / 68 - TURCKHEIM

Cause maladie cède cabinet dentaire tenu 38 ans. 600 k€ sur 3,5 jours et peu de frais (45%) dans maison médicale.
Tél. : 06 15 41 49 64
@ : Philippe.bernhard@free.fr

2019-01-03-5

71 - CHALON-SUR-SAÔNE

Au cœur de la Bourgogne, une asso. dentaire au long terme. Venez exercer dans un cabinet proposant des soins de haute qualification. Situé en ZRR, cette très belle structure en asso. vous apportera une qualité de vie, ainsi qu'un revenu très confortable. Les patients demandeurs de soins de qualité attendent un(e) associé(e) soucieux(se) de leur bien-être. Praticien(ne) expérimenté(e) de préf. Mandat d'exclusivité Hippocrate Transactions. Audit à disposition.
Tél. : 07 85 89 03 22
@ : contact@hippocrate-transactions.fr
3w : hippocrate-transactions.fr/au-cour-de-l...

2018-11-25-1 / 74 - ANNEMASSE

Proche de Genève, cède cabinet dentaire avec fort potentiel de développement. La situation idéale de ce cabinet dentaire existant depuis de nombreuses années est au cœur d'une région en forte demande. La réorganisation, entamée par le praticien, est à finaliser. Vous trouverez une activité complète, alliant la diversité de soins et la qualité de la patientèle. À saisir rapidement car très forte demande. Mandat d'exclusivité Hippocrate Transactions. Audit à disposition.
Tél. : 07 85 89 03 22
@ : contact@hippocrate-transactions.fr
3w : hippocrate-transactions.fr/cabinet-den...

2018-11-13-3

74 - THONON-LES-BAINS

Centre-ville. Retraite fin 12/18, vends cabinet (37 ans) dans SCM 2 praticiens, locaux et matériel récents, Julie RVG, très fort potentiel, acces. handi., bail par vendeur.
Tél. : 06 10 82 49 14
@ : jlsantolini@sfr.fr

2019-01-21-7

75 - PARIS 8^e

Locaux professionnels à louer Paris 8 - 195 m². Dans un bel immeuble type art déco au 2^e étage avec ascenseur, cabinet dentaire à louer, composé d'un hall d'entrée, 1 salle d'attente, 2 pièces avec fauteuil, 1 pièce chirurgie, 1 pièce de stérilisation et 4 bureaux. Loyer annuel 79.200 € ht/hc. Contacter Armand Cornado.
Tél. : 06 81 02 02 83
@ : armand_cornado@hotmail.com

2018-10-19-5 / 75 - PARIS

Paris centre-nord, dans un quartier vivant et calme, ce cabinet dentaire aménagé dans un local adapté. L'exercice y est serein. La patientèle fidèle et locale est en attente de soins de qualité dans ce cabinet existant depuis plus de 40 ans. Deux fauteuils. Mandat d'exclu. Hippocrate Transactions. Audit à disposition.
Tél. : 07 85 89 03 22
@ : contact@hippocrate-transactions.fr
3w : hippocrate-transactions.fr/cabinet-a-c...

2019-01-21-3

75 - PARIS NORD-OUEST

Dans des locaux parfaitement aménagés, ce cabinet dentaire présente un chiffre d'affaires élevé, associé à un très bon résultat et à un exercice diversifié de haute qualité. Possibilité de réinstaller un deuxième fauteuil. Cerec et Laser. Mandat d'exclusivité Hippocrate Transactions. Audit à disposition.
Tél. : 07 85 89 03 22
@ : contact@hippocrate-transactions.fr
3w : hippocrate-transactions.fr/paris-nord...

2018-11-21-2 / 76 - YVETOT

Plein centre, à saisir cause fin d'exercice, cabinet stomatologie omnipratique. Possibilité achat locaux, rdc, normes handicapés. Convient pour 3 fauteuils. Patientèle importante et agréable.
Tél. : 06 81 07 72 31
@ : mc.martegoutte@orange.fr

2019-01-06-1 / 77 - SAINT-PIERRE-LÈS-NEMOURS

Retraite fin 2019, je cherche un successeur pour mon cabinet d'omnipratique situé à 10 minutes de Fontainebleau. Patientèle fidèle depuis 30 ans, loyer faible, accessibilité PMR, grand parking. Gros potentiel car je travaille à mi-temps, avec une forte demande de nouveaux patients. Toutes solutions envisageables (collaboration avant reprise, présentation patients). Prix à débattre.
Tél. : 06 81 26 02 21

dentoscope

Journal + Internet
Rendez-vous sur :
edp-dentaire.fr/
petites-annonces
pour connaître toutes
les modalités !

► les petites annonces

ÉCHANGES ENTRE PROFESSIONNELS

2018-08-30-5 / 78 - MONTIGNY-LE-BRETONNEUX

Cabinet d'ortho. cherche praticien pour cession cause retraite en juin 2019. Longue présentation patientèle envisageable. Quartier bien situé en expansion.

Tél. : 06 81 83 86 47 après 19 h.

@ : d.coulomb@laposte.net

2018-11-25-2 / 83 - DRAGUIGNAN

Vends cabinet dans l'arrière-pays varois. Dans une ville à taille humaine, à 30 min de la mer, 2 heures des grandes stations de ski des Alpes du Sud, entourée de golfs, venez exercer dans un cabinet dont l'activité est importante. Qualité de vie et exercice en toute sérénité sont les deux qualificatifs de votre nouvelle destinée. Ce cabinet dentaire vous apportera toute la satisfaction que vous attendez de votre vie professionnelle. 1 fauteuil et panoramique. Implantologie à développer. C.A. élevé. Mandat d'exclusivité Hippocrate Transactions. Audit à disposition.

Tél. : 07 85 89 03 22

@ : contact@hippocrate-transactions.fr

3w : hippocrate-transactions.fr/var-cede-ca...

2018-11-05-1 / 83 - RAMATUELLE

Urgent, cède cabinet situation (bord de mer) et conditions de travail except., C.A. sur 3,5 jours. Deuxième salle opératoire aménageable, convient semi-retraite, qualité de vie. Clientèle facile, agréable et en partie étrangère. Négociable.

Tél. : 04 94 79 28 59 - @ : frjams@gmail.com

2018-11-24-1 / 83 - TOURETTES

Vente/location cabinet, C.A. annuel 300 k€ sur 4 jours. Offert si achat des murs au prix de 208 k€ ou vente au prix de 20 k€ avec bail de 3 ans renouvelable 2500 €/mois.

@ : cabinetvar@gmail.com

dentoscope

Journal + Internet
la formule gagnante
de toutes vos annonces

2018-11-13-2

85 - LA ROCHE-SUR-YON

Cède un cabinet sans concurrence dans locaux spacieux et clairs, accueillant, 2 praticiens. Chiffre d'affaires à la hauteur de la demande des très nombreux patients : élevé ! Matériel récent. Mandat d'exclusivité

Hippocrate Transactions.

Audit à dispo.

Tél. : 07 85 89 03 22

@ : contact@hippocrate-transactions.fr

3w : hippocrate-transactions.fr/proche-la-r...

2018-12-09-4

85 - NOIRMOUTIER

Dans une station balnéaire avec peu de concurrence, une activité diversifiée, des patients fidèles, un chiffre d'affaires et une rentabilité élevés, ce cabinet dentaire très bien équipé vous attend. Il est équipé d'un fauteuil, d'un bloc et d'un panoramique. Le cadre de vie en bord de mer est idéal pour une recherche d'activités marines. Mandat d'exclusivité Hippocrate Transactions.

Audit à disposition.

@ : contact@hippocrate-transactions.fr

3w : hippocrate-transactions.fr/bord-de-mer...

2018-10-02-3

92 - COURBEVOIE

À vendre 300 m seulement de La Défense, direct propriétaire, une maison indépendante à usage commercial de 8 pièces de 170 m² utile (150 m² Carrez), R+1, sur un terrain de 197 m², 50 m du T2 et bus, proche métro, RER et toutes les commodités, idéal pour la création d'un cabinet dentaire ou d'orthodontie. 6 pièces situées en rez-de-chaussée et 2 pièces habitables au 1^{er} étage. 6 points d'eau. 3 places de stationnement. Local très propre exploitable facilement.

Ad'Ap en 2015. Doubles vitrages et volets roulants. Tous diagnostics OK.

@ : mcolbere.dmv@gmail.com

2019-01-27-1

94 - VILLEJUIF

Cède un cabinet dentaire dans le Val-de-Marne, proche de Villejuif, à 15 minutes de Paris. Ce cabinet en pleine expansion est équipé de 2 fauteuils et d'une radio panoramique. Pas de leasing à reprendre. Petit prix. Mandat d'exclusivité Hippocrate Transactions.

Audit à disposition.

Tél. : 07 85 89 03 22

@ : contact@hippocrate-transactions.fr

3w : hippocrate-transactions.fr/vends-cabin...

MATÉRIEL DIVERS

Achat

2018-10-30-3 / 59 - LILLE

Achète mobilier médical des années 1900-1970 en bois ou métal et mobilier de maison des années 30 à 70. Recherche meuble ou vitrine médicale en métal, fonte ou bois, avec portes vitrées, nombreux tiroirs et plateau en marbre. Meubles ronds avec plateau en opaline, lampe scialytique sur pied. Ancien sujet anat. (écorché), crâne ou squelette d'étude. Tout mobilier design des années 30 à 80, luminaires (lampes, appliques ou lampadaires articulés ou à balancier/contrepois) et objets de déco. (tableau, céramique...), instruments de musique anciens (violin, violoncelle, contrebasse, saxophone, harpe...).

Achat dans toute la France.

Tél. : 06 82 43 78 10

@ : huet1972@gmail.com

Ventes

2018-11-03-1 / 17 - LA ROCHELLE

Scanner optique couleur sans poudre CS 3500 HD, livraison avec logiciel d'acquisition, de stockage et de partage. Se connecte sur un PC par une prise USB, assistance à l'installation par le fabricant... 8 000 € (livraison en France). Garantie 3 ans.

Tél. : 06 07 54 49 90

@ : christophe.leconte@csdental.com

2018-08-30-2 / 75 - PARIS 15^e

Vente d'un ensemble matériel dentaire. TBE. 1 unit Adec Radius de 2002 avec crachoir et support d'aspi. avec 3 cordons turbines - 2 micromoteurs électriques Bien-Air + 1 turbine + 1 détartreur Satelec + 2 seringues - 1 éclairage Faro et Scialytique - 2 sièges opérateur - aspi. chir. Cattani Turbo Jet - 1 comp. Dürr Dental 2 cylindres avec assécheur. Prix de l'ensemble : 4 000 €. 1 radio num. Digora Optime de 2008 avec radio long cône Philips Gendex : 2000 €. Mobilier en angle Ferlain : offert. Contact : Dr Goumiri.

Tél. : 06 21 36 43 64 - @ : agoumiri@wanadoo.fr

dentoscope

Journal + Internet
Rendez-vous sur :
[edp-dentaire.fr/
petites-annonces](http://edp-dentaire.fr/petites-annonces)
pour connaître toutes
les modalités !

Apprenez à respirer à vos enfants

Parresia

Jean-Paul Allaux

L'apprentissage d'une bonne respiration dès la petite enfance permet de lutter contre des pathologies telles que les bronchiolites, l'asthme, ou encore de libérer la trompe d'Eustache afin d'éviter les otites. Par-delà la maladie, des exercices respiratoires ralentissent, voire interrompent, les épisodes infectieux. Ils sont donc aussi bénéfiques à titre préventif... L'éducation à une respiration nasale favorise un meilleur équilibre de la face et des fonctions masticatoires, activant ainsi le traitement orthodontique. La relaxation et la sophrologie favorisent l'intégration des conseils dispensés et aident les enfants à s'épanouir pleinement.

216 pages, 29 euros
978-2-490481-15-6

Commandez et retrouvez toutes nos collections sur
www.librairie-garanciere.com



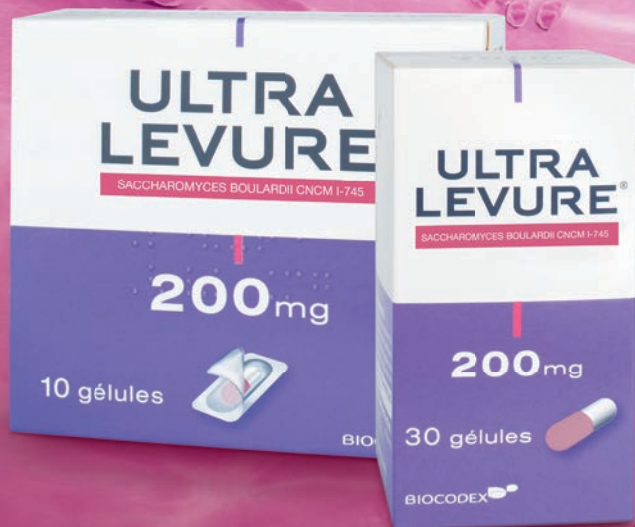ULTRA LEVURE®

SACCHAROMYCES BOULARDII CNCM I-745

**Pour faire régner la paix
dans les profondeurs intestinales**



Souche **UNIQUE**¹ *S.boulevardii* CNCM I-745
SANS équivalent thérapeutique²⁻⁴



**MÉDICAMENT DU
MICROBIOTE INTESTINAL**

**Traitement symptomatique
d'appoint de la diarrhée
en complément de la réhydratation**

Les mentions obligatoires sont accessibles sur la base publique des médicaments :
base-donnees-publique.medicaments.gouv.fr

1. Traité de Budapest sur la reconnaissance internationale du dépôt des micro-organismes aux fins de la procédure en matière de brevets (1977 modifié le 26 septembre 1980).

2. Définition de l'ANSM [http://ansm.sante.fr/Glossaire/\(filter\)/A#term_66327](http://ansm.sante.fr/Glossaire/(filter)/A#term_66327)

3. Marteau Ph. Probiotiques in Le microbiote intestinal, Marteau Ph and Dore J Eds. John Libbey Eurotext Paris 2017.

4. Scientific Opinion on the substantiation of health claims related to non-characterised bacteria and yeasts pursuant to Article 13(1) of Regulation (EC) No 1924/2006 EFSA Journal 2010 ;8(2) :1470.



DROIT AU BUT.

CHIRURGIE GUIDÉE

